



ОБЗОРЫ ЛИТЕРАТУРЫ

© Коллектив авторов, 2018

ОСОБЕННОСТИ ИНТРАМЕДУЛЛЯРНОГО ОСТЕОСИНТЕЗА ПРИ ЛЕЧЕНИИ ВНЕСУСТАВНЫХ ПЕРЕЛОМОВ ПРОКСИМАЛЬНОГО ОТДЕЛА БОЛЬШЕБЕРЦОВОЙ КОСТИ

А.А. Семенистый, Е.А. Литвина, А.Г. Федотова, А.Н. Миронов

ГБУЗ «Городская клиническая больница №13», Городская клиническая больница им. Ф.И. Иноземцева, ФГБОУ ДПО «Российская медицинская академия непрерывного профессионального образования» Минздрава России, Москва, РФ

Оптимальным с биологической и биомеханической точек зрения методом лечения внесуставных переломов проксимального отдела большеберцовой кости является закрытый блокируемый интрамедуллярный остеосинтез. К недостаткам метода относят сложность в достижении и поддержании репозиции. Для решения этих проблем предложено множество хирургических приемов и имплантатов, имеющих различную эффективность и безопасность. В настоящем обзоре проведен анализ литературы, посвященной различным методам достижения и поддержания репозиции при интрамедуллярном остеосинтезе внесуставных переломов проксимального отдела большеберцовой кости.

Ключевые слова: интрамедуллярный остеосинтез, перелом проксимального отдела большеберцовой кости, репозиция, супрапателлярный доступ, штифт, поллерный винт, вспомогательная пластина.

Peculiarities of Intramedullary Nailing in Treatment of Extraarticular Proximal Tibial Fractures

A.A. Semenisty, E.A. Litvina, A.G. Fedotova, A.N. Mironov

City Clinical Hospital № 13; F.I. Inozemtsev City Clinical Hospital;

Russian Medical Academy of Continuing Professional Education, Moscow, Russia

From the biological and biochemical points of view closed blocking intramedullary osteosynthesis is an optimum technique for the treatment of extraarticular proximal tibial fractures. The disadvantage of the technique is the complexity of reposition achievement and maintenance. Great number of surgical methods and implants with different efficacy and safety has been proposed to solve these problems. The review presents the analysis of literature dedicated to different methods of reposition achievement and maintenance in intramedullary osteosynthesis of extraarticular proximal tibial fractures.

Key words: intramedullary nailing, proximal tibial fracture, reduction, suprapatellar approach, nail, poller screw, supplemental plate.

1. Введение. На сегодняшний день интрамедуллярный остеосинтез стал «золотым стандартом» лечения диафизарных переломов большеберцовой кости. Однако вопрос выбора метода фиксации внесуставных переломов проксимального отдела большеберцовой кости остается спорным.

Компрессионно-дистракционный остеосинтез по методу Илизарова в основном позволяет добиться сращения переломов в правильном положении. Между тем высокоэнергетический характер травмы с тяжелым повреждением мягких тканей обуславливает замедленную консолидацию таких переломов, что требует длительного лечения в аппарате внешней фиксации. В конечном итоге это сопряжено с большим количеством инфекционных осложнений, развитием контрактур в смежных суставах, а также значительным снижением уровня жизни пациентов [1–3].

Открытая репозиция и остеосинтез пластиной осложняются присоединением глубокой инфекции более чем в 30% случаев, что объясняется травматичностью метода [4–6]. Использование минимально инвазивной хирургической техники и блокируемых пластин снизило частоту инфекционных осложнений, которая все же остается высокой. Более того, из-за сложностей при выполнении закрытой репозиции констатируют большое число сращений в неправильном положении. Эксцентричное расположение пластины часто не обеспечивает достаточной стабильности фиксации, что приводит к вторичному смещению отломков и несращениям [6–8].

Интрамедуллярный остеосинтез имеет биологические и биомеханические преимущества перед наkostным остеосинтезом, а также не приводит к развитию контрактур смежных суставов и снижению

Для цитирования: Семенистый А.А., Литвина Е.А., Федотова А.Г., Миронов А.Н. Особенности интрамедуллярного остеосинтеза при лечении внесуставных переломов проксимального отдела большеберцовой кости. Вестник травматологии и ортопедии им. Н.Н. Приорова. 2018; 1: 57–65.

Cite as: Semenisty A.A., Litvina E.A., Fedotova A.G., Mironov A.N. Peculiarities of intramedullary nailing in treatment of extraarticular proximal tibial fractures. Vestnik travmatologii i ortopedii im. N.N. Priorova. 2018; 1: 57–65.

качества жизни, как это происходит при лечении в аппарате Илизарова [1, 9–12]. Между тем существенным ограничением данного метода является сложность при достижении и поддержании репозиции отломков. По данным литературы, частота сращений в неправильном положении достигает 84%, поэтому авторы рекомендуют воздержаться от данного метода при лечении переломов проксимального отдела большеберцовой кости. При этом стоит отметить, что данные исследования были проведены более 20 лет назад, а авторы использовали техники интрамедуллярного остеосинтеза и имплантаты, разработанные для лечения диафизарных переломов [13–15].

Минимально инвазивная техника, возможность начала ранней реабилитации и глубокое понимание специфических анатомических и биомеханических особенностей проксимального отдела голени заставили травматологическое общество пересмотреть взгляды на возможности интрамедуллярного остеосинтеза при лечении внесуставных переломов верхней трети большеберцовой кости. Использование различных хирургических приемов и новых имплантатов позволяет добиться желаемой репозиции и стабильной фиксации, улучшая результаты лечения [10, 16].

2. Биомеханические особенности переломов проксимального отдела большеберцовой кости

Действие четырехглавой мышцы бедра на проксимальный отломок, а икроножной мышцы — на дистальный приводит к характерной антекурвационной деформации. Функционирование передней группы мышц голени способствует развитию вальгусной деформации. При устранении всех угловых смещений часто сохраняется смещение отломков по ширине в сагиттальной плоскости. При сгибании коленного сустава разнонаправленная тяга мышц увеличивается, осложняя стандартную технику интрамедуллярного остеосинтеза (рис. 1) [1, 17–19].

Трудным представляется не только достижение качественной репозиции, но и поддержание ее на время сращения перелома. Стабильная фиксация проксимального отломка, имеющего тонкий кортикальный слой и широкой костномозговой канал, остается сложной задачей при интрамедуллярном остеосинтезе. Тем не менее в литературе

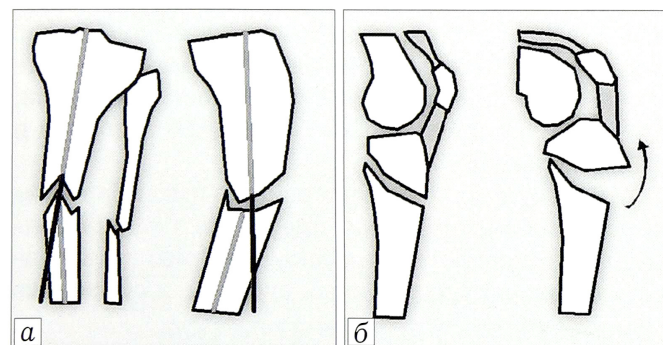


Рис. 1. Типичное смещение отломков при переломах проксимального отдела большеберцовой кости (а) и увеличение антекурвационной деформации при сгибании коленного сустава (б).

описаны различные варианты решения данной проблемы [4, 20, 21].

3. Классификация переломов проксимального отдела большеберцовой кости

Для достоверной оценки эффективности и сравнения различных методов репозиции и фиксации необходимо придерживаться единой классификации. Одной из наиболее популярных является универсальная классификация переломов АО. Согласно данной классификации внесуставными переломами проксимального отдела большеберцовой кости являются переломы 41-А. Переломы 41-А1 выходят за рамки данной статьи, так как являются отрывными, при которых не наблюдается эпифизо-диафизарной диссоциации.

Недостатком классификации АО является то, что многие переломы верхней трети большеберцовой кости выходят за пределы обозначенного квадрата. В соответствии с этой классификацией они относятся к диафизарным и обозначаются кодом 42 [22]. Это усложняет анализ литературы, так как разные авторы вкладывают разный смысл в определение «проксимальные внесуставные переломы» [1, 15, 23]. Несмотря на то что длина проксимального отломка, безусловно, влияет на выбор метода репозиции и фиксации, послеоперационный протокол реабилитации и на результаты лечения, на настоящий момент данный критерий не получил отражения ни в одной из существующих классификаций.

4. Интрамедуллярный остеосинтез

Внесуставные переломы проксимального отдела большеберцовой кости (41-А2, 41-А3, 42 по классификации АО) могут быть фиксированы методом интрамедуллярного остеосинтеза. Также описано успешное использование интрамедуллярного остеосинтеза при простых внутрисуставных переломах (41-С1 и 41-С2 по классификации АО) [23, 24]. Исследований, определяющих минимальное расстояние от суставной поверхности до линии перелома, при котором возможно использование интрамедуллярного остеосинтеза, нет, однако не вызывает сомнений, что оно зависит от дизайна интрамедуллярного штифта, позволяющего добиться стабильной фиксации проксимального отломка. Хотя сложные внутрисуставные переломы и импрессию суставной поверхности принято считать показаниями к накостному и чрескостному компрессионно-дистракционному остеосинтезу, по данным [25], интрамедуллярный остеосинтез показал высокую эффективность даже при данном типе переломов.

Интрамедуллярный остеосинтез является более инвазивным методом, чем внеочаговый остеосинтез по Илизарову, но реже дает осложнения в виде присоединения инфекции и обеспечивает лучшие функциональные результаты [1, 10]. Очевидным преимуществом интрамедуллярного остеосинтеза является возможность выполнения закрытой репозиции и осуществление хирургического доступа вдали от поврежденных мягких тканей [11, 12]. Несмотря на то что закрытую репозицию можно

осуществить и при накостном остеосинтезе, доступ в непосредственной близости от места перелома и поврежденных мягких тканей делает данный метод более травматичным и сопряженным с более высоким риском инфекционных осложнений [20].

С биомеханической точки зрения интрамедуллярный остеосинтез имеет преимущества перед накостным остеосинтезом. Хотя в сагиттальной плоскости проксимальная часть штифта отклоняется от механической оси нижней конечности (изгиб Herzog), во фронтальной плоскости его расположение почти полностью совпадает с ней, делая такую фиксацию более устойчивой к осевой нагрузке, чем при накостном остеосинтезе [26, 27]. Описанные биомеханические особенности сделали интрамедуллярный остеосинтез «золотым стандартом» лечения диафизарных переломов большеберцовой кости [28].

Несовпадение оси проксимальной части штифта с анатомической осью в сагиттальной плоскости, расширение костномозгового канала в сторону эпифиза и малая длина проксимального отломка являются биомеханическими факторами, препятствующими достижению стабильной фиксации переломов проксимального отдела большеберцовой кости. Тем не менее такое расположение штифта биомеханически более выгодно, чем эксцентричное расположение пластины при условии обеспечения стабильной фиксации проксимального отломка [29].

4.1. Стандартная техника интрамедуллярного остеосинтеза. Стандартная техника интрамедуллярного остеосинтеза подразумевает выполнение инфрапателлярного доступа и репозицию отломков на согнутом под углом более 90° коленном суставе. В литературе описаны доступы как через связку надколенника, так и медиальнее или латеральнее от нее [28–30]. Стоит отметить, что интрамедуллярный остеосинтез через инфрапателлярный доступ сопряжен с высоким риском развития болевого синдрома в передних отделах коленного сустава, которые, по данным мета-анализа, проведенного E. Katsoulis с соавт., наблюдаются в 47,7% случаев [31].

Необходимость выполнения интрамедуллярного остеосинтеза при согнутом коленном суставе ограничивает возможности метода при проксимальных переломах. Это объясняется тем, что при сгибании коленного сустава до 90° наблюдается максимальное разнонаправленное действие мышц на отломки, приводящее к характерной антекурвационной и вальгусной деформации. Таким образом, поддержание репозиции

при введении интрамедуллярного стержня на согнутом коленном суставе является крайне сложной задачей [18, 28, 29].

4.2. Методы достижения и поддержания репозиции. В литературе описаны различные способы, позволяющие достичь качественной репозиции при интрамедуллярном остеосинтезе проксимальных внесуставных переломов большеберцовой кости. Среди них стоит выделить: выбор штифта соответствующего дизайна, остеосинтез на полуразогнутом коленном суставе, изменение точки введения штифта в костномозговой канал, применение отклоняющих (поллерных) винтов или спиц, использование вспомогательных пластин, серкляжей, стягивающих винтов, репозиционных устройств, а также обычных репозиционных щипцов.

Поддержание нужной репозиции достигается следующими способами: использование не менее трех блокирующих винтов в проксимальном отломке, оставление поллерных винтов в качестве блокирующих вне штифта и установка вспомогательных пластин в качестве дополнительной опоры [1, 9, 10, 17, 18, 32, 33].

4.2.1. Дизайн штифта. Дизайн штифта играет важную роль при репозиции и фиксации переломов верхней трети большеберцовой кости. Трудности с репозицией возникают при выборе штифтов с изгибом Herzog, расположенным дистальнее линии перелома. В этом случае штифт отталкивает дистальный отломок кзади и наблюдается «эффект клина» (рис. 2) [34].

При лечении переломов проксимального отдела большеберцовой кости активно используются штифты с меньшим углом и расстоянием до него от проксимального конца штифта. Важно отметить, что угол введения штифта по отношению к оси большеберцовой кости в сагиттальной плоскости должен быть равен углу Herzog. Частой ошибкой при интрамедуллярном остеосинтезе проксимальных переломов большеберцовой кости является введение штифта под слишком большим углом, приводящее к характерной антекурвационной деформации (рис. 3) [28].

В литературе описана методика устранения остаточных смещений при интрамедуллярном

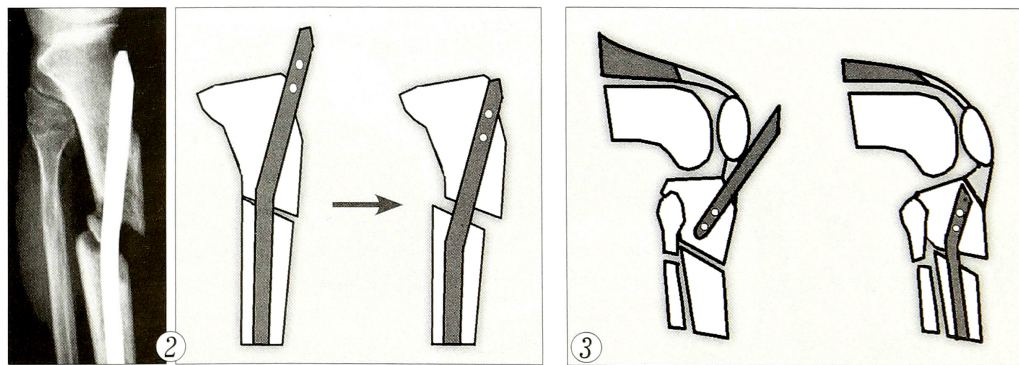


Рис. 2. «Эффект клина», наблюдающийся при использовании штифта с дистальным изгибом Herzog.

Рис. 3. Появление антекурвационной деформации при введении интрамедуллярного штифта под неправильным углом.

остеосинтезе околоуставных переломов с помощью штифтов, имеющих резьбовые отверстия для блокирования. При вращении винта, введенного со стороны вершины деформации, устраняются остаточные смещения за счет подтягивания отломка к стержню головкой винта [35]. На настоящий момент исследований, позволяющих оценить эффективность данной методики, недостаточно.

Как уже было отмечено выше, при переломах проксимального отдела большеберцовой кости важно не только достичь качественной репозиции, но и удержать ее на весь срок консолидации перелома. В биомеханическом исследовании было показано, что фиксация проксимального отломка двумя винтами недостаточна, поэтому авторы рекомендуют использовать как минимум три блокирующих винта [36]. Таким образом, при остеосинтезе проксимальных переломов стоит отдавать предпочтение тем штифтам, дизайн которых позволяет использовать три блокирующих винта в проксимальном отломке. Также важно отметить, что чем больше угол между блокирующими винтами, тем выше угловая стабильность фиксации [21, 28].

Для повышения устойчивости к боковой нагрузке были разработаны блокирующие винты с угловой стабильностью (Angle-Stable Locking System (ASLS), «Synthes», Швейцария). Благодаря специальному дизайну и биodeградируемым накладкам винты можно заблокировать в штифте. В проведенных исследованиях на тему эффективности применения таких винтов получены противоречивые результаты. D. Wähnert и соавт. в биомеханическом исследовании на примере большеберцовой кости свиньи отметили эффективность использования винтов с угловой стабильностью и рекомендовали их применение у пациентов с остеопорозом [37]. Однако другие авторы не считают, что блокировка такими винтами повышает стабильность фиксации [38, 39].

В литературе описан способ повышения стабильности фиксации проксимального отломка при интрамедуллярном остеосинтезе с помощью цементной аугментации блокирующих винтов. Данная методика показала высокую эффективность при лечении переломов проксимального отдела бедренной и плечевой костей у пациентов с остеопоро-

зом [40]. Однако на настоящий момент исследований, достоверно показывающих эффективность данной методики и обосновывающих показания к ее использованию при переломах проксимального отдела большеберцовой кости, недостаточно [41].

Ввиду высокой частоты вторичной потери репозиции при интрамедуллярном остеосинтезе переломов верхней трети большеберцовой кости, изучение и разработка методик, повышающих стабильность фиксации проксимального отломка, вызывает большой интерес со стороны исследователей.

4.2.2. Остеосинтез на полуразогнутом коленном суставе. При таком остеосинтезе удается нейтрализовать разнонаправленное действие мышц на отломки. Большинство авторов рекомендует введение штифта при согнутом до 15° коленном суставе, однако полной ясности относительно оптимального для репозиции угла сгибания нет [18, 42].

P. Tornetta и соавт. [32] описали альтернативный хирургический доступ для выполнения интрамедуллярного остеосинтеза большеберцовой кости на полуразогнутом коленном суставе. Они предложили парапателлярный доступ, при котором разрез выполняется кнаружи от надколенника. После рассечения удерживателя надколенника и выполнения артротомии надколенник вывихивается кнутри. Направитель устанавливается по межмышцелковой борозде бедренной кости и указывает на точку введения штифта. Недостатком данного доступа многие авторы считают его травматичность.

Позже был описан менее инвазивный парапателлярный доступ, при котором производилось рассечение удерживателя надколенника без выполнения артротомии. Доступ осуществляется кнутри или кнаружи от надколенника в зависимости от степени его подвижности [43]. Недостатком этого доступа является более сложная техника репозиции по сравнению с таковой при срединных доступах.

В последнее время супрапателлярный (ретропателлярный, наднадколенниковый) доступ стал одним из самых широко используемых при переломах проксимального отдела большеберцовой кости. В литературе описаны медиальный, латеральный и срединный доступы. Наиболее популярным

является срединный доступ, при котором разрез длиной 2,5 см производится проксимальнее надколенника по срединной линии. Доступ осуществляется через четырехглавую мышцу бедра и проходит через коленный сустав (рис. 4) [42, 44, 45].

Противники данного метода считают, что доступ, затрагивающий сустав, является

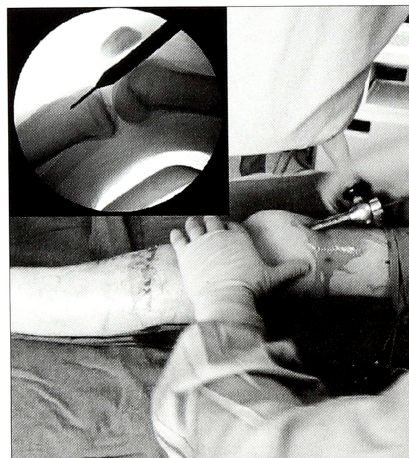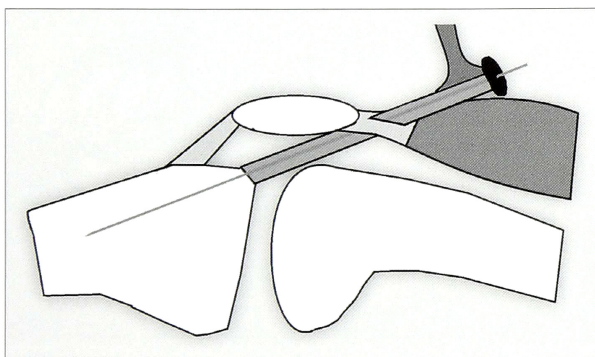


Рис. 4. Супрапателлярный доступ при интрамедуллярном остеосинтезе перелома большеберцовой кости.

слишком травматичным и приводит к раннему развитию артроза [46, 47]. Ввиду относительной новизны доступа достоверных данных, подтверждающих эту гипотезу, пока нет [42]. Однако установлено, что повреждение внутрисуставных структур при супрапателлярном доступе наблюдается реже, чем при парапателлярном или инфрапателлярном [46, 48]. В биомеханическом исследовании было показано, что давление на правитель на хрящ в области пателлофemorального сочленения значительно ниже давления, необходимого для того, чтобы вызвать гибель хондроцитов [49]. Более того, боли в коленном суставе при супрапателлярном доступе встречаются реже, чем при инфрапателлярном [50].

Некоторые авторы выражают обеспокоенность относительно попадания костных фрагментов в полость коленного сустава при рассверливании костномозгового канала через супрапателлярный доступ. Хотя отдаленных результатов, указывающих на негативные последствия данной находки, пока нет, многие рекомендуют выполнять промывание коленного сустава перед окончанием операции. Использование римера с подключенной к нему системой аспирации (reamer-irrigator-aspirator (RIA) system) потенциально может снизить риск развития осложнений в отдаленном периоде [46, 51].

4.2.3. Изменение точки введения штифта.

По данным литературы, стандартным при интрамедуллярном остеосинтезе большеберцовой кости принято считать следующую точку трепанации кости для введения штифта (точка входа): в прямой проекции данная точка по внутреннему краю латерального межмышцелкового возвышения, в боковой проекции — сразу же проксимальнее бугристости большеберцовой кости. Т. McCornell и соавт. назвали описанную область «безопасной зоной» (рис. 5) [52].

В своей работе Р. Tornetta и соавт. [32] отметили важность выбора более проксимальной точки трепанации костномозгового канала при интрамедуллярном остеосинтезе переломов верхней трети большеберцовой кости. В настоящее время данная точка входа является общепринятой при лечении таких переломов. Смещение точки входа проксимальнее дает больше пространства для установки штифта таким образом, чтобы изгиб Herzog находился в проксимальном отломке. Это обуславливает очевидные преимущества при репозиции и фиксации короткого проксимального отломка ввиду уменьшения расстояния между анатомической осью кости и точкой входа, а также увеличения длины части штифта, находящейся в проксимальном отломке, обеспечивая возможность блокировки штифта как минимум тремя винтами [17, 18].

Для достижения лучшей репозиции многие авторы рекомендуют более латерально расположенную точку входа при интрамедуллярном остеосинтезе переломов верхней трети большеберцовой кости. Это позволяет предотвратить образование характерной вальгусной деформации при введении

штифта. Ряд исследователей указывает на целесообразность определения точки входа в зависимости от фактической рентгенологической картины. В случае варусной деформации рекомендуется использовать более медиальную точку входа, а при вальгусной деформации — более латеральную [23]. Стоит отметить, что смещение точки входа относительно срединной линии может негативно повлиять на положение механической оси нижней конечности, однако в литературе нет публикаций, описывающих данную проблему.

4.2.4. Отклоняющие винты и спицы. В последние несколько лет понятие «поллерный винт» (от англ. «roller screw») часто встречается в русскоязычных научных публикациях. Использование поллерных винтов — эффективный метод достижения и поддержания репозиции при интрамедуллярном остеосинтезе околоуставных переломов за счет искусственного сужения костно-мозгового канала [33]. Многие авторы взаимозаменяемо используют термины «поллерный», «отклоняющий», «блокирующий», «трансмедуллярный поддерживающий» винты. Как свидетельствуют данные литературы, поллерные винты могут выполнять две различные функции: отклоняющую и блокирующую [10, 18, 33]. Отклоняющие винты или спицы необходимы для достижения репозиции, а блокирующие (вне штифта) винты — для ее поддержания.

Правильно введенные отклоняющие винты отталкивают штифт в нужном направлении. Они должны использоваться в коротком отломке с вогнутой стороны деформации. Некоторые авторы описывают оптимальное положение поллерных винтов как 6–7 мм от центра канала и на 1 см проксимальнее линии перелома [53]. Однако стоит отметить, что выбор оптимальной точки введения поллерных элементов зависит от их толщины, толщины штифта и характера смещения отломков. Винт, введенный латеральнее хода стержня, в сагиттальной плоскости предотвращает вальгусное смещение, а винт, введенный во фронтальной плоскости кзади от хода стержня, способствует устранению антекурвационной деформации (рис. 6) [18, 53, 54].

При использовании поллерных винтов описаны следующие проблемы: гиперкоррекция деформации, появление поперечного смещения, перелом

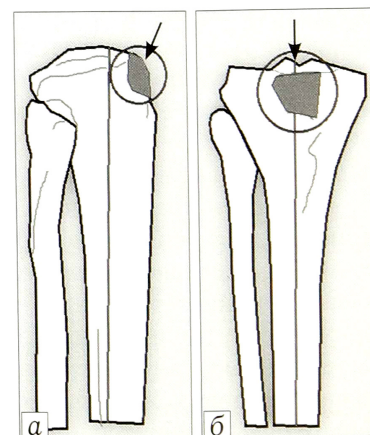


Рис. 5. Безопасная точка входа. Вид сбоку (а) и сверху (б).

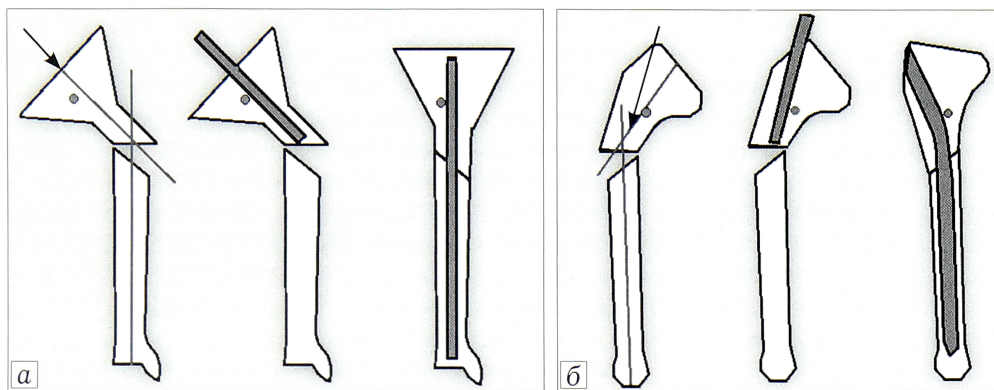


Рис. 6. Использование поллерных винтов для достижения репозиции при переломах проксимального отдела большеберцовой кости. Вид во фронтальной (а) и сагиттальной (б) плоскостях.

и изгибание винтов, заклинивание стержня при введении, раскалывание кости. Это связано с неточностью места введения винтов и недооценкой траектории прохождения штифта. Определение референсных позиций и предоперационное планирование с учетом анатомических особенностей кости пациента и дизайна штифта могут потенциально решить эту проблему.

По мнению некоторых авторов, использование поллерных спиц более оправдано. Из-за меньшей толщины и большей гибкости спиц заклинивание штифта наблюдается значительно реже. Также использование спиц предотвращает раскалывание кости. Ошибка при неправильном введении спицы менее критична, чем при неправильном введении винта [1, 10, 55].

В литературе описаны методики с использованием винтов Шанца и Штейнманна в качестве отклоняющих с возможной последующей заменой на окончательные блокирующие винты вне штифта. Это снижает риск изгибания и поломки винтов, а также позволяет использовать их в качестве дополнительных средств репозиции в виде джойстиков или в составе репозиционного устройства [18, 53].

Поллерные винты, оставленные вне штифта, повышают степень фиксации путем ограничения канала в более широкой проксимальной части [15]. Учитывая склонность к потере фиксации, использование таких винтов очень важно при интрамедуллярном остеосинтезе проксимальных переломов большеберцовой кости [18, 33]. Тем не менее некоторые авторы убеждены, что при наличии 3–4 блокирующих винтов (через отверстия в штифте) оставлять поллерные винты нет необходимости [55]. На сегодняшний день в литературе не представлено биомеханических исследований и четких рекомендаций относительно количества и референсных положений поллерных винтов в зависимости от вида перелома.

4.2.5. Вспомогательные пластины. Еще одним приемом при репозиции переломов проксимального отдела большеберцовой кости является использование вспомогательных пластин. Описано как временное использование пластин в качестве репозиционных, так и постоянное с целью улучшения качества фиксации путем создания дополнительной опоры. Пластины, как правило, укладывают

по передней или медиальной поверхности большеберцовой кости. Применение блокируемых пластин биомеханически более выгодно [18, 56].

В случае установки пластины по передней поверхности используется монокортикальная фиксация. Данная техника позволяет устранить смещение отломков в сагиттальной плоскости, а также обеспечивает поддержание достигнутой репозиции при сгибании коленного сустава [9, 18, 57].

Недостатком методики многие авторы отмечают ее инвазивность. Фактически приходится выполнять открытую репозицию, что крайне нежелательно, особенно при высокоэнергетической травме, для которой характерно тяжелое повреждение мягких тканей [10]. Однако достоверных подтверждений данной гипотезы нет. По данным [58], использование монокортикальных пластин является эффективным методом репозиции и не замедляет сроки сращения переломов [58]. В ретроспективном анализе результатов лечения 348 пациентов с закрытыми переломами костей голени было показано, что при установке монокортикальных пластин не повышается риск инфекционных осложнений. Однако недостатки в дизайне не позволяют сделать однозначный вывод относительно обнадеживающих результатов исследования [59].

4.2.6. Серкляжная проволока. Описана техника применения серкляжной проволоки при репозиции проксимальных переломов большеберцовой кости. Несмотря на возможность проведения вмешательства с использованием минимально инвазивной техники, серкляж крайне негативно влияет на кровоснабжение костных отломков, сжимая сосуды надкостницы подобно жгуту. Более того, применение данной методики возможно только при неоскольчатых переломах, имеющих косой или винтообразный характер [60]. Исследований, достоверно подтверждающих эффективность и безопасность данной методики, нет.

4.2.7. Стягивающие винты. Р.М. Rommens и соавт. [28] в руководстве по интрамедуллярному остеосинтезу описывают технику репозиции с помощью одного или двух стягивающих винтов, проведенных через линию перелома вне траектории штифта. Данная методика актуальна при простых метафизарных переломах. Однако в литературе не представлено работ, достоверно оценивающих эффективность описанного способа.

4.2.8. *Применение репозиционных устройств.* Еще одним решением проблемы репозиции является использование специальных устройств. Некоторые авторы рекомендуют применение ортопедического стола и скелетного вытяжения, однако данные методики значительно уступают по качеству достигаемой репозиции другим устройствам, таким как дистрактор АО и аппараты наружной фиксации [17, 28].

Несмотря на то что использование дистрактора АО рекомендуется многими авторами, данная методика позволяет контролировать репозицию только в одной плоскости, а степень фиксации недостаточна для выполнения интрамедуллярного остеосинтеза проксимальных переломов без потери репозиции при сгибании коленного сустава и во время введения штифта [10, 58, 61].

Применение внешних фиксаторов в качестве репозиционных устройств позволяет достичь желаемого положения отломков и достаточной степени фиксации для последующего интрамедуллярного остеосинтеза, в том числе и на согнутом коленном суставе [1, 10, 16].

В нашей стране некоторые хирурги активно применяют репозиционное устройство, созданное на базе спицевого аппарата Илизарова [1, 10]. В зарубежной литературе описаны различные варианты репозиционных устройств на базе тубулярных аппаратов наружной фиксации [62, 63]. Хотя применение репозиционных устройств показало свою эффективность в отдельных исследованиях, однозначно говорить об их эффективности нельзя.

4.2.9. *Репозиционные щипцы.* Использование репозиционных щипцов — эффективный метод репозиции при переломах проксимального метафиза большеберцовой кости, однако их применение ограничено простыми косыми и винтообразными переломами. Расположение сосудисто-нервного пучка кзади от большеберцовой кости не позволяет использовать щипцы в переднезаднем направлении. Также их применение затруднительно в метафизарной области ввиду риска продавливания тонкой кортикальной кости, особенно у пациентов с остеопорозом. При использовании данного метода стоит уделять особое внимание бережной хирургической технике, так как избыточное давление браншей на мягкие ткани приводит к некрозу кожи и повышает риск развития инфекционных осложнений [46, 64, 65].

Заключение. Лечение переломов проксимального метафиза большеберцовой кости остается актуальной проблемой травматологии. Среди всех методов лечения блокируемый интрамедуллярный остеосинтез является наиболее выгодным с биологической и биомеханической точек зрения. Недостатком метода является сложность в достижении и поддержании репозиции. Для решения этих проблем предложено множество методик, имеющих различную эффективность и безопасность. Очевидно, что применение описанных в данной статье хирургических при-

емов позволяет значительно улучшить результаты лечения внесуставных переломов верхней трети большеберцовой кости методом интрамедуллярного остеосинтеза, однако необходимо проведение дальнейших проспективных рандомизированных исследований и анализ в рамках систематических обзоров, позволяющих объективно оценить возможности описанных приемов и имплантатов при интрамедуллярном остеосинтезе таких переломов.

Более того, результаты интрамедуллярного остеосинтеза переломов верхней трети большеберцовой кости во много зависят от мастерства оперирующего хирурга. Таким образом, актуальным является усовершенствование и разработка новых методов репозиции и имплантатов, позволяющих снизить влияние человеческого фактора и повысить качество интрамедуллярного остеосинтеза при переломах проксимального отдела большеберцовой кости.

ЛИТЕРАТУРА [REFERENCES]

1. Бекреев Д.А. Закрытый интрамедуллярный остеосинтез при лечении больных с переломами верхней трети большеберцовой кости и их последствиями: Автореф. дис. ... канд. мед. наук. Уфа; 2012 [Bekreev D.A. Closed intramedullary nailing in treatment of patients with fractures of the upper third of the tibia and their consequences. Cand. med. sci. Diss. Ufa; 2012 (in Russian)].
2. Kumar A., Whittle A.P. Treatment of complex (Schatzker Type VI) fractures of the tibial plateau with circular wire external fixation: retrospective case review. *J. Orthop. Trauma.* 2000; 14 (5): 339-44.
3. Hutson Jr J.J., Zych G.A. Infections in periarticular fractures of the lower extremity treated with tensioned wire hybrid fixators. *J. Orthop. Trauma.* 1998; 12 (3): 214-8.
4. Ries M.D., Meinhard B.P. Medial external fixation with lateral plate internal fixation in metaphyseal tibia fractures. A report of eight cases associated with severe soft-tissue injury. *Clin. Orthop. Relat. Res.* 1990; (256): 215-23.
5. Young M.J., Barrack R.L. Complications of internal fixation of tibial plateau fractures. *Orthop. Rev.* 1994; 23 (2): 149-54.
6. Bolhofner B.R. Indirect reduction and composite fixation of extraarticular proximal tibial fractures. *Clin. Orthop. Relat. Res.* 1995; (315): 75-83.
7. Oh C.W., Oh J.K., Kyung H.S. Double plating of unstable proximal tibial fractures using minimally invasive percutaneous osteosynthesis technique. *Acta Orthop.* 2006; 77 (3): 524-30. doi:10.1080/17453670610012548.
8. Krettek C., Schandelmaier P., Miclau T., Tschernhe H. Minimally invasive percutaneous plate osteosynthesis (MIPPO) using the DCS in the proximal and distal femoral fractures. *Injury.* 1997; 28 Suppl 1: A20-A30.
9. Kim K.C., Lee J.K., Hwang D.S. et al. Provisional unicortical plating with reamed intramedullary nailing in segmental tibial fractures involving the high proximal metaphysis. *Orthopedics.* 2007; 30 (3): 189-92.
10. Челноков А.Н., Бекреев Д.А. Интрамедуллярный остеосинтез при переломах верхней трети большеберцовой кости — техника на основе чрескостного остеосинтеза. *Гений ортопедии.* 2011; 2: 102-6 [Chelnokov A.N., Bekreev D.A. Intramedullary nailing for fractures of the upper tibial third — a technique based on transosseous osteosynthesis. *Geniy ortopedii.* 2011; 2: 102-6 (in Russian)].
11. Kandemir U., Herfat S., Herzog M. et al. Fatigue failure in extra-articular proximal tibia fractures: locking intra-

- medullary nail versus double locking plates – a biomechanical study. *J. Orthop. Trauma*. 2017; 31 (2): e49-e54. doi:10.1097/BOT.0000000000000729.
12. *Glatt V., Evans C.H., Tetsworth K.* A concert between biology and biomechanics: the influence of the mechanical environment on bone healing. *Front. Physiol.* 2017; 7: 678. doi:0.3389/fphys.2016.00678.
 13. *Freedman E.L., Johnson E.E.* Radiographic analysis of tibial fracture malalignment following intramedullary nailing. *Clin. Orthop. Relat. Res.* 1995; (315): 25-33.
 14. *Lang G.J., Cohen B.E., Bosse M.J.* Proximal third tibial shaft fractures. Should they be nailed? *Clin. Orthop. Relat. Res.* 1995; (315): 64-74.
 15. *Kulkarni S.G., Varshneya A., Kulkarni S. et al.* Intramedullary nailing supplemented with Poller screws for proximal tibial fractures. *J. Orthop. Surg. (Hong Kong)*. 2012; 20: 307-11. doi:10.1177/230949901202000308.
 16. *Liporace F.A., Stadler C.M., Yoon R.S.* Problems, tricks, and pearls in intramedullary nailing of proximal third tibial fractures. *J. Orthop. Trauma*. 2013; 27 (1): 56-62. doi:10.1097/BOT.0b013e318250f041.
 17. *Buehler K.C., Green J., Woll T.S.* A technique for intramedullary nailing of proximal third tibia fractures. *J. Orthop. Trauma*. 1997; 11 (3): 218-23.
 18. *Hak D.J.* Intramedullary nailing of proximal third tibial fractures: techniques to improve reduction. *Orthopedics*. 2011; 34: 532-5. doi:10.3928/01477447-20110526-19.
 19. *Hiesterman T.G., Shafiq B.X., Cole A.* Intramedullary nailing of extra-articular proximal tibia fractures. *J. Am. Acad. Orthop. Surg.* 2011; 19 (11): 690-700.
 20. *Phisitkul P., McKinley T.O., Nepola J.V., Marsh J.L.* Complications of locking plate fixation in complex proximal tibia. *J. Orthop. Trauma*. 2007; 21 (2): 83-91. doi:10.1097/BOT.0b013e318030df96.
 21. *Hansen M., El Attal R., Blum J. et al.* Intramedullary nailing of the tibia with the expert tibia nail. *Oper. Orthop. Traumatol.* 2009; 21 (6): 620-35. doi:10.1007/s00064-009-2010-2.
 22. *Müller M.E., Nazarian S., Koch P.* The comprehensive classification of fractures of long bones. ed 1. Berlin, Heidelberg, New York: Springer-Verlag; 1994.
 23. *Garnavos C., Lasanianos N.* Proximal tibia fractures and intramedullary nailing: The impact of nail trajectory to varus/valgus deformity. *Injury*. 2011; 42 (12): 1499-505. doi:10.1016/j.injury.2011.05.003.
 24. *Kuhn S., Hansen M., Rommens P.M.* Extending the indication of intramedullary nailing of tibial fractures. *Eur. J. Trauma Emerg. Surg.* 2008; 75 (2): 77-87. doi:10.1007/s00068-007-7039-z.
 25. *Garnavos C.* Intramedullary nailing with a suprapatellar approach and condylar bolts for the treatment of bicondylar fractures of the tibial plateau. *JBJS Open Access*: 2017; 2 (2): e0017. doi: 10.2106/JBJS.OA.16.00017.
 26. *Paley D.* Principles of deformity correction. Springer-Verlag: Berlin, Heidelberg; 2002. doi:10.1007/978-3-642-59373-4.
 27. *Amarathunga J.P., Schuetz M.A., Yarlagadda K.V.D., Schmutz B.* Is there a bone-nail specific entry point? Automated fit quantification of tibial nail designs during the insertion for six different nail entry points. *Med. Eng. Phys.* 2015; 37 (4): 367-74. doi:10.1016/j.medengphy.2015.01.012.
 28. *Rommens P.M., Hessmann M.H.* Intramedullary nailing: a comprehensive guide. Springer-Verlag London; 2015. doi:10.1007/978-1-4471-6612-2.
 29. *Feng W., Fu L., Liu J. et al.* Biomechanical evaluation of various fixation methods for proximal extra-articular tibial fractures. *J. Surg. Res.* 2012; 178 (2): 722-7. doi:10.1016/j.jss.2012.04.014.
 30. *Finkemeier C., Schmidt A.H., Kyle R.F. et al.* A prospective, randomized study of intramedullary nails inserted with and without reaming for the treatment of open and closed fractures of the tibial shaft. *J. Orthop. Trauma*. 2000; 14 (3): 187-93.
 31. *Katsoulis E., Court-Brown C., Giannoudis P.V.* Incidence and etiology of anterior knee pain after intramedullary nailing of the femur and tibia. *J. Bone Joint Surg. Br.* 2006; 88(5): 576-80. doi:10.1302/0301-620X.88B5.16875.
 32. *Tornetta P. 3rd, Collins E.* Semiextended position of intramedullary nailing of the proximal tibia. *Clin. Orthop. Relat. Res.* 1996; (328): 185-9.
 33. *Krettek C., Stephan C., Schandelmaier P. et al.* The use of Poller screws as blocking screws in stabilising tibial fractures treated with small diameter intramedullary nails. *J. Bone Joint Surg. Br.* 1999; 81 (6): 963-8.
 34. *Henley M.B., Meier M., Tencer A.F.* Influences of some design parameters on the biomechanics of the un-reamed tibial intramedullary nail. *J. Orthop. Trauma*. 1993; 7: 311-9.
 35. *Черняев С.Н.* Блокирующий интрамедуллярный остеосинтез в лечении метафизарных переломов костей голени: Автореф. дис. ... канд. мед. наук. СПб; 2009 [*Chernyaev S.N.* Blocking intramedullary nailing in treatment of metaphyseal shin fractures. Cand. med. sci. Diss. St. Petersburg; 2009 (in Russian)].
 36. *Hansen M., Blum J., Mehler D. et al.* Double or triple interlocking when nailing proximal tibial fractures? A biomechanical investigation. *Arch. Orthop. Trauma Surg.* 2009; 129 (12): 1715-9. doi:10.1186/s13037-015-0086-1.
 37. *Wähnert D., Stolarczyk Y., Hoffmeier K.L. et al.* The primary stability of angle-stable versus conventional locked intramedullary nails. *Int. Orthop. (SICOT)*. 2012; 36 (5): 1059-64. doi:10.1007/s00264-011-1420-6.
 38. *Thelen S., Betsch M., Grassmann J.P. et al.* Angle stable locking nails versus conventionally locked intramedullary nails in proximal tibial shaft fractures: a biomechanical study. *Arch. Orthop. Trauma Surg.* 2012; 132 (1): 57-63. doi:10.1007/s00402-011-1380-8.
 39. *Augat P., Hoegel F., Stephan D. et al.* Biomechanical effects of angular stable locking in intramedullary nails for the fixation of distal tibia fractures. *Proc. Inst. Mech. Eng. H*. 2016; 230 (11): 1016-23. doi:10.1177/0954411916667968
 40. *Dall'Oca C., Maluta T., Moscolo A. et al.* Cement augmentation of intertrochanteric fractures stabilised with intramedullary nailing. *Injury*. 2011; 42 (11): 1150-5. doi:10.1016/j.injury.2010.06.003.
 41. *Roth S.E., Kreder H., Stephen D., Whyne C.M.* Biomechanical stability of intramedullary nailed high proximal third tibial fractures with cement augmented proximal screws. *J. Orthop. Trauma*. 2005; 19 (7): 457-61.
 42. *Brink O.* Suprapatellar nailing of tibial fractures: surgical hints. *Curr. Orthop. Prac.* 2016; 27 (1): 107-12. doi:10.1097/BCO.0000000000000308
 43. *Kubiak E.N., Widmer B.J., Horwitz D.S.* Extra-articular technique for semiextended tibial nailing. *J. Orthop. Trauma*. 2010; 24 (11): 704-8. doi:10.1097/BOT.0b013e3181d5d9f4.
 44. *Cole J.D.* Distal tibia fracture: Opinion: intramedullary nailing. *J. Orthop. Trauma*. 2006; 20 (1): 73-4.
 45. *Franke J., Hohendorff B., Alt V.* Suprapatellar nailing of tibial fractures-indications and technique. *Injury*. 2016; 47 (2): 495-501. doi:10.1016/j.injury.2015.10.023.
 46. *Gaines R.J., Rockwood J., Garland J.* Comparison of insertional trauma between suprapatellar and infrapatellar portals for tibia nailing. *Orthopedics*. 2013; 36 (9): 1155-8. doi:10.3928/01477447-20130821-17.
 47. *Stinner D.J., Mir H.* Techniques for intramedullary nailing of proximal tibia fractures. *Orthop. Clin. North Am.* 2014; 45: 33-45. doi:10.1016/j.oocl.2013.09.001.
 48. *Bible J.E., Choxi A.A., Dhulipala S.C. et al.* Tibia-based referencing for standard proximal tibial radiographs during intramedullary nailing. *Am. J. Orthop. (Belle Mead NJ)*. 2013; 42 (11): E95-8.

49. *Gelbke M.K., Coombs D., Powell S., DiPasquale T.G.* Suprapatellar versus infrapatellar intramedullary nail insertion of the tibia: a cadaveric model for comparison of patellofemoral contact pressures and forces. *J. Orthop. Trauma.* 2010; 24 (11): 665-71. doi:10.1097/BOT.0b013e3181f6c001
50. *Chan D.S., Serrano-Riera R., Griffing R. et al.* Suprapatellar versus infrapatellar tibial nail insertion: a prospective randomized control pilot study. *J. Orthop. Trauma.* 2016; 30 (3): 130-4. doi:10.1097/BOT.0000000000000499
51. *Liu Y.P.* Additional note on using suprapatellar nailing treating tibial fractures. *Injury.* 2016; 47 (6): 1363-4. doi:10.1016/j.injury.2016.02.012.
52. *McConnell T., Tornetta 3rd P., Tilzey J., Casey D.* Tibial portal placement: the radiographic correlate of the anatomic safe zone. *J. Orthop. Trauma.* 2001; 15 (3): 207-9.
53. *Shahulhameed A., Roberts C.S., Ojike J.N.* Technique for precise placement of poller screws with intramedullary nailing of metaphyseal fractures of the femur and the tibia. *Injury.* 2011; 42 (2): 136-9. doi:10.1016/j.injury.2010.04.013.
54. *Hannah A., Aboelmagd T., Yip G., Hull P.* A novel technique for accurate Poller (blocking) screw placement. *Injury.* 2014; 45 (6): 1011-4. doi:10.1016/j.injury.2014.02.029.
55. *Grewal I.S., Bates P.* How I use... blocking wires to nail proximal tibial fractures? *J. Trauma Orthop.* 2015; 3 (2): 52-3.
56. *Мальшиев Е.Е., Павлов Д.В.* Комбинация интрамедуллярного и накостного остеосинтеза при сочетании переломов проксимального отдела и диафиза большеберцовой кости. *Гений ортопедии.* 2010; 4: 5-10 [*Malyshev E.E., Pavlov D.V.* Combination of intramedullary osteosynthesis and plating for treatment of proximal tibial fractures in conjunction with tibial shaft fractures. *Geniy ortopedii.* 2010; 4: 5-10 (in Russian)].
57. *Mathews D.E., McGuire R., Freeland A.E.* Anterior unicortical buttressplating in conjunction with an unreamed interlocking intramedullary nail for treatment of very proximal tibial diaphyseal fractures. *Orthopaedics.* 1997; 20 (7): 647-8. doi:10.3928/0147-7447-19970701-14.
58. *Nork S.E., Barei D.P., Schildhauer T.A.* Intramedullary nailing of proximal quarter tibial fractures. *J. Orthop. Trauma.* 2006; 20: 523-8. doi:10.1097/01.bot.0000244993.60374.d6.
59. *Haller J.M., Githens M., Scolaro J., Firoozabadi R.* Does provisional plating of closed tibia fractures have higher complication rates? *J. Orthop. Trauma.* 2017; 31 (10): 554-8. doi:10.1097/BOT.0000000000000874.
60. *Huang M.T., Lin C.J.* Percutaneous cerclage wiring-assisted interlocking nailing for torsional tibia fractures: a modification with improved safety and simplicity. *J. Trauma.* 2011; 71 (4): 1054-8. doi:10.1097/TA.0b013e318224e261
61. *Wysocki R.W., Kapotas J.W., Virkus W.W.* Intramedullary nailing of proximal and distal one-third tibial shaft fractures with intraoperative two-pin external fixation. *J. Trauma.* 2009; 66 (4): 1135-9. doi:10.1097/TA.0b013e3181724754.
62. *Behera P., Aggarwal S., Kumar V. et al.* Ingenious method of external fixator use to maintain alignment for nailing a proximal tibial shaft fracture. *Ulus Travma Acil Cerrahi Derg.* 2015; 21 (5): 397-401. doi:10.5505/tjtes.2015.66066.
63. *Bilen F.E., Kocaoglu M., Eralp L., Balci H.I.* Fixator-assisted nailing and consecutive lengthening over an intramedullary nail for the correction of tibial deformity. *J. Bone Joint Surg. Br.* 2010; 92 (1): 146-52. doi:10.1302/0301-620X.92B1.22637.
64. *Kim K.C., Lee J.K., Hwang D.S. et al.* Percutaneous reduction during intramedullary nailing in comminuted tibial shaft fractures. *Orthopedics.* 2008; 31 (6): 556-9. doi:10.3928/01477447-20080601-17.
65. *Forman J.M., Urruela A.M., Egol K.A.* The percutaneous use of a pointed reduction clamp during intramedullary nailing of distal third tibial shaft fractures. *Acta Orthop. Belg.* 2011; 77 (6): 802-8.

Сведения об авторах: Семенистый А.А. — аспирант кафедры травматологии и ортопедии РМАНПО, врач травматолог-ортопед травматологического отделения ГКБ №13; Литвина Е.А. — доктор мед. наук, профессор кафедры травматологии и ортопедии РМАНПО, зав. главного врача по травматологии ГКБ им. Ф.И. Иноземцева; Федотова А.Г. — врач травматолог-ортопед травматологического отделения ГКБ №13; Миронов А.Н. — врач травматолог-ортопед, зав. отделом поли-травмы и повреждений таза ГКБ им. Ф.И. Иноземцева.

Для контактов: Семенистый Антон Алексеевич. E-mail: an.semenisty@gmail.com.

Contact: Semenisty Anton A. — postgraduate, chair of traumatology and orthopaedics, RA of CPE; trauma and orthopaedic surgeon, CCH № 13. E-mail: an.semenisty@gmail.com.

ВНИМАНИЮ АВТОРОВ!

При направлении статей в редакцию просим обращать особое внимание на правильность представления материала.

План построения **оригинальных статей** должен быть следующим: резюме, ключевые слова, краткое введение, отражающее состояние вопроса к моменту написания статьи и задачи настоящего исследования, материалы и методы, результаты и обсуждение, выводы по пунктам или заключение, список цитированной литературы.

Методика исследований должна быть описана очень четко, так чтобы ее легко можно было воспроизвести.

При представлении в печать экспериментальных работ следует руководствоваться «Правилами проведения работ с использованием экспериментальных животных». Помимо вида, пола и количества использованных животных, авторы обязательно должны указываться применявшиеся при проведении болезненных процедур методы обезболивания и методы умерщвления животных.

Изложение статьи должно быть ясным, сжатым, без длинных исторических введений и повторений. Предпочтение следует отдавать новым и проверенным фактам, результатам длительных исследований, важных для решения практических вопросов.

Следует указывать, являются ли приводимые числовые значения первичными или производными, приводить пределы точности, надежности, интервалы достоверности.