

© Коллектив авторов, 2016

ОПЕРАТИВНОЕ ЛЕЧЕНИЕ ПЕРЕЛОМОВ ШЕЙКИ БЕДРЕННОЙ КОСТИ С ИСПОЛЬЗОВАНИЕМ ДИНАМИЧЕСКОГО ДЕРОТАЦИОННОГО ОСТЕОСИНТЕЗА

В.Э. Дубров, А.В. Юдин, И.М. Щербаков, А.О. Рагозин,
А.Л. Матвеев, Д.А. Зюзин, К.А. Сапрыкина

Московский государственный университет им. М.В. Ломоносова, Москва, Россия

Переломы шейки бедренной кости являются распространенным повреждением скелета. Однако высокая частота послеоперационных осложнений заставляет продолжать поиски оптимального метода остеосинтеза. Проанализированы результаты лечения 259 пациентов (182 женщины, 77 мужчин, средний возраст 72 года) с переломами шейки бедренной кости. В группе исследования (n=114) использовали динамический деротационный остеосинтез, в группе сравнения (n=145) — DHS, пучок V-образно изогнутых спиц, канюлированные винты. Кроме того, было проведено математическое моделирование системы «кость—имплантат» при различных вариантах расположения винтов деротационного фиксатора под нагрузкой. Использование динамических деротационных конструкций при переломах шейки бедренной кости типа Garden 1 и Garden 2 обеспечило сращение переломов во всех клинических наблюдениях, при переломах типа Garden 3 — в 46,4%. Ранняя дозированная нагрузка до 60% от массы тела не приводила к смещению отломков или увеличению частоты развития аваскулярного некроза головки бедренной кости. У пациентов моложе 60 лет предпочтительно использование динамических деротационных конструкций с четырьмя винтами, расположенными в шейке бедренной кости.

Ключевые слова: ротационная стабильность, металлофиксатор, миграция фиксатора.

Surgical Treatment of Femoral Neck Fractures with Dynamic Derotation Osteosynthesis

V.E. Dubrov, A.V. Yudin, I.M. Shcherbakov, A.O. Ragozin,
A.L. Matveev, D.A. Zyuzin, K.A. Saprykina

Lomonosov Moscow State University, Moscow, Russia

Fracture of the femoral neck is a common injury of the human skeleton. High rate of postoperative complications induces to the search of optimum osteosynthesis technique. Treatment results for 259 patients (182 females, 77 males, mean age 72 years) with femoral neck fractures were analyzed. In study group (n=114) a dynamic derotation osteosynthesis and in control group (n=145) — DHS, a bundle of V-shaped curved pins, cannulated screws were used. Mathematic modelling of bone-implant system in different variants of derotation fixator screws position under load was performed. Use of dynamic derotation constructions in Garden 1 and Garden 2 femoral neck fractures ensured a consolidation of fractures in all clinical observations, in Garden 3 fractures — in 46.4%. Early dosage weight bearing not exceeding 60% of the body weight did not result in either fragments displacement or raise of the rate of femoral head avascular necrosis development. In patients under 60 years it is preferably to use dynamic derotation constructions with 4 screws placed in the femoral neck.

Key words: rotation stability, metal fixator, fixator migration.

Введение. Переломы шейки бедренной кости (ШБК) представляют собой одно из наиболее распространенных повреждений скелета. Если в 2004 г. в России частота переломов проксимального отдела бедренной кости у пациентов в возрасте 50 лет и старше составила в среднем 105,9 на 100 тыс. населения (причем для женщин этот показатель был почти вдвое выше, чем для мужчин), то в 2025 г. число пострадавших в мире должно увеличиться в 2 раза, а к 2050 г. приблизиться к 4,5 млн [1]. Э.В. Руденко и соавт. [2] показали, что средний возраст пациентов с переломами ШБК составляет 69 лет.

По одним данным [3], среди пожилых людей с переломами ШБК смертность в течение первого

года, вне зависимости от вида лечения, варьируется от 14 до 36%, а 20–50% пострадавших становятся инвалидами; по другим — раннее хирургическое лечение переломов ШБК с использованием различных систем металлофиксаторов статистически значимо ($p < 0,05$) снижает смертность пациентов, причем летальность уменьшается значительно [4].

Неудовлетворительные результаты оперативного лечения переломов ШБК констатируют в 23–57% наблюдений, их причинами становятся аваскулярный некроз головки бедренной кости (АНГБК) или ложный сустав ШБК [4, 5]. По данным С.И. Гильфанова и соавт. [6], осложнения после

оперативного лечения ШБК встречаются в 41,8% случаев, из них в 23,6% отсутствует консолидация костных отломков, а в 18,2% развивается АНГБК, поэтому частые неудовлетворительные результаты остеосинтеза ШБК заставляют исследователей искать новые способы решения этой проблемы.

С конца 80-х годов широкое распространение получил остеосинтез фрагментов ШБК динамическим бедренным винтом (DHS) с дополнительной фиксацией винтом-деротатором, однако доля неудовлетворительных исходов при использовании таких фиксаторов достигала 33% [7].

Ряд авторов [4, 8] рекомендует метод металлоостеосинтеза фрагментов ШБК пучком из трех V-образно изогнутых спиц, обеспечивающих, по их мнению, стабильную фиксацию отломков в проксимальном отделе бедренной кости даже при выраженном остеопорозе. Однако по данным других исследователей [8, 9] при этом способе остеосинтеза неудовлетворительные результаты встречаются в 64,7% наблюдений.

В последние десятилетия остеосинтезом выбора при переломах ШБК стали спонгиозные канюлированные винты, однако в результате таких операций также довольно часто (от 20 до 70%) происходит миграция металлоконструкций и вторичное смещение отломков [8–14].

Таким образом, оказалось, что остеосинтез фрагментов ШБК динамическим бедренным винтом (DHS) не обеспечивает ротационную стабильность фиксации; канюлированные винты, DHS в сочетании с деротационным винтом не обеспечивают динамическую фиксацию перелома. Остеосинтез фрагментов ШБК посредством V-спиц характеризуется как некоторой динамической, так и умеренной деротационной стабильностью, однако ввиду отсутствия прочной фиксации в кортикальной части бедренной кости сопряжен с высоким риском миграции фиксаторов кнаружи. Все это позволяет заключить, что в настоящее время отсутствует единый подход к оперативному лечению переломов ШБК, а проблема хирургического лечения переломов ШБК остается нерешенной и более чем актуальной [15–18].

Цель исследования: оценить эффективность использования динамического деротационного остеосинтеза в лечении переломов ШБК.

ПАЦИЕНТЫ И МЕТОДЫ

Проведен анализ результатов оперативного лечения 259 пациентов с переломами ШБК, находив-

Табл. 1. Распределение пациентов по типу перелома в соответствии с классификацией Garden

Тип перелома	Группа исследования	Группа сравнения
Garden 1	17 (14,9%)	10 (6,9%)
Garden 2	52 (45,6%)	31 (21,4%)
Garden 3	28 (24,6%)	66 (45,5%)
Garden 4	17 (14,9%)	38 (26,2%)
Всего ...	114 (100%)	145 (100%)

шихся на лечении с 2008 по 2015 г. на клинических базах кафедры общей и специализированной хирургии факультета фундаментальной медицины МГУ им. М.В. Ломоносова. Средний возраст пациентов (182 (70,2%) женщины, 77 (29,8%) мужчин) составил 72 года (от 29 до 91). Тип перелома определяли в соответствии с классификацией Garden (1961) (табл. 1).

При лечении 114 (44%) пострадавших (группа исследования) был применен титановый фиксатор Targon FN («Aesculap B.Braun», Германия), представляющий собой титановую пластину с возможностью установки в ШБК под углом 130° к пластине до четырех параллельных блокируемых телескопических винтов диаметром 6,5 мм. В дистальной ее части пластину фиксируют к кости двумя разнонаправленными блокирующимися в пластине кортикальными винтами диаметром 4,5 мм, обеспечивающими высокую стабильность пластины за счет непараллельной установки винтов относительно друг друга. Телескопические винты обеспечивают пассивно контролируемое перемещение до 20 мм вдоль оси ШБК без миграции металлоконструкций и травматизации мягких тканей, а так как скольжение винта происходит внутри его гильзы, блокированной в пластине, то миграция компонента исключается. Блокирование проксимальных и дистальных винтов в пластине повышает ротационную стабильность системы «кость–металлофиксатор» (рис. 1).

В группу сравнения вошли 145 (56%) пациентов, при лечении которых были использованы наkostный остеосинтез пластинами DHS («Synthes») изолированно — 40 (27,6%) человек или с деротационным винтом — 5 (3,4%), остеосинтез напряженными V-спицами — 60 (41,4%) или тремя канюлированными винтами по АО — 40 (27,6%).

Техника закрытой репозиции в группах ничем не отличалась. В группе исследования в качестве хирургического доступа использовали линейный разрез в подвертельной области длиной 5 см. Направляющую (технологическую) спицу проводили через задненаружную поверхность бедренной кости вдоль оси ШБК, после рассверливания каналов сверлом заводили 3–4 блокируемых телескопических винта диаметром 6,5 мм в ШБК с возможностью скольжения до 20 мм. Окончательную фиксацию пластины проводили двумя 4,5 мм кортикальными винтами в диафизарной части бедренной кости.

При остеосинтезе с помощью фиксатора Targon FN у 100 пациентов в ШБК было установлено 3 телескопических винта, у 14 — 4 винта. У 90 пациентов 2 дистальных винта располагали в одной плоскости параллельно дуге Адамса и 1 винт — проксимально, у 10 пациентов расположение винтов в ШБК было иным: 1 винт дистально и 2 винта проксимально в одной плоскости, что было связано с субъективной оценкой хирургом качества костной ткани головки бедренной кости при заведении направляющей спицы.

Кроме того, для определения наиболее рационального способа фиксации отломков и расположения компонентов фиксатора нами, с использованием программного пакета ANSYS 5.3. («ANSYS Theory Reference», США), было проведено математическое моделирование системы «кость–металлофиксатор» при трех вариантах расположения блокирующих винтов в шейке и головке бедренной кости и изучена деформация системы под воздействием на головку бедренной кости виртуальной силовой нагрузки, равной усредненной массе тела (80 кг; рис. 2).

Принципиальным моментом при разработке математической модели является выбор численного метода, на базе которого будет строиться эта модель; с этой целью был выбран метод конечных элементов (МКЭ). В МКЭ реализована идея исследования поведения конструкции на основе известной информации о законах поведения ее отдельных частей, называемых конечными элементами. С математической точки зрения МКЭ следует классифицировать как вариационно-сеточный метод, сочетающий в себе преимущества вариационных подходов построения решения с идеей дискретизации, присущей сеточным методам.

В ходе исследования было рассмотрено 3 варианта размещения телескопических винтов в пластине: а) установлены все 4 винта (заполнены все 4 отверстия); б) три винта (2 дистальных, 1 проксимальный); в) три винта (2 проксимальных, 1 дистальный).

В послеоперационном периоде пациентам группы исследования назначали обязательную дозированную нагрузку на поврежденную конечность 25% от массы тела в течение первых 3 нед с последующим увеличением нагрузки от 60–80% от массы тела к 8-й неделе с момента операции и до 100% — к 12-й. Пациентам группы сравнения, прооперированным с использованием V-спиц и канюлированных винтов, нагрузку на конечность не разрешали до появления рентгенологических признаков сращения перелома ввиду высокого риска миграции фиксаторов и вторичного смещения отломков. При использовании пластины DHS с 5–6-х суток и до консолидации перелома, подтвержденной рентгенологическими данными, разрешали нагрузку на поврежденную конечность, составляющую до 15% от массы тела.

Оценку результатов лечения проводили через 1 год после операции, основываясь на данных рентгенографии тазобедренного сустава в двух проекциях с оценкой анатомических соотношений элементов бедренной кости; функциональные результаты исследовали по шкале Харриса (Harris Hip Score www.orthopaedicscores.com).

Статистическую обработку полученных данных проводили при помощи программного пакета STATISTICA 10.0 (STATISTICA Base 10.0, StatSoft) с определением *t*-критерия. Различия считали статистически значимыми при $p < 0,05$.

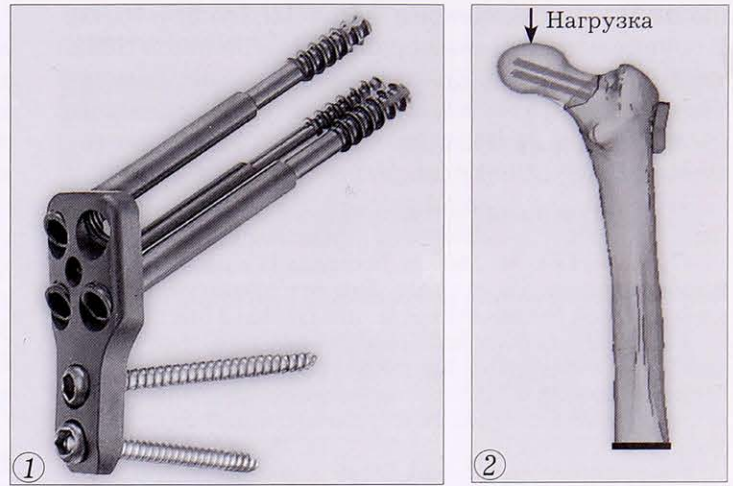


Рис. 1. Фиксатор Targon FN (фото с сайта фирмы-производителя www.aesculap.de).

Рис. 2. Графическое изображение математической модели системы «кость–металлофиксатор».

РЕЗУЛЬТАТЫ

У 140 (96%) пациентов группы сравнения и 112 (98%) — группы исследования оперативное вмешательство было проведено в течение первых 3 сут с момента поступления в стационар, у оставшихся 7 пациентов остеосинтез выполняли в первые 5 сут пребывания в стационаре, что было обусловлено необходимостью подготовки к операции пациентов с декомпенсацией сопутствующих заболеваний. У 49 (34%) пациентов группы сравнения и у 28 (25%) — группы исследования срок с момента получения травмы до госпитализации в клинику превышал 5 сут в связи с поздней обращаемостью.

Клинические исходы лечения в течение 1 года после операции были оценены у 110 пациентов группы исследования и 135 пациентов группы сравнения, так как остальные прооперированные выбыли из-под контроля ввиду смены места жительства, смерти и других причин.

Данные о частоте сращения переломов в зависимости от типа перелома представлены в табл. 2.

При переломах типа Garden 4 ни в группе сравнения, ни в группе исследования сращения достигнуто не удалось ни в одном наблюдении.

Если при распределении пациентов по гендерному признаку статистически значимой разницы в частоте сращения переломов ШБК (вне зависимости от типа по Garden) не получено, то при распределении по возрасту оказалось, что в возрастной подгруппе до 60 лет группы сравнения частота сращения переломов ШБК была выше, чем у пациентов старше 60 лет этой же груп-

Табл. 2. Частота сращения переломов

Фиксатор	Тип перелома	
	Garden 1 и 2	Garden 3
Targon FN	69 (100%)	13 (46,4%)
DHS	8 (80,0%)	4 (20,0%)
V-спицы	10 (58,9%)	5 (21,7%)
Канюлированные винты	11 (78,6%)	4 (33,3%)

пы на 12,2% (Garden 2) и 7,4% (Garden 3; $p < 0,05$). В группе исследования сращение переломов ШБК типа Garden 3 у пациентов моложе 60 лет констатировали на 17,9% чаще, чем в группе сравнения ($p < 0,05$), при переломах остальных типов статистически значимой разницы не получено ($p > 0,05$).

Приводим клиническое наблюдение.

Пациентка Н., 49 лет, пострадала в результате падения на правый бок на улице. Диагноз: закрытый перелом шейки правой бедренной кости типа Garden 3 (рис. 3, а).

На 2-е сутки после получения травмы выполнен закрытый остеосинтез шейки правой бедренной кости системой Targon FN (рис. 3, б). В 1-е сутки после операции пациентка активизирована с нагрузкой на конечность до 35% от массы тела.

На контрольных снимках через 3 мес после операции (рис. 3, в) стояние отломков правильное. Клиническое сращение перелома. Пациентка ходит без дополнительной опоры. Укорочение ШБК по рентгенограммам до 2 мм.

В 8 (7%) наблюдениях группы исследования при остеосинтезе с помощью Targon FN была допущена техническая ошибка при расположении пластины относительно диафиза бедренной кости, что привело к «отстоянию» пластины от кости (рис. 4). Послеоперационный ортопедический режим у таких пациентов не отличался от такового у других прооперированных группы исследования.

У больных исследуемой группы оценка по шкале Харриса находилась в пределах от 68 до 88 баллов, что расценивается как хороший функциональный результат (табл. 3).

Осложнения хирургического лечения переломов ШБК были обнаружены у 10 (9%) пациентов группы исследования с переломами типа Garden 3 и 4 и у 41 (30,3%) пациента группы сравнения при переломах типа Garden 1–4, что заставило провести анализ осложнений.

Наибольшая частота развития АНГБК была зарегистрирована при остеосинтезе переломов V-спицами и канюлированными винтами (табл. 4), при использовании в качестве фиксаторов Targon FN (по 2 наблюдения с переломами типа Garden и Garden 4) и DHS частота АНГБК была значительно меньше, составив 3,6 и 11% соответственно.

В группе исследования по прошествии 2–4 мес после операции в 2 (7,1%) наблюдениях при переломах типа Garden 3 и в 4 (23,5%) — типа Garden 4 констатировали миграцию металлофиксатора («прорезание» проксимальных телескопических винтов через головку бедренной кости) без возникновения болевого синдрома (консолидация перелома наступила у 2 пациентов). У 68 пациентов группы сравнения (50,3% от общего числа) была отмечена миграция фиксаторов с появлением выраженного болевого синдрома, причем консолидация перелома не наступила ни в одном наблюдении. После удаления фиксаторов у больных группы сравнения болевой синдром регрессировал, однако сохранялись функциональные нарушения конечности, в связи с чем было рекомендовано проведение эндопротезирования сустава. Пациенты группы исследования с выявленной миграцией фиксатора от повторных

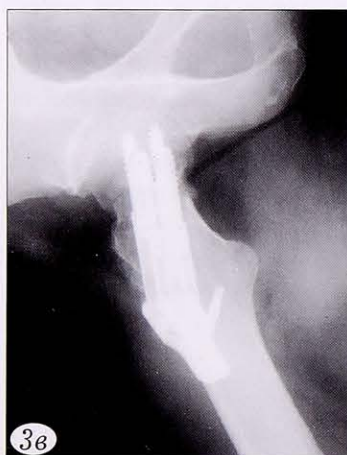
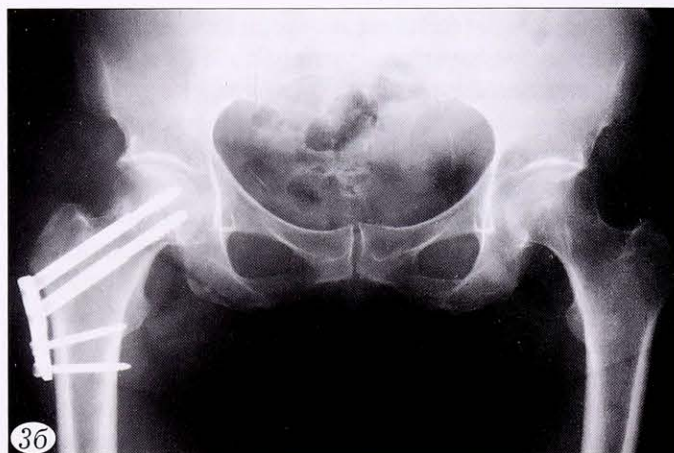
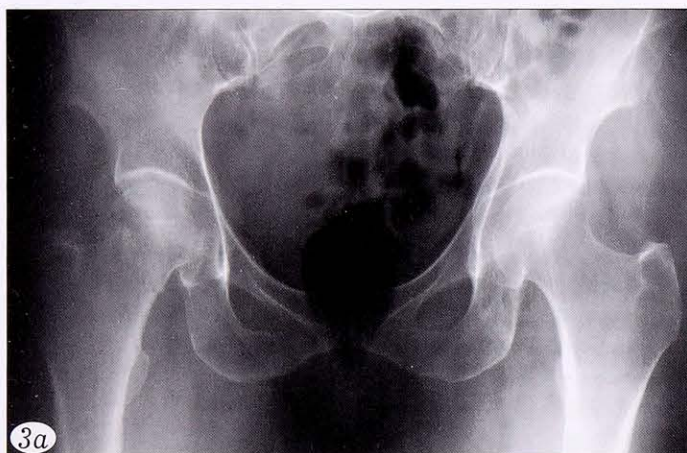Рис. 3. Рентгенограммы пациентки Н. при поступлении (а), в 1-е сутки (б) и через 3 мес (в) после операции.

Рис. 4. Рентгенограммы пациента с переломом ШБК типа Garden 2 с «отстоянием» пластины от диафиза бедренной кости.

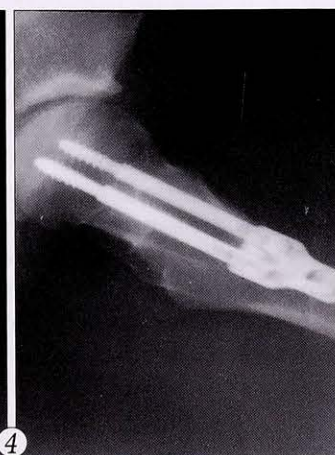
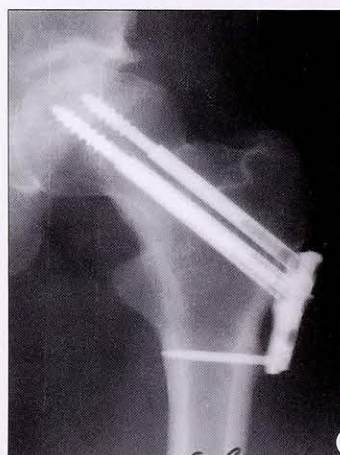
Табл. 3. Результаты лечения пациентов по модифицированной шкале Харриса

Тип фиксатора	Баллы по шкале Харриса
Targon FN	68–88 (78)
DHS	58–80 (64)
V-спицы	20–44 (25)
Канюлированные винты	34–60 (44)

Примечание. В скобках указана плотность вероятности.

оперативных вмешательств отказались ввиду отсутствия болевого синдрома и функциональных нарушений.

При анализе результатов остеосинтеза фрагментов ШБК системой Targon FN в 28 (25,5%) наблюдениях спустя 1 год после выполненной операции была выявлена рентгенологическая картина несращения перелома ШБК. Три (2,7%) пациента старше 75 лет самостоятельно передвигались при помощи трости, более в области тазобедренного сустава у пациентов не было, субъективно результат операции они оценивали как хороший (на удаление металлоконструкции с последующим эндопротезированием тазобедренного сустава никто из пациентов не согласился). Двум пациентам с классической клинической картиной несращения перелома, сопровождающейся болью и резким ограничением функции конечности, было проведено эндопротезирование тазобедренного сустава. Помимо этого, за время наблюдения 3 (2,7%) пациента группы исследования умерло от острой сосудистой патологии (инфаркт миокарда — 2, ОНМК — 1). При аутопсии было отмечено рентгенологически не диагностированное несращение переломов ШБК с образованием тугоподвижного ложного сустава; при этом, со слов родственников умерших пациентов, боли в области операции в послеоперационном периоде пострадавших не беспокоили. Таким образом, в группе исследования сформировалась подгруппа из 6 пациентов, у которых отсутствовали характерные для несращения клинико-функциональные нарушения.

В целом в группе сравнения в течение 1 года после операции различного рода осложнения были отмечены у 83 прооперированных, что составило 57% от количества пациентов этой группы (табл. 5).

Целью математического моделирования было определить, насколько значимой или незначимой (безусловно, в рамках математической модели) является установка дополнительного 4-го винта в ШБК. Результаты расчетов (табл. 6) показали, что при использовании четырех телескопических винтов величина «раскрытия» перелома (рис. 5) была на 26,5% меньше по сравнению с таковым при использовании трех телескопических винтов. При этом представляется весьма важным отметить, что при использовании трех винтов суммарные перемещения и раскрытие перелома практически не зависят от расположения винтов.

Табл. 4. Частота АНГБК и миграции фиксатора, диагностированных рентгенологически

Фиксатор	АНГБК	Миграция фиксатора
Targon FN	4 (3,6%)	6 (5,5%)
Пластина DHS	5 (11%)	4 (8,8%)
V-спицы	20 (33%)	40 (66,6%)
Канюлированные винты	16 (40%)	24 (60%)

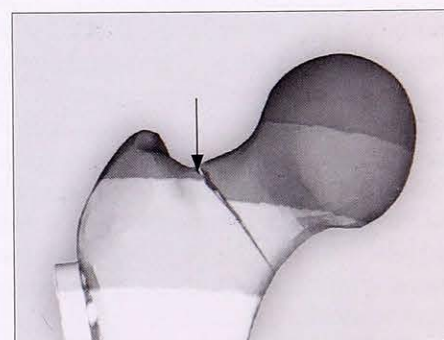
Табл. 5. Частота осложнений у пациентов группы сравнения

Вид фиксатора	Тип перелома по Garden	Развитие АНГБК	Миграция фиксатора	Несращение
Пластина DHS	Garden 1	0	0	0
	Garden 2	0	1	1
	Garden 3	2	1	16
	Garden 4	3	2	14
V-спицы	Garden 1	0	1	1
	Garden 2	0	3	1
	Garden 3	8	17	18
	Garden 4	12	19	19
Канюлированные винты	Garden 1	0	1	2
	Garden 2	1	2	4
	Garden 3	7	9	8
	Garden 4	8	12	10
Всего ...		41	68	94

Табл. 6. Результаты математического моделирования деформации системы «кость–металлофиксатор Targon FN» под виртуальной нагрузкой 80 кг

Вариант	Величина раскрытия, мм
Четыре телескопических винта	1,83
Три телескопических винта:	
2 дистальных, 1 проксимальный	2,36
1 дистальный, 2 проксимальных	2,49

Рис. 5. «Раскрытие» перелома ШБК при воздействии виртуальной осевой нагрузки 80 кг.



ОБСУЖДЕНИЕ

Полученные клинико-экспериментальные результаты позволяют заключить, что деротационный динамический остеосинтез переломов ШБК является высокоэффективным методом лечения переломов ШБК. Он позволяет, не выполняя широкий хирургический доступ, добиться хорошей фиксации репонированных отломков и обеспечивать ротационную стабильность с возможностью компрессии перелома, что реализуется за счет телескопических винтов. Результатом использо-