

ЛЕЧЕНИЕ ОСКОЛЬЧАТОГО ВНУТРИСУСТАВНОГО ПЕРЕЛОМА ДИСТАЛЬНОГО МЕТАЭПИФИЗА ЛУЧЕВОЙ КОСТИ С АРТРОСКОПИЧЕСКИМ СОПРОВОЖДЕНИЕМ РЕПОЗИЦИИ ОТЛОМКОВ В УСЛОВИЯХ ВНЕШНЕЙ ФИКСАЦИИ

В.Э. Дубров, Д.А. Гречухин, Б.И. Максимов, П.А. Шантруков

Московский государственный университет имени М.В. Ломоносова;
ФГБУЗ «Городская клиническая больница №29» Департамента здравоохранения г. Москвы, Москва, РФ

Введение. Применение артроскопически ассистированной репозиции отломков при оскольчатом внутрисуставном переломе дистального метаэпифиза лучевой кости (ДМЛК) до настоящего момента остается неоднозначным. Целью исследования было определить целесообразность и эффективность использования артроскопии в процессе хирургического лечения оскольчатого перелома ДМЛК, особенно в условиях внешней фиксации лучезапястного сустава (ЛЗС).

Пациенты и методы. Было прооперировано 68 пациентов (средний возраст $38 \pm 14,1$ года) с оскольчатым внутрисуставным переломом ДМЛК (тип В3–С3 по АО/ASIF), из них у 34 в ходе операции было использовано артроскопическое сопровождение остеосинтеза. Исходы лечения оценивали через 3, 6 и 12 мес на основании данных опросника DASH, результатов рентгенологического исследования, силы хвата и амплитуды движений в ЛЗС.

Результаты. Установлено, что артроскопия ЛЗС улучшает диагностику его повреждений (повреждения треугольного фиброзно-хрящевого комплекса выявлены в 29 (83,5%) наблюдениях, ладьевидно-полулунной связки — в 12 (35,3%), полулунно-треугольной связки — в 4 (11,8%)) и качество репозиции костных фрагментов (смещение внутрисуставных отломков более 1 мм после первичной репозиции артроскопически выявлено в 21 (61,8%) наблюдении); статистически значительно улучшает результаты лечения в раннем послеоперационном периоде (в первые 3 мес после операции, $p < 0,05$), но не влияет на отдаленные результаты лечения.

Ключевые слова: внутрисуставной перелом, дистальный метаэпифиз лучевой кости, артроскопия, аппарат внешней фиксации, суставная поверхность, качество репозиции, отдаленный результат.

Treatment of Comminuted Intraarticular Fracture of Distal Radius with Arthroscopic Reposition of Fragments under External Fixation

V.E. Dubrov, D.A. Grechukhin, B.I. Maksimov, P.A. Shantrukov

Lomonosov Moscow State University, City Clinical Hospital # 29, Moscow, Russia

Introduction. Use of arthroscopically assisted reduction of bone fragments in comminuted intraarticular fractures of the distal radius (DR) remains ambiguous. The purpose of the study was to determine the expediency and efficacy of arthroscopy in surgical treatment of comminuted DR fractures especially under conditions of wrist joint (WJ) external fixation.

Patients and methods. Sixty eight patients (mean age 38 ± 14.1 years) with comminuted intraarticular DR fractures (type B3–C3 by AO/ASIF) were operated on. In 34 out of them arthroscopic support of osteosynthesis was used. Treatment results were assessed in 3, 6 and 12 months by DASH questioner, X-ray examination data, grip strength and range of motion in WJ.

Results. It was stated that WJ arthroscopy improved the diagnosis of joint injuries (injury of triangular fibro-cartilage complex was diagnosed in 29 (83.5%), scapholunate ligament — in 12 (35.5%), lunotriquetral ligament — in 4 (11.8%) cases) and the quality of bone fragments reposition (displacement of intraarticular fragments over 1 mm after primary reposition was arthroscopically diagnosed in 21 (61.8%) cases, statistically significant improves the early postoperative (first 3 months after surgery, $p < 0.05$) but did not affect the long term treatment results.

Key words: intraarticular fracture, distal radius, arthroscopy, external fixation apparatus, articular surface, quality of reposition, long term result.

Введение. Переломы дистального метаэпифиза лучевой кости (ДМЛК) являются самыми частыми переломами у человека, их доля от всех травм опорно-двигательного аппарата, по данным литературы, составляет от 8 до 17% [1–5].

Несмотря на такую многочисленность больных, до настоящего времени так и не определен оптимальный способ лечения перелома ДМЛК и не разработаны единые лечебные протоколы [3–5]. Большинство пациентов с переломами ДМЛК под-

вергается консервативному лечению с гипсовой иммобилизацией конечности, однако при оскольчатом внутрисуставном характере перелома часто не удается достичь адекватной репозиции, нередко возникают вторичные смещения отломков. Оперативное лечение больных с переломами ДМЛК не смогло кардинально разрешить возникшие проблемы. Так, нарушение функции верхней конечности вследствие неправильного сращения отломков при переломах ДМЛК наблюдается в среднем в 23,6% случаев при консервативном лечении и с частотой от 4 до 10,6% — при оперативном (в зависимости от вида вмешательства) [2].

В настоящее время установлены 5 факторов, влияющих на стабильность отломков при переломе ДМЛК: смещение суставной поверхности в тыльную сторону более 20°, отрыв тыльной поверхности дистального метаэпифиза, внутрисуставной характер перелома, сочетанный унilaterальный перелом локтевой кости, возраст пациента более 60 лет [3, 4]; при наличии этих факторов консервативное лечение оскольчатого внутрисуставного перелома ДМЛК нежелательно [4, 5]. Большинство исследователей [4–12] сходятся во мнении, что наилучшая репозиция отломков достигается при использовании оперативного метода, так как сохранение смещения внутрисуставных отломков более 1 мм способствует развитию посттравматического артроза [8–12]. По данным литературы [4–7, 13, 14, 21], применение блокируемых пластин, располагаемых по ладонной поверхности лучевой кости, обеспечивает лучший результат, чем использование аппаратов внешней фиксации (АВФ) в сочетании с дополнительной фиксацией спицами, поскольку позволяет минимизировать смещение внутрисуставных отломков. Некоторые авторы сообщают, что применение артроскопически ассистированной репозиции приводит к улучшению результатов лечения оскольчатого внутрисуставного перелома ДМЛК за счет хорошего обзора суставной поверхности [15, 19–21]. Такой прогресс в первую очередь связывают с тем, что артроскопия — менее инвазивное вмешательство, чем артротомия; в то же время эта методика удлинит оперативное вмешательство, требует опыта хирурга, специального оборудования и оснащения, поэтому роль артроскопического сопровождения остеосинтеза ДМЛК до сих пор остается не ясной [15].

Цель настоящего исследования: определить целесообразность и эффективность применения артроскопии в процессе хирургического лечения оскольчатого перелома ДМЛК, особенно в условиях внешней фиксации лучезапястного сустава (ЛЗС).

ПАЦИЕНТЫ И МЕТОДЫ

Работа состояла из экспериментальной и клинической части.

Экспериментальная часть исследования проведена с целью топографо-анатомической оценки эргономики артроскопических доступов к ЛЗС при

выполнении вмешательства в условиях внешней фиксации. Исследование выполняли на кадаверном материале (4 тела) с разрешения этического комитета ФФМ МГУ и родственников покойных в сроки 2–3 сут после биологической смерти. Средний возраст умерших составил $65,4 \pm 4,5$ года, ни один из них ранее не имел переломов ДМЛК. Внешнюю фиксацию ЛЗС обеспечивали за счет АВФ, который представлял собой соединенные между собой резьбовыми штангами 2 полукольца аппарата Илизарова диаметром до 15 см, смонтированные на двух спицах, проведенных параллельно во фронтальной плоскости через основания II–V пястных костей и через лучевую кость перпендикулярно к ее оси. Дистракцию осуществляли до 4 мм расширения суставной щели. Монтаж АВФ осуществляли на обеих верхних конечностях, т. е. в целом было выполнено 8 экспериментальных вмешательств.

Следующим этапом осуществляли артроскопию ЛЗС через все порты (1-2, 3-4, 4-5, 6R, 6U, VR (ладонный доступ) (см. рисунок). Поскольку большинство артроскопических портов расположены дорсально и на одной стороне с полукольцами АВФ, нами была произведена клиничко-экспериментальная стереометрическая оценка эргономики дорсальных эндодоступов. При этом оценивали угол наклона артроскопа (УНА) относительно перпендикуляра, опущенного к плоскости оперативного вмешательства, и возможность осмотра всех элементов ЛЗС.

Клиническая часть исследования была построена на анализе результатов хирургического

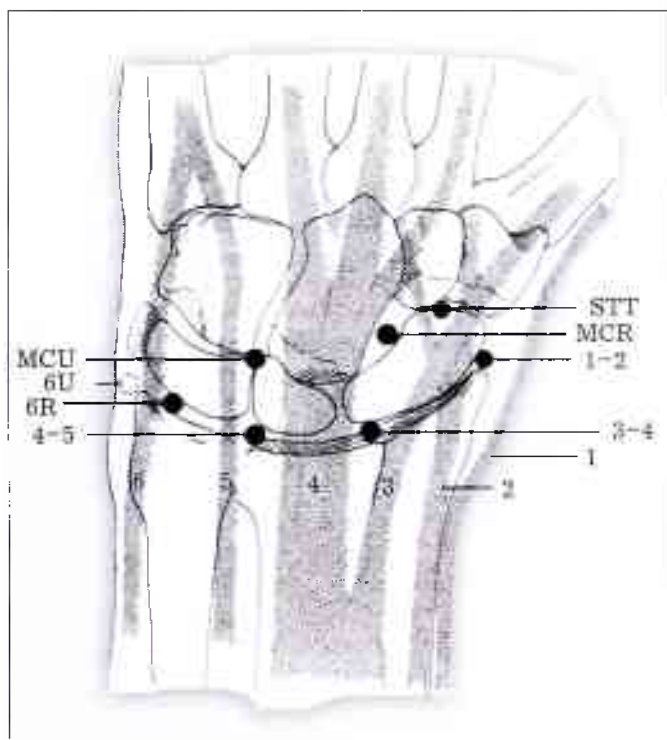


Схема артроскопических портов (по Miller [16]).

Названия портов (1-2, 3-4, 4-5) указывают на то, между какими компартментами сухожилий разгибателей запястья и кисти они расположены. Порты 6U и 6R расположены соответственно с локтевой и лучевой сторон от 6-го компартмента.

лечения 68 пациентов (45 мужчин, 23 женщины) с внутрисуставными переломами ДМЛК, выполненного на клинических базах ФФМ МГУ имени М.В. Ломоносова с 2011 по 2016 г.

Критерии включения в исследование:

- оскольчатый внутрисуставной характер перелома ДМЛК со смещением суставной поверхности лучевой кости более 20° от нормы;
- диастаз между дистальным отломком (отломками) и метаэпифизом более 2 мм или укорочение лучевой кости более 2 мм (нестабильные переломы типа В3–С2 по АО/ASIF).

Критерии исключения:

- открытые переломы типа Gustilo–Anderson II–III [17];
- патологические переломы;
- наличие тяжелых сопутствующих заболеваний (ревматические болезни, инсулинозависимый сахарный диабет);
- наличие психических заболеваний.

Сразу при поступлении в стационар проводили осмотр пациента, сбор анамнеза, выполняли рентгенографию ЛЗС в прямой и боковой стандартных проекциях.

Средний возраст пациентов составил 38±14,1 года, большинство (57,4%) прооперированных это социально активные пациенты в возрасте от 20 до 60 лет (табл. 1). Операции выполняли в среднем через 6,5 сут после поступления в стационар (самое раннее на 3-и сутки, самое позднее на 9-е сутки).

На первом этапе лечения под проводниковой анестезией (межлестничная блокада 1% раствором лидокаина в объеме 25,5±7,0 мл) выполняли венокатетовую фиксацию ЛЗС с его дистракцией в АВФ описанной выше конструкции без попыток закрытой ручной репозиции. Дистракцию сустава осуществляли до 3–5-миллиметрового расширения суставной щели под контролем электронно-оптического преобразователя (ЭОП).

На втором этапе выполняли остеосинтез лучевой кости пластиной с угловой стабильностью, распо-

лагаемой по ладонной поверхности. В 48 (70,6%) наблюдениях была использована пластина DVR Biomet, в 20 (29,4%) — VA-LCP Synthes.

Пострадавшие были подразделены на две группы по 34 человека (табл. 2). В группе сравнения качество репозиции при накостном остеосинтезе оценивали с помощью ЭОПа, в группе исследования в дополнение к ЭОПу репозицию отломков осуществляли с артроскопическим сопровождением при помощи телескопа диаметром 2,7 мм с углом обзора 30°.

Во время операции использовали пневматический турникет на плече. Доступ для имплантации фиксатора осуществляли между сухожилием лучевого сгибателя запястья и лучевой артерией; длина кожного разреза зависела от типа перелома и варьировала от 6 до 12 см, составив в среднем 8,8±2,2 см.

Репозицию проводили при помощи элеваторов и спиц Киршнера, контроль за репозицией осуществляли при помощи ЭОПа. В 51 (75%) наблюдении смещение ладонных фрагментов относительно проксимального было выражено сильнее, чем дорсальных, поэтому провизорную фиксацию спицами выполняли с тыльной стороны так, чтобы спицы не мешали последующей имплантации пластины по ладонной поверхности лучевой кости.

Следующим этапом в группе исследования выполняли артроскопию ЛЗС через стандартные порты (1-2, 3-4, 4-5, 6R, 6U, VR) с визуализацией всех поверхностей сустава. Основными портами для визуализации лучевой суставной поверхности были 3-4 (использовали в 100% наблюдений) и VR (32,4%, 11 пациентов), для манипуляции во всех случаях использовали порты 4-5, 6R.

Удаление гематомы и дебридмент осуществляли при помощи артрорезектора. Использование ладонного и дорсальных портов (VR, 3-4, 4-5, 6R) позволило оценить состояние не только соответствующих суставных поверхностей, но и ладьевидно-полулунной, полулунно-трехгранной связок, треугольного фиброзно-хрящевого комплекса (ТФХК). При обнаружении депрессии центральных фрагментов мешающие репозиции субхондрально расположенные спицы удаляли и осуществляли «годъем» центральных фрагментов при помощи тупоконечного манипулятора. Небольшие смещения крупных фрагментов устраняли манипуляцией спицей Киршнера, используемой в качестве «джойстика». Репозицию считали завершенной, если диастаз или «ступенька» между отломками не превышали 0,5 мм.

Завершающим этапом была окончательная фиксация перелома при помощи ладонной пластины. Установку субхондральных винтов контролировали артроскопически и при помощи ЭОПа. Крупные фрагменты пиловидного отростка лучевой кости (6 наблюдений — 8,8%) фиксировали дополнительными винтами вне пластины. После завершения остеосинтеза АВФ демонтировали. По окончании

Табл. 1. Распределение пациентов по полу и возрасту

Возраст, годы	Мужчины	Женщины	Итого
21–30	7 (15,6%)	1 (4,3%)	8 (11,8%)
31–40	8 (17,8%)	4 (17,4%)	12 (17,6%)
41–50	8 (17,8%)	5 (21,7%)	13 (19,1%)
51–60	11 (24,4%)	5 (21,7%)	16 (23,5%)
61–70	7 (15,6%)	6 (26,1%)	13 (19,1%)
Старше 70	4 (8,9%)	2 (4,94%)	6 (8,9%)
В с е г о ...	45 (66,2%)	23 (33,8%)	68 (100%)

Табл. 2. Распределение пациентов по типу перелома по АО/ASIF

Тип перелома	Группа сравнения	Группа исследования	Всего
В3	13	12	25
С1	12	14	26
С2	5	5	10
С3	4	3	7

операции оценивали необходимость в послеоперационной иммобилизации в зависимости от степени повреждения связочного и треугольного фиброзно-хрящевого комплекса ЛЗС.

Результат лечения оценивали на основании рентгенограмм, амплитуды движения в ЛЗС, силы кистевого хвата спустя 3, 6, 12 мес после операции. Субъективную оценку функции верхней конечности проводили при помощи опросника Disabilities of the Arm, Shoulder and Hand (DASH) [18]. Поскольку угол наклона суставной поверхности лучевой кости в норме варьирует от 4° до 13°, оценку его восстановления после операции осуществляли при сравнении с рентгенограммами ЛЗС неповрежденной стороны. Для этого измеряли величину угла наклона суставной поверхности лучевой кости, восстановленную при остеосинтезе (угол оценивали на рентгенограммах ЛЗС в стандартной боковой и аксиальной проекциях), и делили ее на величину волярного угла неповрежденной стороны; полученную величину выражали в процентах. Амплитуду движений в ЛЗС определяли при помощи гониометра. Для оценки силы хвата использовали пружинный динамометр.

Статистическую обработку осуществляли при помощи программы STATISTICA® 6.0 с использованием t-критерия Стьюдента и критерия Манна—Уитни. Различия считали статистически значимыми при $p < 0,05$.

РЕЗУЛЬТАТЫ

При проведении экспериментальной стереометрической оценки эргономики эндодоступов в условиях внешней фиксации ЛЗС при помощи АВФ в режиме дистракции было показано, что ни в одном исследовании УНА не превысил 45°, что при наличии оптики с углом обзора 30° позволило осмотреть все внутрисуставные анатомические элементы. Установлено, что даже при значении УНА в пределах 30° можно выполнить любые манипуляции в поврежденном ЛЗС. При УНА более 30°, вследствие небольших размеров суставной щели ЛЗС, возможно повреждение суставного хряща жесткой артроскопической шахтой. Телескоп, расположенный под углом 60°, всегда травмирует внутрисуставные элементы.

При первичной репозиции в 50 (73,5%) наблюдениях было достаточно 3 спиц, чтобы обеспечить провизорную фиксацию перелома. Считаем важным отметить, что после подтверждения качества репозиции рентгеноскопически в 21 (61,8%) наблюдениях артроскопически была выявлена дислокация отломков более чем на 1 мм, что потребовало проведения дополнительной репозиции (наличие депрессии центрального фрагмента суставной поверхности было выявлено в 9 (26,5%) случаях, что составило 64% от общего числа переломов типа С1–С3). В 2 (5,9%) наблюдениях, несмотря на полноценную визуализацию повреждения суставной поверхности, осуществить репозицию централь-

ного фрагмента не удалось, что было связано со значительными техническими трудностями манипуляций; в этих случаях выполняли артротомию с визуальным контролем репозиции отломков.

Длительность оперативного лечения варьировала от 55 до 120 мин (в среднем $58,2 \pm 16,4$ мин) в группе сравнения и от 55 до 205 мин (в среднем $69,0 \pm 17,4$ мин) в группе исследования. Наиболее продолжительными были вмешательства по поводу переломов типа С2 и С3, включающие в себя репозицию центрального фрагмента. Пневматический турникет использовали не более 90 мин, в среднем $43,5 \pm 10,3$ мин.

В 29 (85,3%) наблюдениях артроскопию проводили в жидкостной среде, поскольку наличие гемартроза при «сухом» исследовании затрудняло осмотр и увеличивало продолжительность оперативного вмешательства в среднем на 16,5 мин.

При артроскопии повреждение ТФХК было выявлено в 29 (85,3%) наблюдениях; при разрывах ТФХК выполняли дебридмент без наложения швов. Разрыв ладьевидно-полулунной связки выявлен у 12 (35,3%) больных, полулунно-треугольной — у 4 (11,8%). Необходимо отметить, что всю вышеописанную патологию мягких тканей невозможно выявить при помощи ЭОПа. Для восстановления этих связок проводили диафиксацию ладьевидной и полулунной костей спицами Киршнера на 3 нед.

Анализ показателей DASH продемонстрировал отсутствие статистически значимой разницы в результатах лечения пациентов с артроскопическим сопровождением и без него через 12 мес после проведенной артроскопии, однако в раннем послеоперационном периоде (через 3 мес) было отмечено существенное ($p = 0,0023$) улучшение показателя DASH в группе исследования (табл. 3).

Анализ амплитуды движений в ЛЗС продемонстрировал отсутствие статистически значимой разницы в результатах лечения. Отмечено незначительное улучшение амплитуды тыльного разгибания в ЛЗС через 12 мес после оперативного лечения с артроскопическим сопровождением, однако статистически значимой разницы не выявлено (табл. 4). В то же время получена статистически значимая разница показателей величины угла наклона суставной поверхности лучевой кости (волярный угол; табл. 5).

Установлено, что использование артроскопического сопровождения не влияет на величину силы мышечного хвата как в раннем послеоперационном периоде, так и через 1 год после операции (табл. 6).

Табл. 3. Средние значения показателей DASH на разных сроках наблюдения (M±SD)

Срок наблюдения	Группа сравнения	Группа исследования
3 мес	12,5±8,0	9,0±8,5*
6 мес	8,4±8,7	8,0±8,5
12 мес	7,6±9,3	7,5±9,9

Примечание. Здесь и табл. 5 * — статистически значимые ($p < 0,05$) различия между группами.

Табл. 4. Средние значения величины амплитуды движений в ЛЗС на разных сроках наблюдения ($M \pm SD$)

Срок наблюдения	Группа сравнения	Группа исследования
Ладонное сгибание,		
3 мес	63,0±16,1	68,0±8,5
6 мес	75,0±11,3	78,0±16,1
12 мес	77,0±9,9	78,0±13,4
Тыльное разгибание,		
3 мес	67,0±13,1	70,0±13,5
6 мес	72,0±16,9	74,0±16,1
12 мес	76,0±15,5	75,0±14

Инфекционных осложнений в послеоперационном периоде зарегистрировано не было. У 3 пациентов с переломами типа С2–С3 развился комплексный регионарный болевой синдром в раннем послеоперационном периоде; 2 из них относились к группе сравнения, 1 — к группе исследования.

ОБСУЖДЕНИЕ

В настоящий момент общепризнанными положениями, которыми руководствуются при лечении оскольчатого внутрисуставного перелома ДМЛК, являются [4, 5]: анатомическая репозиция отломков (в особенности внутрисуставных), восстановление мягкотканых внутрисуставных структур, надежная фиксация, ранняя реабилитация. Мета-анализ рандомизированных контролируемых исследований, посвященных лечению оскольчатых переломов ДМЛК, позволил определить наиболее важные критерии репозиции: наклон суставной поверхности лучевой кости (в норме 10–12°), высота выстояния шиловидного отростка лучевой кости (в норме около 12 мм), вариативность соответствия суставных поверхностей дистальных эпифизов лучевой и локтевой костей (в норме ±2 мм) [4, 5]. По данным литературы, наиболее неблагоприятный прогноз имеют многооскольчатые внутрисуставные «взрывные» переломы ДМЛК (тип С2–С3 по АО/ASIF), так как при этом типе повреждения сложнее всего восстановить суставную поверхность [23]. Ведущим фактором, обуславливающим развитие артроза после внутрисуставных переломов ДМЛК, является неполноценность восстановления суставной поверхности [8, 9]. J. Knirk и соавт. [25] доказали, что наличие инконгруэнтности в 2 мм между суставными отломками критично с точки зрения развития посттравматического артроза. В более поздних исследованиях [26–28] эта величина была уменьшена до 1 мм, однако разрешающая способность современных ЭОПов не превышает 1 мм, что допускает вероятность ошибки при оценке качества репозиции. В работе Y. Abe и соавт. [29] в 35,2% наблюдений артроскопически были выявлены дефекты репозиции, не обнаруженные при помощи рентгенологических средств контроля, что согласуется с результатами С. Edwards и соавт. [19] и К. Lutsky [30], у которых данная цифра составила 33%.

Табл. 5. Средние значения волярного угла через 12 мес после операции ($M \pm SD$)

Показатель	Группа сравнения	Группа исследования
Волярный угол, °	4,5±6,9	6,7±6,6*
Волярный угол, %	58,4±14,5	65,5±11,7

Табл. 6. Средние значения величины силы хвата (в %) на разных сроках наблюдения ($M \pm SD$)

Срок наблюдения	Группа сравнения	Группа исследования
3 мес	57±22	60±16
6 мес	59±13	60±14
12 мес	75±25	69±30

Повреждение мягкотканых структур ЛЗС, прежде всего ТФХК, а также разрыв межкостных ладьевидно-полулунной и полулунно-треугольных связок, — наиболее частая причина хронического болевого синдрома, возникающего после оскольчатого внутрисуставного перелома ДМЛК [31–33]. Представляется важным отметить, что ни в одном из наших наблюдений нам не удалось интраоперационно выявить повреждение этих структур каким-либо другим методом, кроме артроскопии. В ходе настоящего исследования повреждения ТФХК диагностированы у 85,3% пациентов, разрывы ладьевидно-полулунной и полулунно-треугольных связок — у 47,2% пациентов при переломах типа В3–С3, что требует дополнительных манипуляций.

Согласно данным [20, 29, 30, 33], по результатам артроскопического контроля после провизорной фиксации внутрисуставных отломков во время остеосинтеза ДМЛК дополнительные репозирующие манипуляции могут требоваться в 70% наблюдений. В нашей работе у 20 (58,8%) пациентов результаты артроскопии потребовали проведения повторной репозиции отломков для устранения «ступеньки» более 1 мм (в среднем такая повторная репозиция увеличивала длительность оперативного вмешательства на 24,4±12,4 мин), что свидетельствует о целесообразности внедрения артроскопического этапа для оценки результатов лечения. При наличии депрессии центральных фрагментов попытки артроскопической репозиции значительно удлиняют и усложняют процедуру.

Для проведения артроскопии требуется растянуть ЛЗС (как правило, для этой цели необходимо дополнительное оборудование). Использование на первом этапе лечения АВФ в режиме дистракции позволяет добиться нужного расширения суставной щели для проведения манипуляций без дополнительного оборудования. Аппарат внешней фиксации обеспечивает полноценную постоянную тракцию; более того, уже на этом этапе удается добиться устранения наиболее грубых смещений отломков, что способствует более легкой репозиции на этапе погружного остеосинтеза. Интраоперационно при этом также возможно изменять степень трaкции, что позволяет уменьшать или увеличивать подвижность костных отломков. На кадаверных

исследованиях нами было показано, что наличие АВФ не затрудняет проведение артроскопии.

Выбор между жидкостной и «сухой» артроскопией при остеосинтезе лучевой кости неоднозначен. При безжидкостной артроскопии обеспечивается полноценная визуализация сустава, снижается риск развития как компартмент-синдрома, так и послеоперационного отека. Тем не менее большинство исследователей склоняется в пользу жидкостной артроскопии в режиме inflow, хотя при проведении вмешательства под жгутом по прошествии более 4 сут после травмы кровотечение из области перелома обычно отсутствует [34].

Необходимо учитывать, что артроскопическая репозиция в сроки более 9 сут после травмы может быть затруднена из-за уже начавшейся консолидации перелома [35], что еще раз доказывает преимущество дистракции в АВФ и первичной репозиции на раннем этапе лечения. Наличие жидкостной среды позволяет лучше выполнить дебридмент, увеличивает объем сустава, исключает тепловую травму. Наш опыт показал, что использование водяной помпы с низким (400 мм водн. ст.) или нулевым давлением не способствует выраженному послеоперационному отеку и не приводит к развитию комплексного регионарного болевого синдрома.

При оценке отдаленных результатов лечения оскольчатого внутрисуставного перелома ДМЛК не обнаружено влияния артроскопического сопровождения на величину амплитуды движений, рентгенографическую картину, величину силы мышечного хвата. Однако в раннем послеоперационном периоде большинство больных отмечали статистически значимо лучшее восстановление функции травмированной конечности (по DASH). В доступной литературе нам не удалось найти рандомизированных контролируемых исследований, которые показывали бы вероятность развития артроза ЛЗС в отдаленные сроки от 10 лет и больше в зависимости от того, использовалось ли артроскопическое сопровождение в ходе операции или нет. Тем не менее нам удалось отследить отдаленные (4 года) результаты лечения у 27 (39,7%) пациентов. Показатели DASH у пациентов группы сравнения (13 наблюдений) были несколько хуже, чем у пациентов группы исследования и составили $6,2 \pm 8,7$ и $7,9 \pm 8,8$ соответственно ($p > 0,05$). Для подтверждения или опровержения полученного результата требуются дополнительные наблюдения.

Таким образом, артроскопическое сопровождение остеосинтеза при оскольчатых внутрисуставных переломах ДМЛК является наиболее объективным и совершенным способом оценки внутрисуставных повреждений. Также артроскопия дает возможность провести манипуляции, устраняющие мягкотканые повреждения внутрисуставных структур и оценить качество репозиции внутрисуставных отломков, что позволяет рекомендовать этот лечебно-диагностический метод к более активному внедрению в хирургическую практику.

ВЫВОДЫ

1. Использование АВФ лучезапястного сустава в режиме дистракции не затрудняет проведение артроскопии. Тыльное положение полуколец аппарата Илизарова не ограничивает манипуляции и репозицию под артроскопическим контролем.

2. Артроскопия ЛЗС улучшает диагностику его повреждений (повреждения ТФХК выявлены в 83,5% наблюдений, ладьевидно-полулунной связки — в 35,3%, полулунно-треугольной связки — в 11,8%) и качество репозиции костных фрагментов при оскольчатом внутрисуставном переломе ДМЛК за счет наилучшего обзора внутрисуставных структур (смещение внутрисуставных отломков более 1 мм после первичной репозиции артроскопически выявлено в 61,8% наблюдений).

3. Оценка функции верхней конечности с использованием DASH показала, что артроскопическое сопровождение остеосинтеза отломков ДМЛК статистически значимо улучшает функцию верхней конечности в раннем послеоперационном периоде (в первые 3 мес после операции, $p < 0,05$), но не влияет на отдаленные результаты лечения.

ЛИТЕРАТУРА

1. Bushnell B.D., Bynum D.K. Malunion of the distal radius. *J. Am. Acad. Orthop. Surg.* 2007; 15: 27-40.
2. Голубев И.О. Повреждения и нестабильность кистевого сустава: Дис. ... д-ра мед. наук. Иваново, 2007.
3. Bales J.C., Stern P.G. Treatment strategies of distal radius fractures. *Hand Clin.* 2012; 28 (2): 177-84.
4. Lichtmann D.M., Blindra R.R., Boyer M.J. et al. American Academy of Orthopaedic Surgeons clinical practice guideline on: the treatment of distal radius fractures. *J. Bone Joint Surg. Am.* 2011; 93 (8): 775-8.
5. Schnependahl J., Windolf J., Kaufmann R.A. Distal radius fractures: current concepts. *J. Hand Surg. Am.* 2012; 37 (8): 1718-25.
6. Xie X., Xie X., Qin H. et al. Comparison of internal and external fixation of distal radius fractures. *Acta Orthop.* 2013; 84 (3): 286-91.
7. Obert L., Rey P.B., Uhring J. et al. Fixation of distal radius fracture in adults: A review. *Orthop. Traumatol. Surg. Res.* 2013; 99 (2): 216-34.
8. Anderson D.D., Bell A.L., Gaffney M.B., Imbriglia J.E. Contact stress distributions in malreduced intraarticular fractures. *J. Orthop. Trauma.* 1996; 10 (5): 331-7.
9. Baratz M.E., Des Jardins Jd., Anderson D.D., Imbriglia J. Displaced intraarticular fractures of the distal radius: the effect of fracture displacement on contact stresses in cadaver model. *J. Hand. Surg.* 1996; 21 (2): 183-8.
10. Levy H.J., Glickel S.Z. Arthroscopic assisted internal fixation of volar intraarticular wrist fractures. *Arthroscopy.* 1993; 9 (1): 122-4.
11. Ilinas A., McKellop H.A., Marshall G.T. et al. Healing and remodeling of articular incongruities in a rabbit fracture model. *J. Bone. Joint. Surg. Am.* 1993; 75 (10): 1508-23.
12. Trumble T.E., Culp R., Hanel D.P. et al. Intra-articular fractures of distal aspect of radius. *Instr. Course Lect.* 1999; 48: 465-80.
13. Grewal R., Perey B., Wilkink M., Stothers K. A randomized prospective study on the treatment of intra-articular distal radius fractures: open reduction and internal fixation with dorsal plating versus mini open reduction, percutaneous fixation, and external fixation. *J. Hand Surg. Am.* 2005; 30 (4): 764-72.

14. Harley B.J., Schafenberger A., Beaupre L.A. et al. Augmented external fixation versus percutaneous pinning and casting for unstable fractures of distal radius – a prospective randomized trial. *J. Hand Surg.* 2004; 29 (5): 815-24.
15. Geissler W.B. Intraarticular distal radius fracture: the role of arthroscopy? *Hand Clin.* 2005; 21 (3): 407-16.
16. Miller M.D., Osborne J.R., Warner J.J.P. et al. MRI-Arthroscopy Correlative Atlas. Philadelphia: WB Saunders; 1997; 220.
17. Gustilo R.B., Anderson J.T. Prevention of infection in the treatment of one thousand and twenty-five open fractures of long bones: retrospective and prospective analyses. *J. Bone Joint Surg. Am.* 1976; 58 (4): 453-8.
18. Kennedy C.A., Beaton D.E., Solway S., McConnell S. Disabilities of the Arm, Shoulder and Hand (DASH). The DASH and QuickDASH Outcome Measure User's Manual. Bombardier Third ed. Toronto, Ontario: Institute for Work & Health; 2011.
19. Edwards C.C. 2nd Haraszi C.J., McGillivray G.R., Guttow A.P. Intra-articular distal radius fracture: arthroscopic assessment of radiographically assisted reduction. *J. Hand Surg.* 2001; 26 (6): 1036-41.
20. Auge W.K. 2nd, Velasquez P.A. The application of indirect reduction in the distal radius: the role of adjuvant arthroscopy. *Arthroscopy.* 2000; 16 (8): 830-5.
21. Rush D.S., Vallec J., Poehling G.G., Smith B.P., Kuzma G.R. Arthroscopic reduction versus fluoroscopic reduction in the management of intra-articular distal radius fracture. *Arthroscopy.* 2004; 20 (3): 225-30.
22. Cherubino P., Bini A., Marcolli D. Management of distal radius fractures: treatment protocol and functional results. *Injury.* 2010; 41 (11): 1120-6.
23. Chou Y.C., Chen A.C., Chen C.Y. et al. Dorsal and volar 2,4-mm titanium locking plate fixation for AO type C3 dorsally comminuted distal radius fractures. *J. Hand Surg. Am.* 2011; 36 (6): 974-81.
24. Wang J., Yang Y., Ma J. et al. Open reduction and internal fixation versus external fixation for unstable distal radial fractures: A meta-analysis. *Orthop. Traumatol. Surg. Res.* 2013; 99 (3): 321-31.
25. Knirk J.L., Jupiter J.B. Intra-articular fractures of the distal end of the radius in young adults. *J. Bone Joint Surg. Am.* 1986; 68 (5): 647-59.
26. Fernandez D.I., Geissler W.B. Treatment of displaced articular fractures of the radius. *J. Hand Surg. Am.* 1991; 16 (3): 375-84.
27. Mehta J.A., Bain G.I., Heptinstall R.J. Anatomical reduction of intra-articular fractures of distal radius. An arthroscopically-assisted approach. *J. Bone Joint Surg. Br.* 2000; 82 (1): 79-86.
28. Trumble T.E., Schmitt S.R., Vedder N.B. Factors affecting functional outcome of displaced intra-articular distal radius fractures. *J. Hand Surg. Am.* 1994; 19 (2): 325-40.
29. Abe Y., Tsubone T., Tominaga Y. Plate presetting arthroscopic reduction technique for the distal radius fractures. *Tech. Hand Up Extrem. Surg.* 2008; 12 (3): 136-43.
30. Lutsky K., Boyer M.I., Steffen J.A., Goldfarb C.A. Arthroscopic assessment of intra-articular fractures after open reduction and internal reduction and internal fixation from a volar approach. *J. Hand Surg. Am.* 2008; 33 (4): 476-84.
31. Lindau T., Adlercreutz C., Aspenberg P. Peripheral tears of the TFCC cause distal radioulnar joint instability after distal radius fracture. *J. Hand Surg. Am.* 2000; 25 (3): 464-8.
32. Shih J.T., Lee H.M., Hou Y.T., Tan C.M. Arthroscopically-assisted reduction of intraarticular fractures and soft tissue management of distal radius. *Hand Surg.* 2001; 6 (2): 127-35.
33. Varitimidis S.E., Basdekis G.K., Dailiana Z.H. et al. Treatment of intraarticular fractures of the distal radius: fluoroscopic or arthroscopic reduction. *J. Bone Joint Surg.* 2008; 90 (6): 778-85.
34. del Pinal F., Garsia-Bernal F.J., Pisani D. et al. Dry arthroscopy of the wrist: surgical technique. *J. Hand Surg.* 2007; 32 (1): 119-23.
35. del Pinal F., Mathoulin C., Luchetti R. Arthroscopic management of distal radius fracture. Berlin Heidelberg: Springer-Verlag; 2010.

R E F E R E N C E S

1. Bushnell B.D., Bynum D.K. Malunion of the distal radius. *J. Am. Acad. Orthop. Surg.* 2007; 15: 27-40.
2. Golubev I.O. Wrist joint injuries and instability. Dr. med. sci. Diss. Ivanovo; 2007 (in Russian).
3. Bales J.G., Stern P.G. Treatment strategies of distal radius fractures. *Hand Clin.* 2012; 28 (2): 177-84.
4. Lichtmann D.M., Blindra R.R., Boyer M.I. et al. American Academy of Orthopaedic Surgeons clinical practice guideline on: the treatment of distal radius fractures. *J. Bone Joint Surg. Am.* 2011; 93 (8): 775-8.
5. Schneppendahl J., Windolf J., Kaufmann R.A. Distal radius fractures: current concepts. *J. Hand Surg. Am.* 2012; 37 (8): 1718-25.
6. Xie X., Xie X., Qin H. et al. Comparison of internal and external fixation of distal radius fractures. *Acta Orthop.* 2013; 84 (3): 286-91.
7. Obert L., Rey P.B., Uhring J. et al. Fixation of distal radius fracture in adults: A review. *Orthop. Traumatol. Surg. Res.* 2013; 99 (2): 216-34.
8. Anderson D.D., Bell A.L., Gaffney M.B., Imbriglia J.E. Contact stress distributions in malreduced intraarticular fractures. *J. Orthop. Trauma.* 1996; 10 (5): 331-7.
9. Bartz M.E., Des Jardins Jd., Anderson D.D., Imbriglia J. Displaced intraarticular fractures of the distal radius: the effect of fracture displacement on contact stresses in cadaver model. *J. Hand. Surg.* 1996; 21 (2): 183-8.
10. Levy H.J., Glickel S.Z. Arthroscopic assisted internal fixation of volar intraarticular wrist fractures. *Arthroscopy.* 1993; 9 (1): 122-4.
11. Ilinas A., McKellop H.A., Marshall G.T. et al. Healing and remodeling of articular incongruities in a rabbit fracture model. *J. Bone. Joint. Surg. Am.* 1993; 75 (10): 1508-23.
12. Trumble T.E., Culp R., Hanel D.P. et al. Intra-articular fractures of distal aspect of radius. *Instr. Course Lect.* 1999; 48: 465-80.
13. Grewal R., Perey B., Wilmsink M., Stothers K. A randomized prospective study on the treatment of intra-articular distal radius fractures: open reduction and internal fixation with dorsal plating versus mini open reduction, percutaneous fixation, and external fixation. *J. Hand Surg. Am.* 2005; 30 (4): 764-72.
14. Harley B.J., Schafenberger A., Beaupre L.A. et al. Augmented external fixation versus percutaneous pinning and casting for unstable fractures of distal radius – a prospective randomized trial. *J. Hand Surg.* 2004; 29 (5): 815-24.
15. Geissler W.B. Intraarticular distal radius fracture: the role of arthroscopy? *Hand Clin.* 2005; 21 (3): 407-16.
16. Miller M.D., Osborne J.R., Warner J.J.P. et al. MRI-Arthroscopy Correlative Atlas. Philadelphia: WB Saunders; 1997; 220.
17. Gustilo R.B., Anderson J.T. Prevention of infection in the treatment of one thousand and twenty-five open fractures of long bones: retrospective and prospective analyses. *J. Bone Joint Surg. Am.* 1976; 58 (4): 453-8.
18. Kennedy C.A., Beaton D.E., Solway S., McConnell S. Disabilities of the Arm, Shoulder and Hand (DASH).

- The DASH and QuickDASH Outcome Measure User's Manual. Bombardier Third ed. Toronto, Ontario: Institute for Work & Health; 2011.
19. Edwards C.C., 2nd Haraszi C.J., McGillivray G.R., Gutow A.P. Intra-articular distal radius fracture: arthroscopic assessment of radiographically assisted reduction. *J. Hand Surg.* 2001; 26 (6): 1036-41.
 20. Auye W.K. 2nd, Velasquez P.A. The application of indirect reduction in the distal radius: the role of adjuvant arthroscopy. *Arthroscopy.* 2000; 16 (8): 830-5.
 21. Rush D.S., Vallee J., Poehling G.G., Smith B.P., Kuzma G.R. Arthroscopic reduction versus fluoroscopic reduction in the management of intra-articular distal radius fracture. *Arthroscopy.* 2004; 20 (3): 225-30.
 22. Cherubino P., Bini A., Marcolli D. Management of distal radius fractures: treatment protocol and functional results. *Injury.* 2010; 41 (11): 1120-6.
 23. Chou Y.C., Chen A.C., Chen C.Y. et al. Dorsal and volar 2,4-mm titanium locking plate fixation for AO type C3 dorsally comminuted distal radius fractures. *J. Hand Surg. Am.* 2011; 36 (6): 974-81.
 24. Wang J., Yang Y., Ma J. et al. Open reduction and internal fixation versus external fixation for unstable distal radial fractures: A meta-analysis. *Orthop. Traumatol. Surg. Res.* 2013; 99 (3): 321-31.
 25. Knirk J.L., Jupiter J.B. Intra-articular fractures of the distal end of the radius in young adults. *J. Bone Joint Surg. Am.* 1986; 68 (5): 647-59.
 26. Fernandez D.L., Geissler W.B. Treatment of displaced articular fractures of the radius. *J. Hand Surg. Am.* 1991; 16 (3): 375-84.
 27. Mehta J.A., Bain G.I., Heptinstall R.J. Anatomical reduction of intra-articular fractures of distal radius. An arthroscopically-assisted approach. *J. Bone Joint Surg. Br.* 2000; 82 (1): 79-86.
 28. Trumble T.E., Schmitt S.R., Vedder N.B. Factors affecting functional outcome of displaced intra-articular distal radius fractures. *J. Hand Surg. Am.* 1994; 19 (2): 325-40.
 29. Abe Y., Tsubone T., Tominaga Y. Plate presetting arthroscopic reduction technique for the distal radius fractures. *Tech. Hand Up Extrem. Surg.* 2008; 12 (3): 136-43.
 30. Lutsky K., Boyer M.I., Steffen J.A., Goldfarb C.A. Arthroscopic assessment of intra-articular fractures after open reduction and internal reduction and internal fixation from a volar approach. *J. Hand Surg. Am.* 2008; 33 (4): 476-84.
 31. Lindau T., Adlercreutz C., Aspenberg P. Peripheral tears of the TFCC cause distal radioulnar joint instability after distal radius fracture. *J. Hand Surg. Am.* 2000; 25 (3): 464-8.
 32. Shih J.T., Lee H.M., Hou Y.T., Tan C.M. Arthroscopically-assisted reduction of intraarticular fractures and soft tissue management of distal radius. *Hand Surg.* 2001; 6 (2): 127-35.
 33. Varitimidis S.E., Basdekis G.K., Dailiana Z.H. et al. Treatment of intraarticular fractures of the distal radius: fluoroscopic or arthroscopic reduction. *J. Bone Joint Surg.* 2008; 90 (6): 778-85.
 34. del Pinal F., Garsia-Bernal F.J., Pisani D. et al. Dry arthroscopy of the wrist: surgical technique. *J. Hand Surg.* 2007; 32 (1): 119-23.
 35. del Pinal F., Mathoulin C., Luchetti R. Arthroscopic management of distal radius fracture. Berlin Heidelberg: Springer-Verlag; 2010.

Сведения об авторах: Дубров В.Э. — доктор мед. наук, профессор, зав. кафедрой общей и специализированной хирургии ФФМ МГУ им. М.В. Ломоносова; Гречухин Д.А. — аспирант кафедры общей и специализированной хирургии ФФМ МГУ им. М.В. Ломоносова; Максимов Б.И. — канд. мед. наук, зав. травматологическим отделением ГКБ №29; Шаптурков П.А. — врач травматолог-ортопед травматологического отделения ГКБ №29.

Для контактов: Гречухин Дмитрий Александрович. E-mail: dr.grechukhin@gmail.com.

ИНФОРМАЦИЯ

I Конгресс Ассоциации ревмоортопедов с международным участием (школа ревмоортопедии и «Shoulder and elbow course»)

Москва, 28–29 сентября 2017 г.

Организатор: Ассоциация ревмоортопедов

ТЕМАТИКА:

- Особенности поражения суставов при ревматических заболеваниях
- Современное представление о периоперационном ведении больных ревматическими заболеваниями
- Особенности эндопротезирования при ревматических заболеваниях
- Современный подход к хирургии кисти, стопы и голеностопного сустава при ревматических заболеваниях
- Особенности лечения переломов при ревматических заболеваниях
- Возможности хирургического лечения при повреждении плечевого и локтевого суставов (артроскопическое лечение, эндопротезирование).

В рамках Конгресса пройдет выставка медицинского оборудования и медицинских изделий, предполагается проведение мастер-классов по наиболее востребованным направлениям травматологии и ортопедии.

Контакты: Тел.: +7 (926) 900-81-17.

E-mail: too_niir@mail.ru; marli-05@mail.ru