

## СРАВНИТЕЛЬНЫЙ АНАЛИЗ ИЗМЕНЕНИЙ ДЕСМАЛЬНЫХ И ХРЯЩЕВЫХ СТРУКТУР ПОЗВОНОЧНО-ДВИГАТЕЛЬНОГО СЕГМЕНТА ПРИ РАЗЛИЧНЫХ СПОСОБАХ ЗАДНЕЙ ФИКСАЦИИ ПОЗВОНОЧНИКА В ЭКСПЕРИМЕНТЕ

А.Е. Кривошеин, В.П. Конев, С.В. Колесов, В.А. Бывальцев, А.И. Казьмин

ГБОУ ВПО «Омский государственный медицинский университет» Минздрава России, Омск; ФГБУ «Научный медицинский исследовательский центр травматологии и ортопедии им. Н.Н. Приорова» Минздрава России, Москва; ГБОУ ВПО «Иркутский государственный медицинский университет» Минздрава России, Иркутск, РФ

**Цель:** по результатам сравнительного рентгенологического и морфологического анализа разработать критерии, позволяющие оценить степень дегенерации элементов позвоночно-двигательного сегмента при различных способах задней фиксации позвоночника в эксперименте.

**Материалы и методы.** Объектом исследования являлись беспородные собаки массой тела  $12 \pm 1,5$  кг в возрасте  $21 \pm 3$  мес. Животным проводили транспедикулярную фиксацию поясничного отдела позвоночника с использованием ригидных стержней из сплава титана (1-я группа,  $n=5$ ) или динамических стержней из нитинола (2-я группа,  $n=5$ ). Всем животным через 3, 6, 12, 18 и 24 мес после операции выполняли рентгенологические исследования и морфологическое исследование структурных элементов позвоночно-двигательного сегмента (ПДС).

**Результаты.** Согласно данным функционального исследования объем движений в оперированном сегменте позвоночника до операции в обеих группах составлял  $18 \pm 1,2^\circ$ . В 1-й группе через 3 мес после операции объем движений составил  $0 \pm 0,03^\circ$ . Во 2-й группе у всех животных объем движений в ПДС сохранялся на всем протяжении эксперимента и в среднем равнялся  $15 \pm 1,3^\circ$ , что составило 78,9% от исходного объема. Высота диска на уровне фиксации в обеих группах оставалась постоянной в течение всего эксперимента, составив до и после операции  $0,3 \pm 0,003$  см. Полученные рентгенологические и морфологические данные свидетельствовали о том, что задняя динамическая фиксация позвоночника стержнями из нитинола обеспечивает более равномерное распределение нагрузки на опорные элементы конструкции и позволяет уменьшить или предупредить развитие дегенерации смежных сегментов. По результатам исследования сформулированы критерии оценки степени дегенерации фасеточных суставов и диска.

**Ключевые слова:** позвоночно-двигательный сегмент, нитинол, динамическая фиксация, ригидная фиксация.

### *Comparative Analysis of Changes in the Desmal and Chondral Structures of Spinal Motion Segment at Various Methods for Posterior Spine Fixation in Experiment*

A.E. Krivoshein, V.P. Konev, S.V. Kolesov, V.A. Byval'tsev, A.I. Kaz'min

Omsk State Medical University, Omsk; N.N. Priorov National Medical Research Center of Traumatology and Orthopaedics, Moscow; Irkutsk State Medical University, Irkutsk, Russia

**Purpose:** to elaborate the criteria for the assessment of the degree of spinal motion segment degradation at various methods for posterior spine fixation in experiment.

**Material and methods.** The study included mongrel dogs with body mass of  $12 \pm 1.5$  kg aged  $21 \pm 3$  months. Transpedicular lumbar spine fixation was performed with either rigid titanium alloy rods (1<sup>st</sup> group,  $n=5$ ) or dynamic nitinol rods (2<sup>nd</sup> group,  $n=5$ ). X-ray examination and morphologic study of the structural elements of spinal motion segment (SME) were performed to all animals in 3, 6, 12, 18 and 24 months after surgery.

**Results.** Functional examination showed that in both groups the range of motion made up  $18 \pm 1.2^\circ$  preoperatively. In the 1<sup>st</sup> group of animals the range of motion in the operated SME made up  $0 \pm 0.03^\circ$ . In the second group the range of motion was preserved throughout the experiment and averaged  $15 \pm 1.3^\circ$  that made up 78.9% of the preoperative range. In both groups the disc height at the fixation level was constant throughout the experiment and made up  $0,3 \pm 0.003$  cm pre- and postoperatively. Obtained roentgenologic and morphologic data indicated that posterior dynamic spine fixation with nitinol rods ensured more balanced distribution of loads on the supportive elements of the construction and enabled prevent the development of the adjacent segments degeneration. Based on the study results the criteria for the assessment of the degree of the facet joints and discs degradation were formulated.

**Key words:** spinal motion segment, nitinol, dynamic fixation, rigid fixation.

**Введение.** Боль в нижней части спины является наиболее распространенным симптомом при поражении позвоночного столба, который испытывают

от 54 до 80% людей, преимущественно трудоспособного возраста. Хирургическое лечение дегенеративных заболеваний поясничного отдела позвоночника

**Для цитирования:** Кривошеин А.Е., Конев В.П., Колесов С.В., Бывальцев В.А., Казьмин А.И. Сравнительный анализ изменений десмальных и хрящевых структур позвоночно-двигательного сегмента при различных способах задней фиксации позвоночника в эксперименте. Вестник травматологии и ортопедии им. Н.Н. Приорова. 2017; 4: 25–30.

**Cite as:** Krivoshein A.E., Konev V.P., Kolesov S.V., Byval'tsev V.A., Kaz'min A.I. Comparative analysis of changes in the desmal and chondral structures of spinal motion segment at various methods for posterior spine fixation in experiment. Vestnik travmatologii i ortopedii im. N.N. Priorova. 2017; 4: 25–30.

заключается в декомпрессивно-стабилизирующих операциях на позвоночнике. Несмотря на длительное изучение вопросов патогенеза, развития симптомов этого тяжелого заболевания, показатели успешности оперативного лечения варьируются в значительном диапазоне от 57 до 96% [1, 2].

Особую заинтересованность проявляют к хирургическим технологиям, позволяющим сохранить подвижность оперированного сегмента. Такие конструкции позволяют разгрузить фасеточные суставы и задние отделы межпозвоночного диска, тем самым сохраняя физиологический диапазон движений в позвоночно-двигательном сегменте (ПДС), а также обеспечивая профилактику развития синдрома смежного диска в позднем послеоперационном периоде [3–5].

За последние годы возрос интерес к использованию новых отечественных сплавов, одним из которых является титанол. Титанол — уникальный сплав никеля (55%) и титана (45%), обладающий такими свойствами, как память формы и сверхупругость, которые проявляются в условиях температуры окружающих тканей, и способный изменять свою ось при динамических нагрузках. Эффективный модуль упругости титанола равен 15–20 ГПа, что практически равно модулю упругости кортикальной кости (18 ГПа). По своим характеристикам он в 8 раз пластичнее титана. По данным М.Ю. Коллерова и соавт. [6], кристаллическая решетка материала обладает большой устойчивостью к динамическим нагрузкам и стержни из титанола выдерживают до 16 млн нагрузочных циклов без усталостных переломов. Описанные свойства титанола обуславливают перспективность его использования для динамической транспедикулярной стабилизации пояснично-крестцового отдела позвоночника по технологии «nofusion» (без спондилодеза).

В доступной нам литературе мы не нашли научных публикаций, посвященных рентгенологическому и морфологическому анализу структур ПДС при различных способах задней фиксации позвоночника в эксперименте.

Цель исследования: по результатам сравнительного рентгенологического и морфологического анализа разработать критерии, позволяющие оценить степень дегенерации элементов ПДС при различных способах задней фиксации позвоночника в эксперименте.

#### МАТЕРИАЛЫ И МЕТОДЫ

Эксперимент проведен на базе института ветеринарной медицины и биотехнологии ОмГАУ им. П.А. Столыпина в период с октября 2013 г. по октябрь 2015 г. Объектом исследования являлись 10 беспородных собак массой тела  $12 \pm 1,5$  кг в возрасте  $21 \pm 3$  мес, которые были разделены на две группы. Животным проводили транспедикулярную фиксацию поясничного отдела позвоночника на двух уровнях с использованием ригидных стержней из сплава титана (1-я группа,  $n=5$ ) или

динамических стержней из титанола (2-я группа,  $n=5$ ). В соответствии с требованиями эксперимента в заводских условиях изменены стандартные температурные условия стержней из титанола с  $36^\circ$  до  $39-40^\circ$  (температуры тела собаки). Оперативные вмешательства выполняли с соблюдением правил асептики и антисептики согласно правилам «Европейской конвенции о защите позвоночных животных, которые используются для экспериментальных и научных целей». Техника операции не отличалась от стандартной, используемой у человека.

Рентгенологический контроль оперированного позвоночника осуществляли в боковой и прямой проекциях в нейтральных положениях позвоночника, а также при функциональных пробах до и после оперативного вмешательства в боковой проекции. Рентгенографию выполняли на аппарате «Арман» с использованием пленочных технологий и периодичностью 3, 6, 12, 18 и 24 мес.

С целью функциональной оценки состояния позвоночника при различных способах задней транспедикулярной фиксации позвоночника у экспериментальных животных нами были сформулированы следующие рентгенологические критерии:

- ось позвоночника до и после фиксации в нейтральном положении;
- объем движений в исследуемом сегменте при функциональном исследовании (по методу Cobb);
- высота диска в фиксированном сегменте позвоночника, выше и ниже уровня фиксации;
- высота суставной щели дугоотростчатых суставов при функциональном исследовании на уровне фиксации, а также выше и ниже его.

Кроме рентгенограмм для более информативной оценки состояния структурных элементов ПДС каждому животному в те же сроки проводили мультиспиральную компьютерную томографию (МСКТ) на аппарате Aquilion-64 («Toshiba», Япония). На томограммах оценивали следующие параметры:

- высоту суставной щели дугоотростчатых суставов на уровне фиксации, а также выше и ниже уровня стабилизации;
- высоту диска в фиксированном сегменте позвоночника, а также выше и ниже его; наличие склероза суставных поверхностей дугоотростчатых суставов на вышеописанных уровнях как одного из признаков дегенеративно-дистрофических изменений;
- признаки обызвествления передней продольной связки.

В течение всего эксперимента животные содержались в одинаковых условиях и вели активный образ жизни.

В установленные сроки (3, 6, 12, 18 и 24 мес.) в каждой группе из эксперимента выводили по 1 животному путем передозировки внутривенного наркоза (кетамин). После прекращения витальных функций осуществляли вскрытие с выделением зоны фиксированного ПДС поясничного отдела позвоночника.

Для морфологического исследования, используя сепарационный диск, вырезали кусочки суставных поверхностей суставов на уровне фиксации и вне зоны фиксации, т.е. смежные с уровнем фиксации, а также части межпозвонковых дисков. Материал фиксировали в 10% нейтральном формалине. В дальнейшем материал подвергали декальцинации в 0,1 н. растворе соляной кислоты на физиологическом растворе. После декальцинации осуществляли стационарную проводку материала по спиртам восходящей плотности и заливку в парафин. Парафиновые срезы окрашивали гематоксилином и эозином, пикрофуксином по Ван-Гизону, отдельные срезы — реактивом Шиффа (ШИК-реакция) и альциановым синим. Осуществляли световую микроскопию и цифровое микрофотографирование.

Статистическую обработку данных проводили с использованием программных пакетов анализа Microsoft Excel, Statistica 10,0 (StatSoft Inc., США) [7, 8].

## РЕЗУЛЬТАТЫ

Объем движений в оперированном сегменте позвоночника до операции при функциональном исследовании в обеих группах составлял  $18 \pm 1,2^\circ$ . В 1-й группе с ригидной фиксацией после оперативного вмешательства (3 мес) объем движений составил  $0 \pm 0,03^\circ$  (рис. 1). Во 2-й группе с динамической фиксацией у всех животных объем движений в ПДС сохранялся на всем протяжении эксперимента и в среднем равнялся  $15 \pm 1,3^\circ$ , что составило 78,9% от исходного объема (рис. 2).

Показатель высоты диска на уровне фиксации, а также выше и ниже фиксированного ПДС в обеих группах до оперативного вмешательства составил  $0,3 \pm 0,02$  см, после фиксации ПДС —  $0,3 \pm 0,003$  см и сохранялся на этом уровне на всем протяжении эксперимента, что свидетельствует об отсутствии влияния различных видов задней фиксации позвоночника на функцию фиксированных межпозвонковых дисков в раннем послеоперационном периоде.

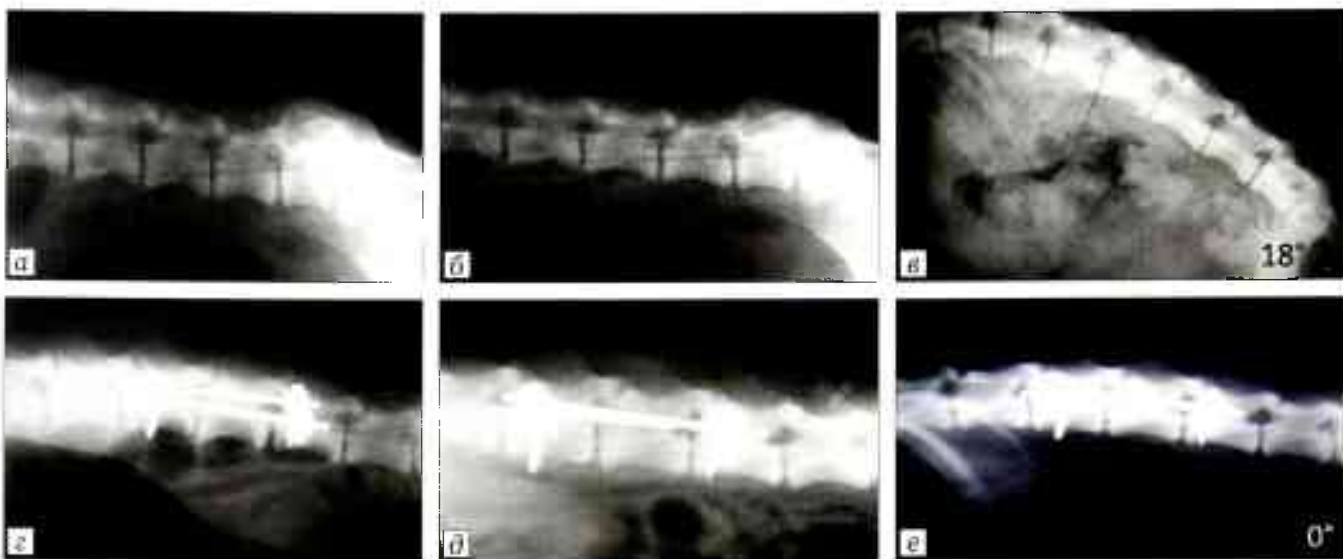


Рис. 1. Рентгенограммы поясничного отдела позвоночника собаки 1-й группы до (а-в) и через 24 мес после (z-е) операции. а, z — среднефизиологическое положение, б, d — разгибание, в, e — сгибание.

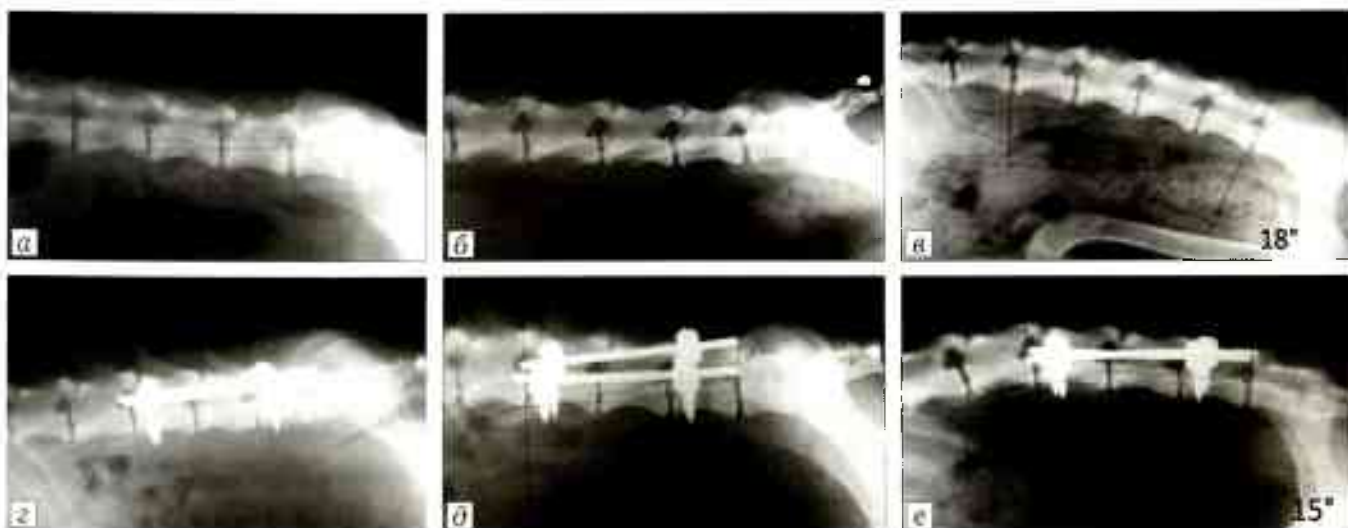


Рис. 2. Рентгенограммы поясничного отдела позвоночника собаки 2-й группы до (а-в) и через 24 мес после (z-е) операции. а, z — среднефизиологическое положение, б, d — разгибание, в, e — сгибание.

Функцию в ПДС оценивали не только путем определения объема движений по методу Cobb, но и оценивая изменение высоты суставной щели дугоотросчатых суставов. До операции данный показатель в фиксированном сегменте у всех животных составил в среднем  $0,3 \pm 0,002$  см. В группе динамической фиксации этот параметр не менялся на всем протяжении эксперимента, тогда как в группе ригидной фиксации высота суставной щели со временем уменьшалась, что особенно отчетливо проявилось на сроке 18 мес, когда показатель составил  $0,2 \pm 0,003$  см. Данный факт, по-видимому, можно объяснить началом дистрофических изменений в дугоотросчатых суставах на уровне ригидной фиксации ПДС. Отмечено, что высота суставной щели у животных 1-й группы ниже уровня фиксации в отдаленном периоде (24 мес) изменилась на  $0,05 \pm 0,0004$  см. Кроме того, было отмечено усиление склероза суставных поверхностей дугоотросчатых суставов — свидетельство дегенеративных изменений в суставах. Во 2-й группе изменений высоты суставной щели дугоотросчатых суставов выше и ниже уровня фиксации ПДС, а также усиления склероза суставных поверхностей в течение всего периода наблюдения выявлено не было.

Согласно данным МСКТ высота диска на уровне фиксации ПДС в обеих группах была одинаковой и составляла в среднем  $0,3 \pm 0,002$  см на всем протяжении эксперимента. Однако на 24-м месяце была зарегистрирована разница высоты диска выше и ниже уровня фиксации ПДС, не выявленная на

рентгенограммах. В 1-й группе животных этот показатель снизился до  $0,1 \pm 0,002$  см (рис. 3). В то же время во 2-й группе высота смежных дисков не менялась на всем протяжении исследования и составляла  $0,3 \pm 0,001$  см (рис. 4). В 1-й группе с 18-го месяца исследования определялись четкие признаки дегенерации суставов как на уровне фиксации, так и вне этой зоны (см. рис. 3), тогда как в группе динамической фиксации склеротических изменений суставных поверхностей выявлено не было (см. рис. 4). За весь ход эксперимента ни у одного животного не получено ни рентгенологических, ни МСКТ данных, указывающих на патологическую перестройку костной ткани в перипротезных участках.

В 1-й группе животных восстановление (сохранение) межпозвонковых соединений после хирургического вмешательства происходило крайне неравномерно. Дугоотросчатые суставы представляют собой сложную и многокомпонентную систему, которая сохраняет свою функциональность исключительно за счет отдельного функционирования соединительнотканых компонентов. В условиях ригидной фиксации подвижность значительно снижается, что ведет к изменениям структуры основного вещества соединительной ткани. Прежде всего увеличивалась альцианофилия основного вещества и в тканях сустава изменялось соотношение альцианофильных и ШИК-позитивных веществ. Такой вариант изменений в конечном итоге приводит к запуску цепочки межзвеновых расстройств, при котором суставы достигают полной неподвижности (завершающейся в конечном итоге гиалинозом; рис. 5). Компоненты соединительной ткани сустава изменялись в сторону малодифференцированных форм соединительной ткани (рыхлой неоформленной соединительной ткани). Также было отмечено усиление склероза суставных поверхностей дугоотросчатых суставов, что указывало на наличие дегенеративных изменений в суставах.

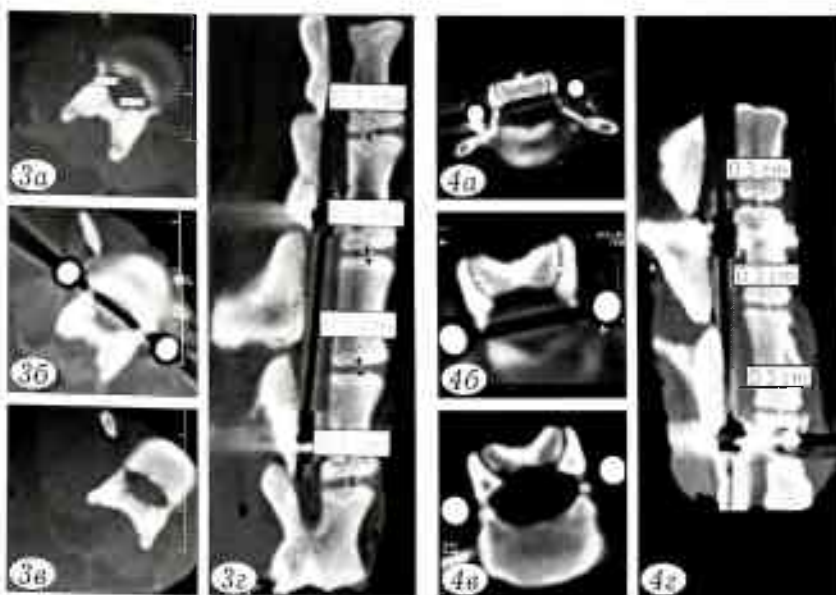


Рис. 3. Данные МСКТ позвоночника собаки 1-й группы через 24 мес после операции.

Дегенеративные изменения в форме артроза выше и ниже уровня фиксации (а, в) и в зоне фиксации (б) на аксиальных снимках. Дегенеративные изменения дисков вне зоны фиксации позвоночника в виде снижения высоты дисков и субхондрального склероза на сагиттальных снимках (г).

Рис. 4. Данные МСКТ позвоночника собаки 2-й группы через 24 мес после операции.

Отсутствие процессов дегенерации в дугоотросчатых суставах выше и ниже фиксации (а, в) и в зоне фиксации (б) на аксиальных снимках. Отсутствие процессов дегенерации вне зоны фиксации позвоночника в виде снижения высоты дисков и субхондрального склероза на сагиттальных снимках (г).

Определенным изменениям подвергался и собственно диск. В нем были выявлены увеличение деструктивных зон в поверхностных участках диска, уменьшение или отсутствие признаков кровоизлияний и наличие форменных элементов крови. Особенно отчетливо данные признаки определялись в смежных дисках, которые испытывали повышенные нагрузки. По мере увеличения срока фиксации развивался гиалиноз соединительной ткани, который еще больше ограничивает подвижность межпозвонковых суставов и способствует дальнейшей дегенерации.

При имплантации стержней из титанола изменения в большей степени имели место во внутренних отделах

**Рис. 5.** Активное размножение и реактивная пролиферация хондроцитов гиалинового хряща суставной поверхности фасеточного сустава у животного 1-й группы. Окраска гематоксилином и эозином.  $\times 220$ .



**Рис. 6.** Умеренная клеточная активность хондроцитов в гиалиновом хряще фасеточного сустава у животного 2-й группы. Окраска гематоксилином и эозином.  $\times 220$ .



фиброзного кольца и студенистом ядре межпозвошковых дисков, при этом отмечалась тенденция к увеличению диаметра фиброзного кольца как в зоне фиксации, так и вне ее, что указывает на более равномерное распределение нагрузки на ПДС.

Пролиферативные процессы в хрящевых структурах были выражены незначительно, выявлялась умеренная активность хондроцитов (рис. 6). В собственно хрящевой ткани визуально увеличивалось количество хондральных клеток (в основном за счет слоя колонок в упорядоченной части гиалинового хряща).

В ходе умеренной клеточной пролиферации хряща при имплантации титаноловых стержней сохранялась структура суставных поверхностей и синхондрозов. Хрящ при этом оставался активным, в поле зрения наблюдалось значительное количество изогенных групп, в которых присутствовало не менее 3–5 хондроцитов или хондробластов. Основное вещество хряща продолжало наполняться при постепенном наращивании хрящеобразующих коллагеновых волокон.

Исходя из изложенного, можно полагать, что динамическая фиксация влечет за собой менее выраженные по активности пролиферативные процессы различных компонентов диска и хрящевой ткани, что создает условия для сохранения структуры, а значит и свойства ПДС в последующем.

#### ОБСУЖДЕНИЕ

Полученные в ходе настоящего экспериментального исследования данные свидетельствуют о том, что установка ригидных систем фиксации со временем приводит к «выключению» фиксированного ПДС из движения. Данный факт ведет к дегенеративным изменениям как в зоне фиксации ПДС, так и в смежных сегментах. В результате компенсаторно-приспособительных процессов в первую очередь начинают подвергаться перегрузке смежные диски и суставы. Аналогичные данные получены рядом авторов, изучавших анатомические препараты позвоночника, стабилизированного с помощью ригидных систем фиксации [9, 10]. Уменьшение высоты смежных дисков приводит к смещению суставных поверхностей дугоотростчатых суставов с последующей их дегенерацией.

В группе динамической фиксации ПДС титанолом рентгенологическая картина свидетельствовала об отсутствии изменений и дегенерации

суставных отростков в сегментах ПДС, а также о сохранении высоты дисков в смежных сегментах. Данный факт, вероятно, объясняется равномерным распределением нагрузки на ПДС позвоночника. Рентгенфункциональные исследования показывали сохранение движений в ПДС в объеме 78,9% от исходного.

Согласно данным морфологического исследования при ригидной фиксации идет активный процесс клеточной пролиферации как хрящевых, так десмальных структур, что особенно ярко было выражено в смежных элементах ПДС, другими словами происходило перераспределение нагрузки. Получены свидетельства необратимых процессов дезорганизации в хрящевых структурах и диске, что свидетельствовало о начале дегенеративно-дистрофических процессов. В то же время в группе динамической фиксации констатировали менее выраженные по активности пролиферативные процессы в различных компонентах ПДС.

#### ВЫВОДЫ

1. В группе динамической фиксации на всем протяжении эксперимента (24 мес) отсутствовали дегенеративные изменения в смежных ПДС и сохранялись движения в оперированном сегменте в объеме 78,9% от исходного.

2. Данные рентгенологических и морфологических исследований свидетельствуют о том, что задняя динамическая фиксация позвоночника позволяет более равномерно распределить нагрузку на опорные элементы конструкции, уменьшить или предупредить развитие дегенерации смежных сегментов, что обеспечивает состояние фиксированного участка, близкое к физиологическому.

3. Полученные в ходе исследования данные позволили сформулировать критерии оценки степени дегенерации фасеточных суставов и диска: плотность замыкательных пластинок тел позвонков, плотность кортикального слоя фасеточных суставов, плотность кости губчатого слоя фасеточных суставов, высота суставной щели фасеточных суставов, наличие костных разрастаний фасеточных суставов, наличие признаков уплотнения передней и задней продольных связок. На основании этих критериев представляется возможным оценивать степень дегенерации структур ПДС и прогнозировать действия в рамках хирургической коррекции.

*Конфликт интересов:* не заявлен.

ЛИТЕРАТУРА | REFERENCES |

1. Мартынова М.А. Сравнительный анализ исходов хирургического лечения пациентов с нестабильностью позвоночно-двигательного сегмента поясничного отдела позвоночника с применением технологий трансфораминального межтелового (TLIF) и прямого бокового спондилодеза (DLIF): Дис. ... канд. мед. наук. М.; 2016 [Martynova M.A. Comparative analysis of surgical treatment outcomes in patients with instability of lumbar spine motion segment using transforaminal lumbar interbody fusion and (TLIF) direct lumbar interbody fusion (DLIF). Cand. med. sci. Diss. Moscow; 2016 (in Russian)].
2. Симонович А.Е. Применение инструментария DAYNESYS для динамической фиксации поясничного отдела позвоночника при его дегенеративных поражениях. Хирургия позвоночника. 2004; 1: 60-6 [Simonovich A.E. Use of DYNESYS instrumentation for the dynamic stabilization of degenerative lumbar spine. Khirurgiya pozvonochnika. 2004; 1: 60-6 (in Russian)].
3. Макаров С.К., Юз А.А., Джахаров М.Т., Гусев С.С. Современные возможности задней динамической стабилизации позвоночника в профилактике синдрома смежного уровня: обзор литературы. Хирургия позвоночника. 2015; 12 (1): 46-62 [Makarov S.K., Yuz A.A., Dzhakharov M.T., Gusev S.S. Modern opportunities of posterior dynamic stabilization of the spine to prevent adjacent segment syndrome: review of the literature. Khirurgiya pozvonochnika. 2015; 12 (1): 46-62 (in Russian)].
4. Макаров С.Н. Влияние методов коррекции расстройств микроциркуляции спинномозговых корешков и различных способов фиксации на исход оперативного лечения поясничного остеохондроза: Дис. ... канд. мед. наук. М.; 2014 [Makarov S.N. Influence of the methods

- for the correction of spinal cord root microcirculation disturbance and various methods of fixation on the outcomes of lumbar osteochondrosis surgical treatment. Cand. med. sci. Diss. Moscow; 2014 (in Russian)].
5. Симонович А.Е., Маркин С.П., Нуралиев Х.А., Снежков И.И. Влияние динамической фиксации поясничных позвоночных сегментов на их подвижность. Хирургия позвоночника. 2008; 4: 30-6 [Simonovich A.E., Markin S.P., Nuraliyev Kh.A., Snezhkov I.I. The influence of dynamic fixation on lumbar segmental mobility. Khirurgiya pozvonochnika. 2008; 4: 30-6 (in Russian)].
6. Коллеров М.Ю., Гусев Д.Е., Шаронов А.А. и др. Выбор режимов термической обработки при производстве медицинского инструмента и имплантатов с памятью формы из сплава ТН1. Технологии легких сплавов. 2007; 3: 52-56 [Kollerov M.Yu., Gusev D.E., Sharonov A.A., et al. Selection of heat treatment parameters for manufacture of TN1 shape memory alloy medical implants and instruments. Tekhnologii lyogkikh splavov. 2007; 3: 52-56 (in Russian)].
7. Боровиков В. STATISTICA: искусство анализа данных на компьютере. Серия: Для профессионалов. Санкт-Петербург: Питер; 2001 [Borovikov V. STATISTICA: skill of data analysis using computer. For professionals. St. Petersburg: Piter; 2001 (in Russian)].
8. Гланц С. Медико-биологическая статистика. М.: Практика; 1999 [Glants S. Medical and biological statistics. Moscow: Praktika; 1999 (in Russian)].
9. Rao R.D., David K.S., Wang M. Biomechanical changes at adjacent segments following anterior lumbar interbody fusion using tapered cases. Spine. 2005; 30: 2772-6.
10. Sudo H., Oda I., Adumi K. et al. Biomechanical study on the effect of five different lumbar reconstruction techniques on adjacent-level intradiscal pressure and lamina strain. J. Neurosurg. Spine. 2006; 5: 150-155.

**Сведения об авторах:** Кривошеин А.Е. — канд. мед. наук, ассистент кафедры травматологии и ортопедии ОмГМУ; Колегов В.П. — доктор мед. наук, профессор, зав. кафедрой судебной медицины ОмГМУ; Колесов С.В. — доктор мед. наук, профессор, зав. отделением патологии позвоночника НМИЦ ТО им. Н.Н. Приорова; Бывальцев В.А. — доктор мед. наук, зав. курсом нейрохирургии ИГМУ; Казьмин А.И. — канд. мед. наук, врач отделения патологии позвоночника НМИЦ ТО им. Н.Н. Приорова.

**Для контактов:** Кривошеин Артем Евгеньевич. E-mail: artem.vertebra@rambler.ru.

**Contact:** Krivoshein Artyom E. — Cand. med. sci., assistant, chair traumatology and orthopaedics, OmSMU. E-mail: artem.vertebra@rambler.ru.

**ВНИМАНИЮ АВТОРОВ!**

При направлении статей в редакцию просим обращать особое внимание на правильность представления материала.

План построения **оригинальных статей** должен быть следующим: резюме, ключевые слова, краткое введение, отражающее состояние вопроса к моменту написания статьи и задачи настоящего исследования, материалы и методы, результаты и обсуждение, выводы по пунктам или заключение, список цитированной литературы.

Методика исследований должна быть описана очень четко, так чтобы ее легко можно было воспроизвести.

При представлении в печать экспериментальных работ следует руководствоваться «Правилами проведения работ с использованием экспериментальных животных». Помимо вида, пола и количества использованных животных, авторы обязательно должны указывать применявшиеся при проведении болезненных процедур методы обезболивания и методы умерщвления животных.

Изложение статьи должно быть ясным, сжатым, без длинных исторических введений и повторений. Предпочтение следует отдавать новым и проверенным фактам, результатам длительных исследований, важных для решения практических вопросов.

Следует указывать, являются ли приводимые числовые значения первичными или производными, приводить пределы точности, надежности, интервалы достоверности.