

ОПЫТ ПРИМЕНЕНИЯ БЕДРЕННЫХ КОМПОНЕНТОВ ДИСТАЛЬНОЙ ФИКСАЦИИ ПРИ РЕВИЗИОННОМ ЭНДОПРОТЕЗИРОВАНИИ ТАЗОБЕДРЕННОГО СУСТАВА

Н.В. Загородний, А.В. Иванов, С.В. Каграманов, Г.А. Чрагян, И.А. Николаев

ФГБУ «Центральный научно-исследовательский институт травматологии и ортопедии им. Н.Н. Приорова»
Минздрава России. Москва, РФ

Цель: проанализировать опыт ревизионного эндопротезирования тазобедренного сустава с использованием ревизионных бедренных компонентов дистальной фиксации.

Пациенты и методы. С июня 2004 г. по октябрь 2015 г. было выполнено 113 операций ревизионного эндопротезирования у пациентов с дефектами бедренной кости типа 3А, 3В, 4 по классификации Paprosky. Использованы бедренные компоненты дистальной фиксации Solution, Wagner SL, Cerafit revision. В большинстве (87) наблюдений причиной ревизионного вмешательства была асептическая нестабильность бедренного компонента. В 60 случаях ревизии подвергались ранее установленные бедренные компоненты бесцементной фиксации, в 53 — цементной фиксации.

Результаты. Период наблюдения составил от 1 года до 12 лет. В 83,2% случаев получены отличные, хорошие и удовлетворительные результаты лечения: была достигнута ремиссия болевого синдрома, восстановлены подвижность в суставе и опороспособность конечности.

Заключение. Ножки дистальной фиксации Wagner SL, Solution и модульная ножка Cerafit revision обеспечивают приемлемые клинические результаты лечения и могут являться имплантатами выбора при ревизионном эндопротезировании бедренного компонента тазобедренного сустава при дефектах типа 3А, 3В, 4 по Paprosky.

Ключевые слова: ревизионное эндопротезирование тазобедренного сустава, бедренный компонент, нестабильность эндопротеза, асептическая нестабильность.

Experience in the use of Distal Fixation Femoral Component Use in Revision Hip Arthroplasty

N.V. Zagorodniy, A.V. Ivanov, S.V. Kagramanov, G.A. Chragyan, I.A. Nikolaev

N.N. Priorov Central Institute of Traumatology and Orthopaedics, Moscow, Russia

Purpose. To evaluate the efficacy of revision hip arthroplasty with use of distal fixation revision femoral component.

Patients and methods. From June 2004 through October 2015 one hundred thirteen revision arthroplasties were performed in patients with type 3A, 3B and 4 femoral defects by Paprosky classification. Solution, Wagner SL and Cerafit revision femoral components for distal fixation were used. In the majority of cases (87) the cause of revision intervention was aseptic instability of the femoral component. In 60 cases revision was performed for cementless femoral components, in 53 — for cement components.

Results. Follow up period made up from 1 to 12 years. In 83.2% of cases excellent, good and satisfactory treatment results, i.e. pain syndrome remission, restoration of joint movements and extremity weight bearing ability were achieved.

Conclusion. Wagner SL, Solution and Cerafit modular revision stems ensure acceptable clinical treatment results and can be the implants of choice for hip femoral component revision arthroplasty in types 3A, 3B and 4 femoral defects by Paprosky.

Key words: revision hip arthroplasty, femoral component, aseptice instability.

Введение. Эндопротезирование тазобедренного сустава в настоящее время является самой распространенной ортопедической операцией в мире. Идея эндопротезирования базируется на многолетнем опыте предшествующих хирургов, стремившихся улучшить функцию пораженного сустава [1–3]. Еще в начале 1830-х годов Н. И. Пирогов предложил заменять патологически измененные или поврежденные суставные концы искусственными [4–7]. Тотальное замещение тазобедренного

сустава явилось одним из особых достижений ортопедической хирургии нашего времени. Широкое применение данного метода выявило ряд организационных, технических и других проблем, которые в ряде случаев обуславливают необходимость проведения повторных операций, так как в ближайшие годы после операции у подавляющего числа больных отмечаются хорошие результаты, но с течением времени они ухудшаются, и все большее количество пациентов нуждается в ревизионных

операциях [8, 9]. В настоящее время проблема достижения стабильной фиксации ножки эндопротеза при ревизионной артропластике очень актуальна, так как отмечается тенденция к увеличению частоты ревизионных вмешательств на тазобедренном суставе в связи с нестабильностью бедренного компонента эндопротеза на фоне растущей потребности в первичном эндопротезировании тазобедренного сустава (по данным Австралийского регистра 2010, 2013, 2014 годов).

Основными причинами замены бедренных компонентов эндопротезов являются: асептическое расшатывание, рецидивирующие вывихи бедренного компонента эндопротеза, перипротезный перелом диафиза бедренной кости, переломы ножки бедренного компонента, глубокая инфекция [10–14]. При ревизионных вмешательствах хирурги сталкиваются с техническими трудностями, зачастую связанными с прогрессирующим костным дефицитом, что требует навыка, использования специаль-

ных хирургических техник и ревизионных компонентов [15].

В настоящей работе представлен опыт ревизионного эндопротезирования тазобедренного сустава с использованием ревизионных бедренных компонентов дистальной фиксации.

ПАЦИЕНТЫ И МЕТОДЫ

Из общего числа ревизионных операций по поводу выявленной нестабильности бедренного компонента тотального эндопротеза тазобедренного сустава в период с июня 2004 г. по октябрь 2015 г. при дефектах бедренной кости типа 3А, 3В, 4 по классификации Paprosky [16] выполнено 113 операций с использованием бедренных компонентов Solution («DePuy»), Wagner SL («Zimmer»), Cerafit revision («Ceraver»). Среди прооперированных было 63 женщины и 50 мужчин, их средний возраст составил 58 лет (от 30 до 81 года). Сроки от момента первичного эндопротезирования до ревизии составили от 3 до 19 лет.

В 60 случаях ревизии подвергались ранее установленные бедренные компоненты бесцементной фиксации, в 53 — цементной фиксации. В большинстве случаев (87 пациентов) поводом для ревизионной операции послужила асептическая нестабильность бедренного компонента (рис. 1), в 11 случаях произошел перелом ранее установленной ножки эндопротеза (рис. 2); 13 пациентов подверглись ревизионной операции в связи с перипротезным переломом типа В2–В3 по Ванкуверской классификации (рис. 3); в 2 случаях имплантация бедренного компонента дистальной фиксации выполнена после установки цементного спейсера как второй этап ревизионного эндопротезирования.

В 25,5% наблюдениях дефект бедренной кости по классификации Paprosky соответствовал типу 3А, в 49,5% — типу 3В, в 25% — типу 4 (табл. 1). При замещении дефектов бедренной кости типа 3А и 3В в 13 случаях были использованы кортикальные свежезамороженные аллотрансплантаты.

Послеоперационная реабилитация принципиально не отличалась от таковой при первичном эндопротезировании. Послеоперационный осмотр пациентов проводили в сроки 3, 6, 12 мес после опе-

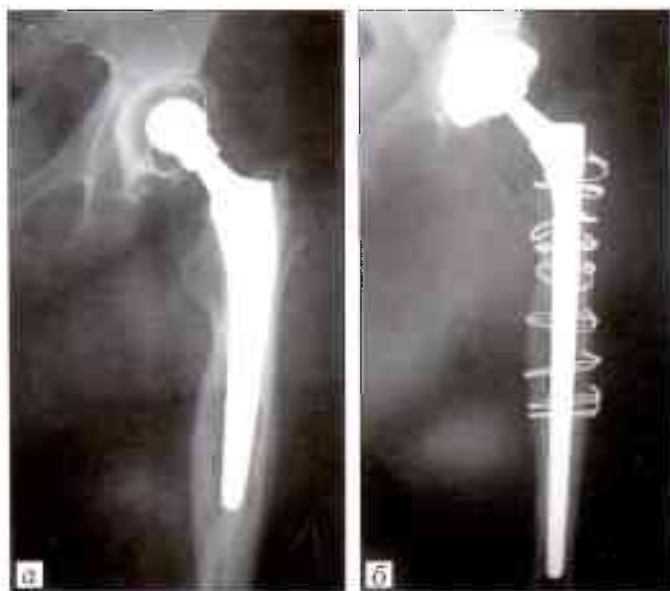


Рис. 1. Рентгенограммы пациентки 74 лет.

а — асептическая нестабильность цементного эндопротеза DePuy, дефект типа 3А, б — после ревизионного эндопротезирования с использованием ножки Wagner SL и дополнительной фиксацией монофиламентными проволоочными серкляжами.

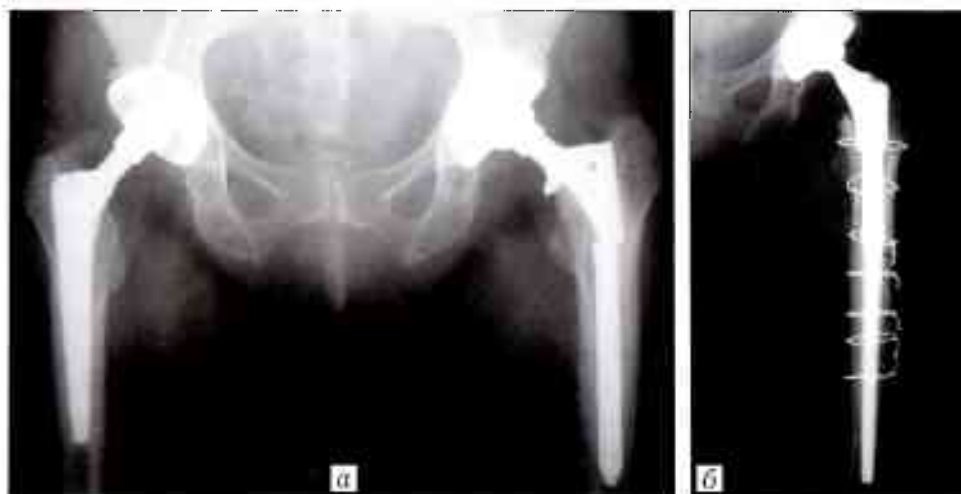


Рис. 2. Рентгенограммы пациента 62 лет.

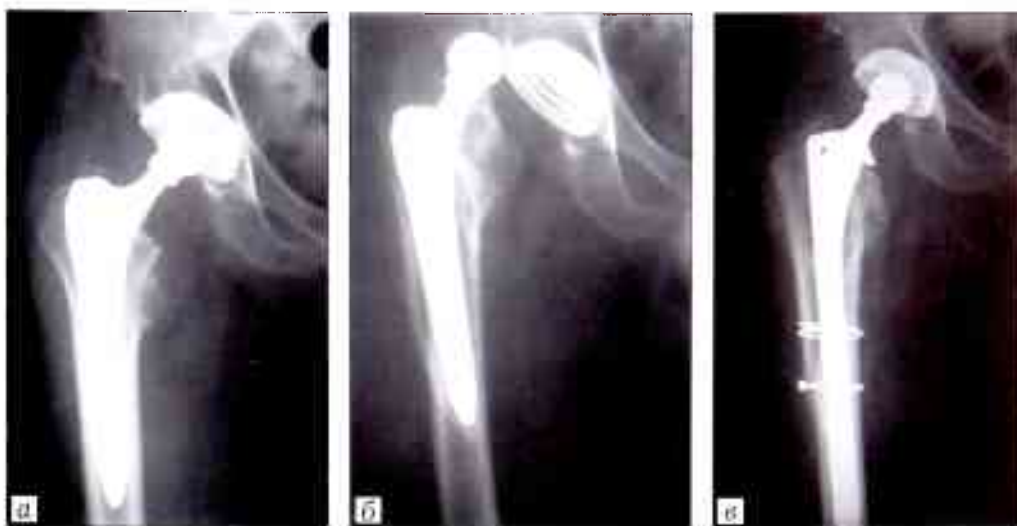а — перелом ножки эндопротеза Имплант-Элит (МАТИ), дефект типа 3В; б — после ревизионного эндопротезирования с использованием ножки Cerafit Revision и дополнительной фиксацией монофиламентными проволоочными серкляжами.

Рис. 3. Рентгенограммы пациента 56 лет.

а — после первичного эндопротезирования;

б — перипротезный перелом типа В2 по Ванкуверской классификации в результате падения на оперированный бок через 3 мес после операции;

в — после ревизионного эндопротезирования с заменой бедренного компонента на ножку Solution с дополнительной фиксацией серкляжами DePuy.



рации и далее 1 раз в год с обязательным рентгенологическим контролем. Рентгенограммы оперированного сустава оценивали по T.A. Gruen [17]. Для оценки отдаленных результатов лечения использовали разработанный и применяемый в отделении метод [18]. В зависимости от клинко-рентгенологической картины результаты лечения оценивали по 4-уровневой шкале. Используемые при этом параметры оценки отдаленных результатов аналогичны таковым, представленным в Шведском регистре эндопротезов тазобедренного сустава (Swedish Hip Arthroplasty Register). Данные собирали во время плановых обследований пациентов, по записям амбулаторных карт, в ходе телефонного опроса, анкетирования по электронной почте и изучения историй болезней пациентов, поступивших на ревизионное эндопротезирование.

РЕЗУЛЬТАТЫ И ОБСУЖДЕНИЕ

За средний срок наблюдений 8 лет (период наблюдений составил от 1 до 12 лет) результаты лечения удалось проследить у 113 больных. Отличные, хорошие и удовлетворительные результаты — восстановление подвижности в суставе и опороспособности конечности — достигнуты в 81,4% случаев (92 пациента). У 21 (18,6%) прооперированного результаты расценены как неудовлетворительные (табл. 2).

К осложнениям после замены бедренного компонента эндопротеза тазобедренного сустава были отнесены: 10 случаев глубокой перипротезной инфекции, что составило 8,8% от общего числа ревизионных вмешательств, причем в 3 случаях рост патогенной флоры выявлен в интраоперационных посевах (во всех случаях использовалась костная пластика аллотрансплантатами: в 8 случаях пластике была подвергнута вертлужная впадина лиофилизированными головками бедер, в 1 случае была выполнена пластика дефекта бедренной кости свежемороженными кортикальными аллотрансплантатами, в 1 — комбинированная пластика); 2 перипротезных перелома; 1 перелом конструкции (на наш взгляд, это усталостный перелом конструк-

Табл. 1. Частота использования ревизионных ножек дистальной фиксации в зависимости от типа дефекта бедренной кости

Тип дефекта по Paprosky	Solution	Wagner SL	Cerafit revision	Итого
3А	9	20	—	29
3В	26	27	3	56
4	7	14	7	28
В с е г о ...	42	61	10	113

ции, вызванный биомеханическими причинами); 7 случаев асептической нестабильности, из них 5 — ранней: диагностирована рентгенологическая картина проседания ножки эндопротеза в сроки наблюдения до 1 года; 2 случая пареза малоберцовой порции седалищного нерва (после проведенного медикаментозного и физиотерапевтического лечения функция нерва восстановилась); 3 случая вывиха эндопротеза, 2 из которых произошли в раннем послеоперационном периоде из-за нарушения ортопедического режима (после закрытого вправления и гипсовой иммобилизации в течение 4 нед вывихи в последующем не повторялись). Все осложнения, кроме 2 случаев пареза малоберцовой порции седалищного нерва и 2 случаев закрытого вправления вывиха бедренного компонента (в группах пациентов, перенесших ревизионное эндопротезирование,

Табл. 2. Распределение осложнений в зависимости от типа дефекта и использованной ножки

Осложнение	Тип дефекта		
	3А	3В	4
Асептическая и ранняя (в 1-й год) нестабильность	1 Solution	2 Solution	2 Wagner SL 1 Solution 1 Cerafit revision
Вывих бедренного компонента	—	—	1 Wagner SL
Перипротезная инфекция	1 Wagner	6 Wagner SL	3 Wagner SL
Перелом эндопротеза	—	1 Solution	—
Перипротезный перелом	—	1 Wagner SL	1 Solution

ние тазобедренных суставов, традиционно высока частота послеоперационных вывихов эндопротеза, что связано с дефицитом капсулы и связок тазобедренного сустава и мышц, его окружающих) потребовали удаления имплантата, а результаты лечения этих пациентов расценены как неудовлетворительные.

Частое проседание ножки Solution в наших наблюдениях обусловлено, скорее всего, некорректным вариантом выбора имплантата в ходе операции, когда установка компонента проводилась в истонченную и нежизнеспособную на большом протяжении бедренную кость, в результате чего не происходило надежной биологической (вторичной) фиксации ножки.

Применительно к проседанию ножки Wagner SL («Zimmer») интересны результаты исследования, проведенного Н. Strom и соавт. [19], которые проанализировали данные радиостереометрических исследований, через 5 лет после операции обнаружили проседание ножки эндопротеза Wagner в среднем на 0,27 мм. Однако все имплантаты были рентгенологически стабильны, имелись признаки врастания кости. Авторы подчеркивают, что проседание менее чем на 5 мм не определяется на стандартных рентгенограммах и это не дает возможность выявить признаки нестабильности ножки даже при миграции до 1,75 мм. Наибольшее ее смещение наблюдали в первые 4 месяца после операции, в дальнейшем миграция уменьшалась. Однако данные радиостереометрических исследований не коррелировали с клиническими проявлениями нестабильности и не являлись показанием к ревизии [20].

Проседание ножки Cerafit Revision развивалось значительно реже, что, по нашему мнению, обусловлено более сложной геометрией строения проксимальной части эндопротеза [21].

Заключение. При повторных операциях в большинстве случаев помимо замены бедренного компонента выполняется ревизия ацетабулярного компонента, часто с использованием сложных конструкций и костной пластики, что увеличивает продолжительность операции, кровопотерю и частоту неудовлетворительных результатов, в том числе связанных с перипротезной инфекцией. По нашему мнению, альтернативы ножкам дистальной фиксации при дефектах бедра типа 3B и 4 в настоящее время нет. При этом в ряде случаев использование костной пластики способствует более прочной фиксации компонента, шунтированию нагрузки и, как следствие, более ранней активизации, но зачастую увеличивает риск развития инфекционных осложнений [1–3, 7, 14, 20, 22, 23].

ЛИТЕРАТУРА

1. Загородний Н.В. Эндопротезирование тазобедренного сустава. Основы и практика: Руководство. М.: ГЭОТАР-Медиа; 2011.
2. Тихилов Р.М., Шаповалов В.М. Руководство по эндопротезированию тазобедренного сустава. СПб: РНИИТО им. Р.Р. Вредена; 2008.

3. Сементковский А.В. Ревизионное эндопротезирование тазобедренного сустава при асептической нестабильности бедренного компонента эндопротеза (обзор литературы). Травматология и ортопедия России. 2011; 1 (59): 153–9.
4. Буачидзе О.Ш. Эндопротезирование тазобедренного сустава. Вестник травматологии и ортопедии им. Н.Н. Приорова. 1994; 4: 14–7.
5. Галушко Е.А., Фоломеева О.М., Эрдес Ш.Ф. Распространенность ревматических заболеваний в популяциях взрослого населения России и США. Научно-практическая ревматология. 2008; 46 (4): 4–13.
6. Канькин А.Ю., Анисимова Л.О., Сивков В.С. и др. Нестабильность эндопротезов тазобедренного сустава как следствие остеолитического действия продуктов износа их компонентов. Травматология и ортопедия России. 2003; 2: 9–12.
7. Eldridge J.D., Smith E.J., Hubble M.J. et al. Massive early subsidence following femoral impaction grafting. J. Arthroplasty. 1997; 12 (5): 535–40.
8. Fevang B.T., Lie S.A., Havelin L.I. et al. Improved results of primary total hip replacement. Acta Orthop. 2010; 81 (6): 649–59.
9. Николаев А.П., Лазарев А.Ф., Рагозин А.О. Оценка результатов эндопротезирования тазобедренного сустава. В кн.: Материалы симпозиума «Эндопротезирование крупных суставов». М.; 2000: 78–9.
10. Волокитина Е.А. Современные положения ревизионной артропластики тазобедренного сустава. В кн.: Сборник тезисов IX съезда травматологов-ортопедов России. Саратов; 2010: 333–4.
11. Демьянов В.М., Машков В.М., Абелева Г.М., Мартынова Н.В. Современное состояние эндопротезирования по данным мировой литературы. Вестник хирургии им. Грекова. 2006; 4: 144–6.
12. Ежов Ю. И., Ежов И.Ю., Шебашев А.В. Ревизионная артропластика тазобедренного сустава после первичного цементного эндопротезирования. В кн.: Сборник тезисов IX съезда травматологов-ортопедов России; Саратов. 2010: 379–80.
13. Dohmae Y., Bechtold J.E., Sherman R.E. et al. Reduction in cement-bone interface shear strength between primary and revision arthroplasty. Clin. Orthop. Relat. Res. 1988; (236): 214–20.
14. Нурджин В.И., Троценко В.В., Попова Т.П., Каграманов С.В. Ревизионное эндопротезирование тазобедренного сустава. Вестник травматологии и ортопедии им. Н.Н. Приорова. 2001; 2: 66–71.
15. Roberson J.R. Proximal femoral bone loss after total hip arthroplasty. Orthop. Clin. North Am. 1992; (23): 291–302.
16. Della Valle C.J., Paprosley W.G. The femur in revision total hip arthroplasty evaluation and classification. Clin. Orthop. Relat. Res. 2004; (420): 55–62.
17. Gruen T.A., McNeice G.M., Amstutz H.C. “Models of failure” of cemented stem-type femoral components. A radiographic analysis of loosening. Clin. Orthop. Relat. Res. 1979; (141): 17–27.
18. Бухтин К.М. Особенности ревизионного эндопротезирования бедренных компонентов эндопротезов тазобедренного сустава: Автореф. дис. ... канд. мед. наук. М.; 2013.
19. Strom H., Mallmin H., Milbrink J. et al. The cone hip stem. Acta Orthop. Scand. 2003; 74 (5): 525–30.
20. Edwards S.A., Pandit H.G., Grover M.L., Clarke H.J. Impaction bone grafting in revision hip surgery. J. Arthroplasty. 2003; 18 (7): 852–9.
21. Загородний Н.В., Нурджин В.И., Бухтин К.М., Каграманов С.В. Результаты применения бедренных компонентов бесцементной фиксации при ревизионном эндопротезировании тазобедренного сустава. Вестник травматологии и ортопедии им. Н.Н. Приорова. 2012; 4: 15–21.

22. Загородний Н.В., Нuzhdin В.И., Бухтин К.М., Каграманов С.В. Результаты применения монолитных и модульных бедренных компонентов при ревизионном эндопротезировании тазобедренного сустава. Вестник травматологии и ортопедии им. Н.Н. Приорова. 2013; 1: 18-26.
23. Закари С.М. Причины несостоятельности эндопротезирования тазобедренного сустава: техника ревизионного эндопротезирования: Автореф. дис. ... канд. мед. наук; СПб; 2008.

REFERENCES

1. Zagorodniy N.V. Total hip arthroplasty. Principles and practice: Manual. Moscow: GEOTAR-Media; 2011 (in Russian).
2. Tikhilov R.M., Shapovalov V.M. Manual of total hip arthroplasty. St. Petersburg: RNIITO im. R.R. Vredena; 2008 (in Russian).
3. Sementkovsky A.V. Revision total hip arthroplasty in patients with aseptic loosening of femoral stem (review). Traumatology and Orthopedics of Russia. 2011; (1): 153-9 (in Russian).
4. Buachidze O.Sh. Hip arthroplasty. Vestnik travmatologii i ortopedii im. N.N. Priorov. 1994; 4: 14-7 (in Russian).
5. Folomeeva O.M., Galushko E.A., Erdes S.F. Prevalence of rheumatic diseases in adult populations of Russian Federation and USA. Rheumatology Science and Practice. 2008; 46 (4): 4-13 (in Russian).
6. Kanykin A.Yu., Anisimova L.O., Sivkov V.S. et al. Hip joint instability as result of its components wear debris osteolytic effect. Traumatology and Orthopedics of Russia. 2003; 2: 9-12 (in Russian).
7. Eldridge J.D., Smith E.J., Hubble M.J. et al. Massive early subsidence following femoral impaction grafting. J. Arthroplasty. 1997; 12 (5): 535-40.
8. Fevang B.T., Lie S.A., Havelin L.I. et al. Improved results of primary total hip replacement. Acta Orthop. 2010; 81 (6): 649-59.
9. Nikolaev A.P., Lazarev A.F., Ragozin A.O. Evaluation of hip arthroplasty results. In: Large joints arthroplasty: Proc. Symp. Moscow; 2000: 78-9 (in Russian).
10. Volokitina E.A. Present regulations of hip arthroplasty. In: Proc. IX Cong. Rus. Trauma. Orthop. Surg. Saratov; 2010: 333-4 (in Russian).

11. Dem'yanov V.M., Mashkov V.M., Abeleva G.M., Martynova N.V. Present state of arthroplasty according to world literature. Vestnik khirurgii im. Grekova. 2006; 4: 144-6 (in Russian).
12. Ezhov Yu.I., Ezhov I.Yu., Shebashev A.V. Revision hip arthroplasty after primary cement intervention. In: Proc. IX Cong. Rus. Trauma. Orthop. Surg. Saratov; 2010: 379-80 (in Russian).
13. Dohmae Y., Bechtold J.E., Sherman R.E. et al. Reduction in cement-bone interface shear strength between primary and revision arthroplasty. Clin. Orthop. Relat. Res. 1988; (236): 214-20.
14. Nuzhdin V.I., Trotsenko V.V., Popova T.P., Kagramanov S.V. Revision hip arthroplasty. Vestnik travmatologii i ortopedii im. N.N. Priorov. 2001; 2: 66-71 (in Russian).
15. Roberson J.R. Proximal femoral bone loss after total hip arthroplasty. Orthop. Clin. North. Am. 1992; (23): 291-302.
16. Della Valle C.J., Paprosky W.G. The femur in revision total hip arthroplasty evaluation and classification. Clin. Orthop. Relat. Res. 2004; (420): 55-62.
17. Gruen T.A., McNeice G.M., Amstutz H.C. "Models of failure" of cemented stem-type femoral components. A radiographic analysis of loosening. Clin. Orthop. Relat. Res. 1979; (141): 17-27.
18. Bukhtin K.M. Peculiarities of hip femoral component revision arthroplasty. Cand. med. sci. Diss. Moscow; 2013 (in Russian).
19. Strom H., Mallmin H., Milbrink J. et al. The cone hip stem. Acta Orthop. Scand. 2003; 74 (5): 525-30.
20. Edwards S.A., Pandit H.G., Grover M.L., Clarke H.J. Impaction bone grafting in revision hip surgery. J. Arthroplasty. 2003; 18 (7): 852-9.
21. Zagorodniy N.V., Nuzhdin V.I., Bukhtin K.M., Kagramanov S.V. results of cementless femoral components use at revision hip arthroplasty. Vestnik travmatologii i ortopedii im. N.N. Priorov. 2012; 4: 15-21 (in Russian).
22. Zagorodniy N.V., Nuzhdin V.I., Bukhtin K.M., Kagramanov S.V. Results of monolithic and modular femoral components use at total hip revision arthroplasty. Vestnik travmatologii i ortopedii im. N.N. Priorov. 2013; 1: 18-26 (in Russian).
23. Zakari S.M. Causes for hip implant failure: Revision technique. Cand. med. sci. Diss. Moscow; 2004 (in Russian).

Сведения об авторах: Загородний Н.В. - доктор мед. наук, профессор зав. отделением эндопротезирования суставов; Иванов А.В. - аспирант отделения эндопротезирования суставов; Чрагян Г.А. - канд. мед. наук, врач травматолог-ортопед отделения эндопротезирования суставов; Каграманов С.В. - доктор мед. наук, врач травматолог-ортопед того же отделения; Николаев И.А. - канд. мед. наук, врач травматолог-ортопед.
Для контактов: Иванов Артем Владимирович. E-mail: dr.temson@inbox.ru.

ВНИМАНИЕ !

Подписаться на «Вестник травматологии и ортопедии им. Н.Н. Приорова» можно в любом почтовом отделении

Наши индексы в Каталоге «ГАЗЕТЫ И ЖУРНАЛЫ» АО «Роспечать»:

для индивидуальных подписчиков	73064
для предприятий и организаций	72153

В розничную продажу «Вестник травматологии и ортопедии им. Н.Н. Приорова» не поступает

