

В ПОМОЩЬ ПРАКТИЧЕСКОМУ ВРАЧУ

© Коллектив авторов, 2017

ВОЗМОЖНОСТИ 3D-ВИЗУАЛИЗАЦИИ ДЕФЕКТОВ ВЕРТЛУЖНОЙ ВПАДИНЫ НА ЭТАПЕ ПРЕДОПЕРАЦИОННОГО ПЛАНИРОВАНИЯ ПЕРВИЧНОГО И РЕВИЗИОННОГО ЭНДОПРОТЕЗИРОВАНИЯ ТАЗОБЕДРЕННОГО СУСТАВА

М.А. Садовой, В.В. Павлов, В.А. Базлов, Т.З. Мамуладзе,
М.В. Ефименко, А.М. Аронов, А.А. Панченко



ФГБУ «Новосибирский научно-исследовательский институт травматологии и ортопедии им. Я.Л. Цивьяна»
Минздрава России, АО «Инновационный медико-технологический центр (Медицинский технопарк)»,
ООО «3D медицинские системы», Новосибирск, РФ

Предложен метод предоперационного планирования эндопротезирования при сложных случаях первичных (посттравматических) и ревизионных вмешательствах на тазобедренном суставе, названный авторами как «Метод послойной визуализации области дефекта». Метод реализуется через три последовательных этапа, конечной целью которых является получение данных об истинных форме и размерах дефекта и плотности окружающей костной ткани. С помощью данной методики до операции было обследовано 9 пациентов (средний возраст 60 ± 2 года) с дефектами костей таза. По результатам оценки состояния костной ткани в области дефекта были скорректированы модель и размеры индивидуального аугмента в пределах опороспособной кости, определены точки крепления аугментов, ацетабулярного компонента эндопротеза.

Ключевые слова: предоперационное планирование, эндопротезирование, вертлужная впадина, мультиспиральная компьютерная томография, индивидуальные имплантаты, дефекты костей.

Potentialities of 3D-Visualization in Preoperative Planning of Primary and Revision Total Hip Arthroplasty
M.A. Sadovoy, V.V. Pavlov, V.A. Bazlov, T.Z. Mamuladze, M.V. Efimenko, A.M. Aronov, A.A. Panchenko
Novosibirsk Scientific Research Institute of Traumatology and Orthopedics named after Ya. L. Tsviyann,
Innovative Medico-Technological Center (Medical Technopark), ООО "3D Medical Systems",
Novosibirsk, Russia

A variant of preoperative planning for revision interventions on a hip joint named "Method of layer by layer 3D visualization of the defect zone" is suggested. The method is realized via three consecutive steps with the ultimate aim to obtain data on the real acetabular defect geometry and bone tissue density. Using that method 9 patients (mean age 60 ± 2 years) with pelvic bones defects were examined preoperatively. Based on the evaluation results of bone tissue condition in the defect zone the model and size of individual augment within the limits of weight bearing bone were corrected, the points of augment and acetabular component fixation were determined.

Key words: preoperative planning, arthroplasty, acetabula, multispiral computed tomography, individual implants, bone defects.

Введение. Ежегодно в мире выполняется до 1,5 млн операций тотального эндопротезирования тазобедренного сустава [1, 2]. При прогрессивном росте числа подобных вмешательств неизбежно растет и частота ревизионных эндопротезирований. По данным литературы [3–5], 0,3–1% случаев первичного эндопротезирования требует повторных оперативных вмешательств с целью замещения образовавшихся по разным причинам дефектов костей таза. В подобных ситуациях необходима дополнительная диагностика, направленная на уточ-

нение геометрии дефекта и коррекцию оперативной тактики в дооперационном периоде [6].

Результаты многочисленных исследований [7, 8] показывают, что мультиспиральная компьютерная томография (МСКТ) позволяет с высокой точностью выявить достаточно большое число анатомических и структурных особенностей вертлужной впадины, которые могут иметь значение при планировании оперативного вмешательства.

Однако при планировании ревизионного эндопротезирования тазобедренного сустава, когда

Для цитирования: Садовой М.А., Павлов В.В., Базлов В.А., Мамуладзе Т.З., Ефименко М.В., Аронов А.М., Панченко А.А. Возможности 3D-визуализации дефектов вертлужной впадины на этапе предоперационного планирования первичного и ревизионного эндопротезирования тазобедренного сустава. Вестник травматологии и ортопедии им. Н.Н. Приорова. 2017; 3: 37–42.

Cite as: Sadovoy M.A., Pavlov V.V., Bazlov V.A., Mamuladze T.Z., Efimenko M.V., Aronov A.M., Panchenko A.A. Potentialities of 3D-visualization in preoperative planning of primary and revision total hip arthroplasty. Vestnik travmatologii i ortopedii im. N.N. Priorova. 2017; 3: 37–42.

необходимо исследовать состояние костной ткани в присутствии ранее установленных металлических компонентов эндопротеза, ее возможности ограничены ввиду появления артефактов на изображении [8, 9], которые требуют удаления в ручном режиме с помощью специального программного обеспечения для визуализации костной ткани и установления истинных размеров дефекта.

В случае первичного эндопротезирования, когда речь идет о посттравматическом дефекте костной ткани, 3D-визуализация дефекта осуществляется значительно проще в связи с отсутствием артефактов. В связи с этим основной задачей в подобных ситуациях является послойная оценка плотности костной ткани по шкале Хаунсфилда и коррекция размеров объема истинного костного дефекта на основе полученных данных.

В данной работе предложен метод предоперационного планирования, названный нами как «Метод послойной визуализации области дефекта». Рентгеновский метод МСКТ использован в качестве наиболее информативного метода диагностики. Имеющийся набор современных программных средств объемного моделирования и анализа обеспечивает требуемую детализацию структурных изменений вертлужной впадины перед оперативным вмешательством.

Метод послойной визуализации реализуется через три последовательных этапа, конечной целью которых является получение данных об истинной геометрии дефекта и плотности костной ткани. Полученная информация обеспечивает условия для более полного предоперационного планирования.

МАТЕРИАЛЫ И МЕТОДЫ

Специализированное программное обеспечение включает конвертер файлов DICOM формата DICOM Viewer; 3D/CAD проектировщик; специальное ПО InVesalius 3.0, позволяющее оценить плотность костной ткани по шкале Хаунсфилда; программу K-Pacs для просмотра рентгеновских изображений.

Обработка проводится на ЭВМ со следующими параметрами: intel Core i7-3470 3,2 GHz. ОЗУ 4,0 ГБ, видюкарта: AMD Radeon R9-390X.

Первый этап — проведение МСКТ области предполагаемого оперативного вмешательства, преобразование изображений в формате DICOM (формат, в котором получаем стандартное МСКТ) с помощью конвертера DICOM Viewer в любой сеточный формат, позволяющий работать с объемными моделями, например формат STL [10, 11] (рис. 1).

Второй этап — обработка полученного изображения в формате STL в CAD-проектировщике. В ходе этого этапа производится точечное удаление всех артефактов [9], определение и удаление металлоконструкций, визуализация области дефекта (рис. 2). Данный процесс, в зависимости от количества артефактов, обусловленных наличием металла, и опыта оператора может занимать достаточно продолжительное время, по нашим наблюдениям — в среднем около 16 ч [12].

Третий этап — обработка полученного изображения таза в формате STL без металлоконструкций в программе InVesalius 3.0 для определения плотности костной ткани по шкале Хаунсфилда с использованием стандартных инструментов программного обеспечения [13]. Для этого вводятся параметры, соответствующие центру костного окна костей таза (от 400 до 600 HU) [7].

На полученном изображении выделяется дефект костной ткани, оцениваются его геометрия, в пределах каких анатомических областей данный дефект расположен. Для оценки плотности костной ткани в программе последовательно изменяются параметры плотности кости по шкале Хаунсфилда. Используются следующие режимы визуализации: первый режим (от 223 до 2132 HU), второй режим — от 478 до 2132 HU и третий режим — от 647 до 2132 HU. В результате получается ряд изображений, по которым визуализируется наиболее плотная костная ткань. Очевидно, что увеличение анализируемых границ плотности напрямую связано с расширением границ дефекта.

Полученные данные дают возможность прогнозировать стабильность компонентов эндопротеза и

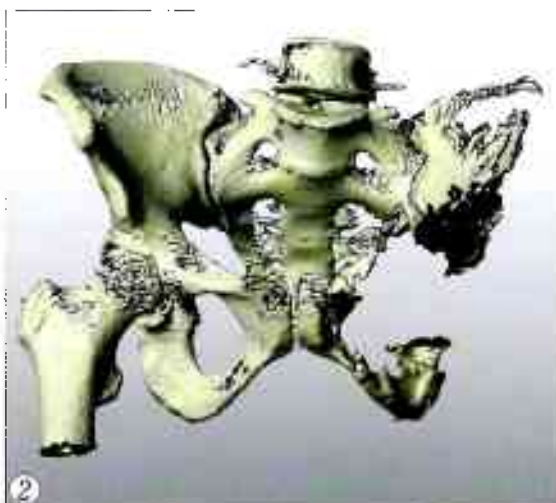
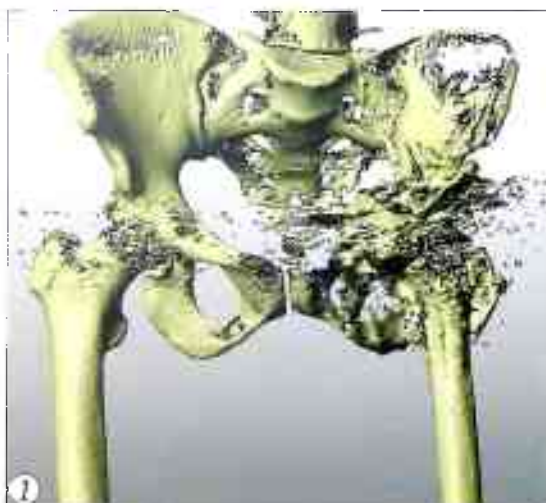

Рис. 1. Объемное изображение костей таза и тазобедренных суставов в формате STL, полученное в результате реконструкции МСКТ.

Замещенный эндопротезом левый тазобедренный сустав, обилие артефактов.

Рис. 2. Верификация дефекта на объемном изображении.

Размеры дефекта костей таза, полученные при 3D-визуализации в первом режиме и интраоперационно после обработки костной ткани

Пациент, возраст	Размеры дефекта, ширина/длина/глубина, см; объем, см ³		Разница показателей, %
	определенные в ходе 3D-визуализации	полученные интраоперационно	
Пациент А., 59 лет	6/3/2; 36	6,1/3,2/2,15; 41,98	+16,6
Пациент Ш., 61 год	4,3/4,2/2,1; 37,92	4,3/4,4/2,2; 41,62	+9,7
Пациент С., 60 лет	5,1/3,2/1,8; 29,376	5,3/3,2/2,0; 33,92	+15,4
Пациент Н., 58 лет	4,3/4,5/2,3; 44,505	4,4/4,5/2,4; 47,52	+6,85
Пациент К., 64 года	3,4/5,0/1,6; 27,2	3,5/5,05/1,7; 30,05	+10,4
Пациентка П., 59 лет	2,7/4,7/1,9; 24,111	2,7/4,8/2,05; 26,56	+11,0
Пациентка С., 59 лет	3,0/5,1/2,4; 36,72	3,1/5,05/2,45; 38,35	+4,4
Пациентка Л., 65 лет	3,2/4,3/1,8; 24,21	3,3/4,35/1,9; 27,27	+12,6
Пациентка Е., 63 года	3,5/4,3/1,8; 27,09	3,5/4,4/1,95; 30,03	+10,8

корректировать тактику замещения дефекта костей таза, опираясь на данные о плотности костной ткани и истинной геометрии дефекта путем построения объемных моделей при различных начальных условиях.

Далее решается задача предоперационного обоснования расположения винтов таким образом, чтобы основная часть, обеспечивающая адекватную фиксацию, проходила в зоне опороспособной костной ткани.

Описанная выше методика в период с 06.2016 по 02.2017 применена нами у 9 пациентов (4 мужчин, 5 женщин; средний возраст 60 ± 2 года) как этап предоперационного планирования реконструктивных оперативных вмешательств на костях таза.

Основной критерий включения: наличие показаний к выполнению первичного и ревизионного эндопротезирования тазобедренного сустава при костных дефектах вертлужной впадины, требующих замещения аугментами (5 пациентов с дефектами типа II A, 3 — II B, 1 — III B по Paprosky). Критерий исключения: наличие соматической патологии, являющейся прямым противопоказанием к оперативному вмешательству.

Всем пациентам выполняли рентгенографию таза в переднезадней проекции, МСКТ (толщина слоя 0,5 мм, лучевая нагрузка $2,0 \pm 0,9$ мЗв, 32-срезовый аппарат PHILIPS).

Проскитирование и изготовление индивидуального аугмента выполнено компанией ООО «3D медицинские системы» с использованием специализированного сервиса: «АИС создания персонализированного имплантата для реконструктивных восстановительных операций и 3D-печати» методом послойной визуализации.

В ходе работы мы попытались оценить погрешность результатов определения размеров дефекта вертлужной впадины, полученных при 3D-визуализации в первом режиме (от 223 до

2132 НУ), в сравнении с размерами, определенными интраоперационно (см. таблицу). Мы допустили, что если интраоперационные замеры, проведенные после обработки костной ткани, будут превышать размеры дефекта, определенного при 3D-визуализации в первом режиме, то измерения, выполненные во втором режиме 3D-визуализации, будут с большей долей вероятности совпадать с размерами реального дефекта впадины, что позволит изготовить аугмент необходимого размера для максимального заполнения дефекта в пределах опорной костной ткани.

Проведенные интраоперационные замеры во всех 9 случаях не совпали с размерами, определенными виртуально в первом режиме, разница достигала 16,6%. В целом средний объем дефекта, полученный при 3D-визуализации, составил $31,9 \text{ см}^3$, а средний объем, определенный в ходе операции, — $35,3 \text{ см}^3$ (10,7%). Из-за малого размера группы наблюдения полноценный статистический анализ не проводился.

Демонстрацию применения метода предлагаем рассмотреть на конкретном клиническом примере.

Пациент Е., 54 года, поступил в плановом порядке. Диагноз при поступлении: асептический некроз головки правой бедренной кости в стадии исхода. Нарушение функции сустава 3. Исход накостного металлоостеосинтеза (2015 г.). Относительное укорочение правой нижней конечности 8 см. Синдром выраженной коксалгии слева. Посттравматический неврит малоберцового нерва.

Перед операцией выполнены рентгенография в переднезадней проекции (рис. 3), МСКТ. Выявлено справа: кон-

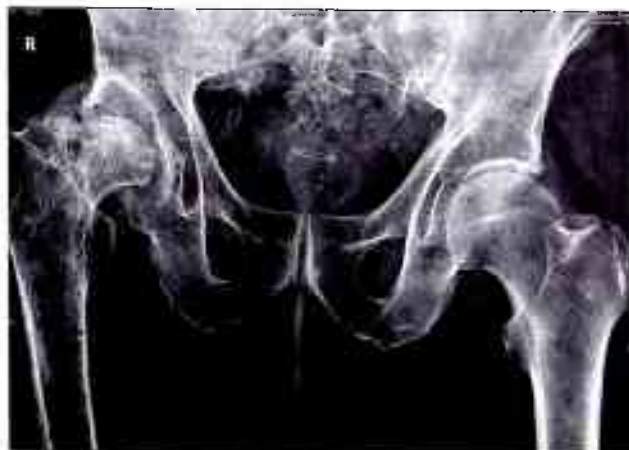

Рис. 3. Пациент Е. Рентгенограмма в переднезадней проекции. Правосторонний посттравматический коксартроз 3-й степени с кистовидной перестройкой и асептическим некрозом головки бедренной кости, варусная деформация правой нижней конечности. Укорочение правой нижней конечности. Перекос таза влево. Распространенный остеохондроз поясничного отдела позвоночника. Спондилоартроз 2-й степени всех сегментов.

солидированный в порочном положении перелом шейки бедра с наличием костных дефектов (краевых и от металлоконструкции), головка бедренной кости уплощена, деформирована, располагается в вертлужной впадине; вертлужная впадина увеличена, диаметр 70 мм, глубина 30 мм (слева 58 мм и 22 мм), контуры неровные, склерозированы. Краевые костные разрастания по всей окружности правого тазобедренного сустава.

По данным МСКТ получена объемная модель, верифицирован дефект (рис. 4).

На основании анализа состояния костной ткани в пределах от 223 до 2132 HU (рис. 5) принято решение о замещении данного дефекта индивидуальным 3D-аугментом.

Мы видим, что с изменением режима оценки плотности костной ткани увеличивается объем дефекта. Это говорит о том, что опороспособной костной ткани на самом деле меньше, чем это определяется на рентгенограмме или визуально во время оперативного вмешательства [5, 14].

Решая задачу определения оптимального аугмента, важно достичь баланса — максимально сохранить опороспособную кость и постараться насколько возможно «опе-

реть» индивидуальный аугмент в пределах достаточно плотной костной ткани. Индивидуальный аугмент моделировался по данным, полученным при визуализации во втором режиме (от 478 до 2132 HU), что увеличило его объем на 5,2 см³ (рис. 6). Третий режим (от 647 до 2132 HU) использовался нами с целью определения участков костной ткани, наиболее подходящих для проведения винтов во время фиксации аугмента.

Таким образом, после обработки поверхности дефекта фрезой удастся имплантировать индивидуальный аугмент в пределах плотной костной ткани, что придаст дополнительную стабильность конструкции.

В ходе виртуального предоперационного планирования был определен диаметр тазового компонента эндопротеза (62 мм), размер фрезы для обработки внутренней поверхности дефекта (38 мм), определены длина и направление хода крепежных винтов, угол имплантации индивидуально-го 3D-аугмента (рис. 7).

Проведено эндопротезирование правого тазобедренного сустава эндопротезом Zimmer ML Taper, чашка Continium, индивидуально изготовленный аугмент уста-

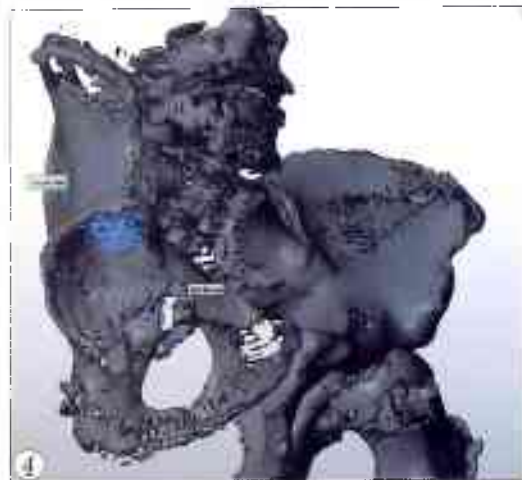


Рис. 4. Объемное изображение костей таза, выполненное по результатам МСКТ. Объяснения в тексте.

Рис. 5. Визуализация опороспособной костной ткани при использовании различных режимов оценки плотности.

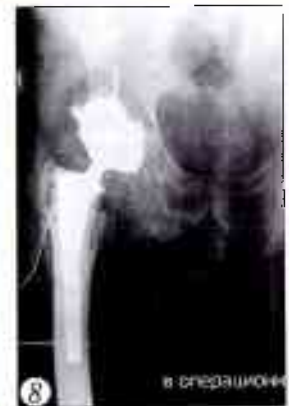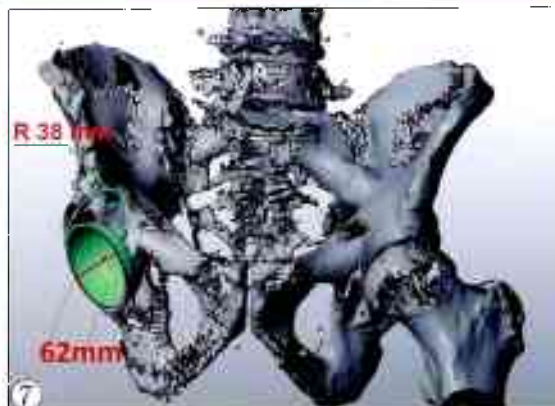
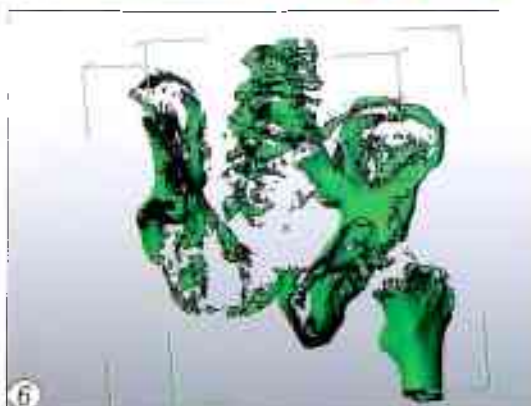
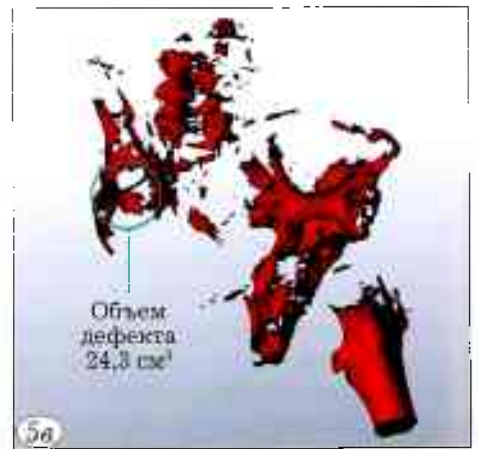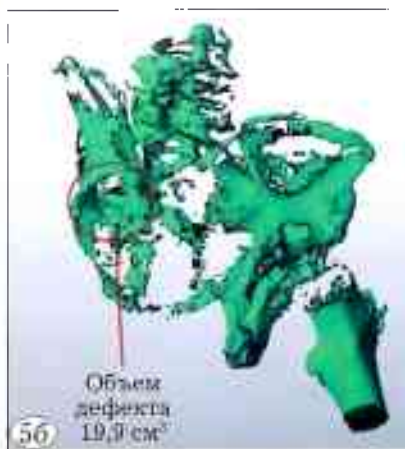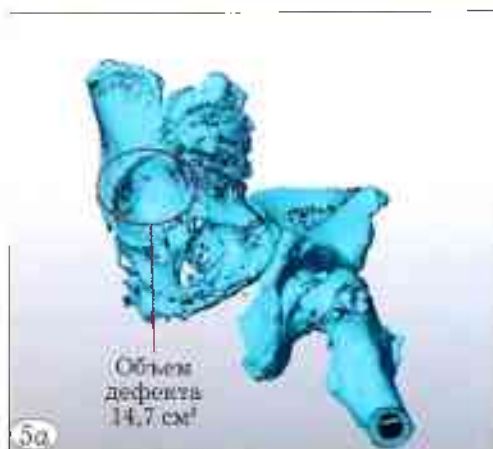а — первый режим (от 223 до 2132 HU),
б — второй режим (от 478 до 2132 HU),
в — третий режим (от 647 до 2132 HU).

Рис. 6. Моделирование 3D-аугмента при режиме плотности костной ткани в пределах от 478 до 2132 HU.

Рис. 7. Определение размеров вертлужного компонента эндопротеза тазобедренного сустава и внутреннего радиуса дефекта.

Рис. 8. Интраоперационная рентгенограмма в прямой проекции.

Вертлужный компонент полностью погружен в вертлужную впадину. фиксация к аугменту одним шурупом; ацетабулярный индекс 32°.



навливали с использованием стандартного хирургического инструментария (рис. 8). Оперативное вмешательство прошло без технических сложностей, ранний послеоперационный период без особенностей. Проводились перевязки, ЛФК, магнитотерапия, антикоагулянтная терапия. Заживление первичным натяжением. Пациент обучен ходьбе при помощи костылей. В удовлетворительном состоянии пациент выписан на 9-е сутки для амбулаторного наблюдения по месту жительства.

В целом знание о состоянии костной ткани в области дефекта позволило определить точки крепления аугментов, ацетабулярного компонента эндопротеза, а также скорректировать модель и размеры индивидуального аугмента в пределах опороспособной кости.

При подготовке пациента к плановому ревизионному эндопротезированию тазобедренного сустава крайне важно верифицировать геометрию дефекта, а также оценить состояние окружающей его костной ткани, определить объем и тактику оперативных действий. Данные о плотности костной ткани позволяет получить денситометрия — оптимальный инструмент скрининга остеопороза. Однако ее использование становится невозможным в условиях наличия металлоконструкции в интересующей области ввиду появления «наводок», что серьезно затрудняет сравнительную оценку костной ткани [8]. Опытному хирургу не всегда достаточно стандартных методов обследования, однако при использовании объемной визуализации возникают технические проблемы, решить которые возможно только совместно с техническим специалистом. Последний должен обладать специфическими медицинскими знаниями и иметь представление об особенностях ревизионного протезирования, чтобы правильно визуализировать дефект и максимально точно определить его объем. Предложенный нами метод визуализации дефекта кости, на наш взгляд, призван стать своеобразным «мостиком» между хирургом и инженером, обеспечивающим их эффективное взаимодействие с целью достижения наилучшего результата операции.

Заключение. Метод послойной визуализации дефекта костей таза с оценкой плотности костной ткани по шкале Хаунсфилда позволяет хирургу оптимизировать тактику оперативного вмешательства на тазобедренном суставе, как первичного, так и ревизионного. В случае определения необходимости имплантации индивидуального 3D-аугмента данный метод дает возможность скорректировать его геометрию с учетом плотности костной ткани, обеспечив тем самым дополнительную стабильность конструкции. Кроме того, решается задача предоперационного обоснования расположения винтов в зоне опороспособной кости.

ЛИТЕРАТУРА | REFERENCES

1. Прохоренко В.М., Азизов М.Ж., Шакиров Х.Х. Ревизионное эндопротезирование тазобедренного сустава: исследование «случай-контроль». Современные проблемы науки и образования. 2016; 6. <http://www.science-education.ru/ru/article/view?id=25677> [Prokhorenko V.M., Azizov M.Zh., Shakirov Kh.Kh. Revision hip replacement: case-control study. 2016; 6. Available at: <http://www.science-education.ru/ru/article/view?id=25677> (in Russian)].
2. Кудяба Т.А., Корнилов И.И., Тихилов Р.М. и др. Костная аллопластика при ревизионном эндопротезировании коленного сустава. Травматология и ортопедия России. 2009; 3: 148-50 [Kulyaba T.A., Kornilov N.N., Tikhilov R.M., et al. Bone alloplasty in revision knee arthroplasty. Traumatology and orthopedics of Russia. 2009; 3: 148-50 (in Russian)].
3. Павлов В.В., Садовой М.А., Прохоренко В.М. Современные аспекты диагностики и хирургического лечения пациентов с перипротезной инфекцией тазобедренного сустава (обзор литературы). Травматология и ортопедия России. 2015; 1: 116-28 [Pavlov V.V., Sadovoy M.A., Prokhorenko V.M. Modern aspects of diagnostic and surgical treatment of patients with hip periprosthetic infection (review). Traumatology and orthopedics of Russia. 2015; 1: 116-28 (in Russian)]. doi: 10.21823/2311-2905-2015-0-1-116-128.
4. Тихилов Р.М., Шубняков И.И., Коваленко А.И. и др. Современные тенденции в ортопедии: ревизии вертлужного и бедренного компонентов. Травматология и ортопедия России. 2012; 4: 5-16 [Tikhilov R.M., Shubnyakov I.I., Kovalenko A.I., et al. Modern trends in orthopedics: revision of the acetabular and femoral components. Traumatology and orthopedics of Russia. 2012; 4: 5-16 (in Russian)].
5. Баитов В.С., Мамуладзе Т.З., Базлов В.А. Возможности использования объемного моделирования и 3D печати с целью создания индивидуальных артродезирующих конструкций в ревизионном эндопротезировании коленного сустава. Международный журнал прикладных и фундаментальных исследований. 2016; 12 (7): 1189-93 [Baitov V.S., Mamuladze T.Z., Bazlov V.A. The possibility of using three-dimensional modeling and 3d printing to create individual arthrodesis designs in revision arthroplasty of the knee joint. Mezhdunarodnyi zhurnal prikladnykh i fundamental'nykh issledovaniy. 2016; 12 (7): 1189-93 (in Russian)].
6. Bazlov V.A., Mamuladze T.Z., Pavlov V.V. et al. Modern materials in fabrication of scaffolds for bone defect replacement. In: AIP Conf. Proc. 2016; 1760: 020004. doi: 10.1063/1.4960223.
7. Хоружих С.А., Михайлов А.Н. Основы КТ-визуализации. Часть 1. Просмотр и количественная оценка изображений. Радиология – практика. 2011; 3: 62-75 [Khoruzhik S.A., Mikhailov A.N. Fundamentals of CT visualization. Part 1. Images viewing and quantification. Radiologiya-praktika. 2011; 3: 62-75 (in Russian)].
8. Егорова Е.А. Возможности рентгеновских методов в оценке изменений тазобедренного сустава до и после эндопротезирования. Радиология – практика. 2012; 2: 4-17 [Egorova E.A. Possible X-ray methods to assess the changes of hip joints before and after endoprosthesis replacement. Radiologiya-praktika. 2012; 2: 4-17 (in Russian)].
9. Caton J., Prudhon J.L. Over 25 years survival after Charnley's total hip arthroplasty. Int. Orthop. 2011; 35 (2): 185. doi: 10.1007/s00264-010-1197-z.
10. Bayley N., Khan H., Grosso P. et al. What are the predictors and prevalence of pseudotumor and elevated metal ions after large-diameter metal-on-metal THA? Clin. Orthop. Relat. Res. 2015; 473: 477-84. doi: 10.1007/s11999-014-3824-2.
11. 3d технологии, томография и моделирование в медицине [Электронный ресурс]. Режим доступа: http://medicalinsider.ru/meditsinskaya_tekhnika/3d-tekhnologii-tomografiya-i-modelirovaniya-v-medicine/ [3d technologies, tomography and modeling in medicine. Available at: http://medicalinsider.ru/meditsinskaya_tekhnika/3d-tekhnologii-tomografiya-i-modelirovaniya-v-medicine/ (in Russian)].

12. Smart solutions: 3D-технологии в медицине [Электронный ресурс]. Режим доступа: <http://smart-solut.ru/menu/medicine/3dtech/> [Smart Solutions: 3D technologies in medicine. Available at: <http://smart-solut.ru/menu/medicine/3dtech/>. (in Russian)].
13. Качан Т.В., Дубинская О.А., Яшкин В.И. О перспективах применения 3D-технологий в учебном процессе [Электронный ресурс]. Режим доступа: http://elib.bsu.by/bitstream/123456789/12610/1/o_перспективах.pdf [Kachan T.V., Dubinskaya O.A., Yashkin V.I. On perspective of 3D technologies use in educational process. Available at: http://elib.bsu.by/bitstream/123456789/12610/1/o_перспективах.pdf. (in Russian)].
14. Мамуладзе Т.З., Базлов В.А., Павлов В.В., Садовой М.А. Использование современных синтетических материалов при замещении костных дефектов методом индивидуальной контурной пластики. Международный журнал прикладных и фундаментальных исследований. 2016; 11 (3): 451-5 [Mamuladze T.Z., Bazlov V.A., Pavlov V.V., Sadovoy M.A. Use of modern synthetic materials at replacement of bone defects with method of individual planimetric plasticity. Mezhdunarodnyi zhurnal prikladnykh i fundamental'nykh issledovaniy. 2016; 11 (3): 451-5 (in Russian)].

Сведения об авторах: Садовой М.А. — доктор мед. наук, профессор, директор ННИИТО им Я.Л. Цивьяна; Павлов В.В. — доктор мед. наук, рук. отделения эндопротезирования тазобедренного сустава и осложнений ННИИТО им Я.Л. Цивьяна; Базлов В.А., Мамуладзе Т.З., Ефименко М.В. — врачи травматологи-ортопеды того же отделения; Ароков А.М. — доктор экон. наук, зам. генерального директора по инновационному развитию АО «Инновационный медико-технологический центр (Медицинский Технопарк)», эксперт по подтверждению соответствия медицинских изделий; Панченко А.А. — генеральный директор ООО «3D медицинские системы».

Для контактов: Павлов Виталий Викторович. E-mail: pavlovdoc@mail.ru.

Contact: Pavlov Vitaliy V. — Dr. med. sci., head of the department for total hip arthroplasty and complications, Novosibirsk Scientific Research Institute of Traumatology and Orthopedics named after Ya. L. Tsiyvan.

ВНИМАНИЮ АВТОРОВ!

ПОРЯДОК ПОДАЧИ РУКОПИСЕЙ

Статья должна сопровождаться официальным направлением от учреждения, в котором выполнена работа, иметь визу научного руководителя, печать. В направлении должно быть указано, что представленный материал не был ранее опубликован или направлен в другие периодические издания с целью публикации, а также то, что в статье не содержится информации ограниченного доступа и она может быть опубликована в открытой печати. Кроме того, необходимо предоставить копии авторского свидетельства, удостоверения на рационализаторское предложение, если эти документы упомянуты в тексте статьи.

Статья может быть подана тремя способами:

- по электронной почте на адрес vto-priorov@mail.ru. При этом к электронному письму должны быть прикреплены сканы сопроводительных документов;
- прислать по адресу: 127299, Москва, ул. Приорова, д. 10, редакция журнала «Вестник травматологии и ортопедии им. Н.Н. Приорова».
- путем загрузки через сайт журнала. Для этого необходимо зарегистрироваться на сайте, или, при наличии аккаунта на сайте, авторизоваться, используя логин и пароль для входа, затем перейти в раздел «Подать статью» в личном кабинете (доступен для зарегистрированных и авторизованных пользователей).

Рукопись в электронном виде должна быть набрана шрифтом Times New Roman, 14 размера, межстрочный интервал полуторный, слова без переносов. Размеры полей: верхнее, нижнее и правое — 20 мм, левое — 30 мм. Выравнивание текста по ширине. Пумерация страниц начинается с титульной.

Титульный лист (информация представляется на русском и английском языке)

- название статьи
- фамилии и инициалы авторов
- полное название учреждения, в котором работают авторы, с указанием города. Если авторы статьи работают в разных учреждениях, то учреждения необходимо представить в соответствии с порядком расположения фамилий авторов.

Отдельным файлом необходимо представить полную информацию об авторах статьи: должность, звание, место работы и контактные данные автора, ответственного за связь с редакцией (номер телефона, e-mail).