

ЛЕЧЕНИЕ ДОБРОКАЧЕСТВЕННЫХ ОПУХОЛЕЙ И ОПУХОЛЕПОДОБНЫХ ЗАБОЛЕВАНИЙ КОСТЕЙ И СУСТАВОВ КОСТЕЙ С ПРИМЕНЕНИЕМ АЛЛОПЛАСТИКИ И КОЛЛАГЕНСОДЕРЖАЩЕГО МАТЕРИАЛА (КЛИНИКО-ЭКСПЕРИМЕНТАЛЬНОЕ ИССЛЕДОВАНИЕ)

В.И. Зоря, А.А. Красильников, И.Г. Чемянов, А.Г. Матвеев

ГБОУ ВПО «Московский государственный медико-стоматологический университет им. А.И. Евдокимова»
Минздрава России, Москва РФ

Цель: улучшение результатов хирургического лечения больных с доброкачественными опухолями и опухолеподобными заболеваниями костей и суставов.

Материалы и методы. Для оценки эффективности пластического коллагенсодержащего материала коллоста при пластике костных дефектов у 58 кроликов породы Шиншилла массой от 3 до 4 кг был смоделирован костный дефект, который у животных опытной группы заполняли коллостом. Гистологическое исследование образцов проводили через 14, 30, 60 и 90 сут после операции. Кроме того, за период с 2007 по 2015 г. было прооперировано 98 пациентов в возрасте от 14 до 75 лет с доброкачественными опухолями и опухолеподобными поражениями костей и суставов. Во всех наблюдениях пластику пострезекционного дефекта (объем от 1 до 50 см³) проводили предложенным способом сочетанной пластики, который включает использование аллотрансплантата, консервированного замораживанием, и коллоста. В ходе последующего наблюдения выявляли возможный рецидив патологического процесса, оценивали динамику восстановления структуры кости, функцию конечности, анатомическую форму кости.

Результаты. Данные патоморфологического исследования образцов, полученных в ходе экспериментальной части работы, свидетельствовали о том, что имплантирование коллоста ускоряет регенеративные процессы и созревание костного регенерата на месте дефекта.

Через 1 год после операции было обследовано 74 (75%) пациента, через 3 — 57 (6,8%) и через 5 лет — 56 (57,1%). Через 1 год после операции хорошие результаты отмечены в 8 (11,2%) наблюдениях, удовлетворительные — в 62 (84,1%), неудовлетворительные — в 3 (4,7%), через 3 года — в 28 (49,1%), 28 (49,1%) и 1 (1,7%) наблюдениях соответственно. Через 5 лет у 48 (85,4%) прооперированных констатировали хорошие результаты, у 8 (14,6%) — неудовлетворительные.

Заключение. Полученные данные позволяют рекомендовать предложенный способ пластики с использованием аллотрансплантата и коллоста для замещения обширных пострезекционных дефектов у пациентов с доброкачественными опухолями и опухолеподобными заболеваниями костей и суставов.

Ключевые слова: доброкачественные опухоли костей, коллагенсодержащий материал, коллост, аллотрансплантат, пластика, пострезекционный дефект.

Treatment of Benign Bone and Joint Tumors and Tumor-Like Diseases Using Alloplasty and Collagen Containing Material (Clinical and Experimental Study)

V.I. Zorya, A.A. Krasil'nikov, I.G. Chemyanov, A.G. Matveev

Moscow State University of Medicine and Dentistry named after A.I. Evdokimov, Moscow, Russia

Purpose. Improvement of surgical treatment results in patients with benign bone and joint tumors and tumor-like diseases.

Materials and methods. Evaluation of the efficacy of plastic collagen containing material for bone defect plasty was performed in 58 Chinchilla rabbits (3–4 kg). In animals from study group the bone defect was filled with collost. Histological examination of the samples was performed in 14, 30, 60 and 90 days after operation. During the period from 2007 to 2015 ninety eight patients, aged 14–75 years, with benign bone and joint tumors and tumor-like diseases were operated on. In all cases postresection defect (1–50 cm³) plasty was performed by the proposed combined method that included the use of frozen allograft and collost. During subsequent follow up the potentiality of pathologic process relapse was determined as well as the dynamics of bone structure restoration, extremity function and bone anatomic shape were assessed.

Results. Pathomorphologic picture of experimental samples showed that collost accelerated the bone regenerate maturity in the place of a defect. In 1 year after surgery 74 patients (75%) showed good

results — in 8 (11.2%), satisfactory — in 62 (84.1%), poor — in 3 (4.7%) cases and in 3 years after operation (57 patients) — 28 (49.1%), 28 (49.1%) and 1 (1.7%) case respectively. Examination of 56 patients (57.1%) in 5 years after intervention revealed good results in 48 (85.4%) and poor — in 8 (14.6%) cases.

Conclusion. Study results allow recommending the proposed method of plasty using the allograft and collost for the substitution of vast postresection defects in patients with benign bone and joint tumors and tumor-like diseases.

Key words: benign bone and joint tumors, collost, allograft, plasty, collagen containing material, postresection defect.

Введение. Лечение больных с доброкачественными опухолями костей и суставов является не только онкологической, но и ортопедической проблемой, так как удаление опухолевых очагов в пределах здоровых тканей предусматривает последующее восстановление целостности и непрерывности костного сегмента и функции оперированной конечности и должно осуществляться в соответствии с современными принципами ортопедии [1–3].

Оперативные вмешательства, выполняемые при опухолях костей и суставов, должны проводиться с соблюдением принципа абластичности, быть радикальными и, по возможности, обеспечивать сохранение конечности и ее функции [4–9].

В зависимости от нозологической формы, локализации, размера патологического очага и возраста пациента операции при доброкачественных опухолях костей могут быть выполнены в объеме экскохлеации [10–12], внутриочаговой резекции опухоли [13–15], краевой или сегментарной резекции кости без вскрытия очага [16–18].

Радикальным оперативным вмешательством считается краевая или сегментарная резекция кости [4, 8]. Однако после указанных видов резекций патологического очага образуется значительный костный дефект, что полностью не решает проблему излечения больного. Одним из вариантов решения может быть адекватное замещение сформированного дефекта [15, 19, 20]. Наиболее широко используемым методом замещения небольших костных дефектов остается аутопластика [21]. Однако применение костных аллотрансплантатов крайне ограничено из-за необходимости нанесения дополнительной травмы, невозможности их использования при больших костных дефектах, увеличения продолжительности операции и вероятных их осложнений [7, 22–24].

Более широкое применение как в нашей стране, так и за рубежом получила костная аллопластика [25]. В качестве пластического материала применяют лиофилизированные и формализированные аллоимплантаты [23, 24], брешоимплантаты [25], замороженные [26], а также деминерализованные имплантаты. Благодаря применению костных аллотрансплантатов значительно расширились возможности костно-пластической хирургии, снизился риск и травматичность оперативных вмешательств и возросла их результативность [26]. Наиболее перспективным с точки зрения снижения

риска и травматичности операций материалом является коллаген, широко применяемый в мировой медицинской практике [27–31].

Целью нашей работы является улучшение результатов хирургического лечения больных с доброкачественными опухолями и опухолеподобными заболеваниями костей и суставов путем сочетанного применения аллотрансплантата и коллагенсодержащего материала (коллоста).

МАТЕРИАЛЫ И МЕТОДЫ

Коллост (рег. удостоверение № ФСР 2008/02112 от 23.04.2008) — стерильный биопластический коллагенсодержащий материал с полностью сохраненной волокнистой структурой, обеспечивающий регенерацию пораженных тканей; содержит коллаген I типа нативный нереконструированный из кожи крупного рогатого скота. Материал выпускается в форме геля, мембран, жгута, порошка или гранул.

К индивидуальным характеристикам коллоста относятся биосовместимость, нативность, физиологическая интеграция с тканями организма, биodeградируемость, невысокая механическая прочность; отсутствие антигенной и аллергенной активности.

Коллост выгодно отличается от других препаратов на основе коллагена по следующим биоморфологическим параметрам: оптимальный уровень очистки от балластных веществ; нативный нереконструированный коллаген; может служить матрицей для направленной тканевой регенерации; значительные показатели стабильности; способствует синтезу собственного коллагена [27, 29, 32].

Для оценки эффективности применения коллоста при пластике костных дефектов в экспериментальной части настоящего исследования проведен опыт на 58 кроликах породы Шиншилла обоего пола массой от 3 до 4 кг. Работу проводили в соответствии с ГОСТом 15.339-2.026.13.

Хирургические вмешательства осуществляли в асептических условиях под наркозом (внутрибрюшинное введение калипсола). После выполнения (наружным разрезом) хирургического доступа к области диафиза голени тупым путем выделяли берцовую кость, рассекали надкостницу, края раны разводили острыми крючками. С помощью осциляторной пилы моделировали окончательный дефект большеберцовой кости в диафизарной зоне — отверстие диаметром 3 мм в форме прямоугольника до обнажения костномозгового канала.

Отверстие закрывали кортикальной пластинкой. Животным опытной группы дефекты заполняли коллостом. Кроликам контрольной группы материал не вводили. Раны зашивали послойно, на раневую поверхность накладывали асептическую бинтовую повязку.

Животных выводили из эксперимента через 14, 30, 60 и 90 сут после оперативного вмешательства введением летальной дозы тиопентала натрия. Для патоморфологического исследования резецировали участки кости с костным дефектом и помещали в 10% раствор нейтрального формалина. После фиксации образцы декальцинировали в трилоне В, обезживали, заливали в парафин, затем получали срезы толщиной 4–5 мкм, которые окрашивали гематоксилином и эозином и по Ван-Гизону.

Проведен анализ лечения 98 больных с доброкачественными опухолями и опухолеподобными поражениями костей и суставов в возрасте от 14 до 75 лет (табл. 1) за период с 2007 г. по настоящее время. В 9,5% случаев доброкачественные костные опухоли и опухолеподобные заболевания выявлены случайно при рентгенологическом обследовании у лиц допризывного возраста, направленных в ортопедическое отделение из районных военкоматов. Часть (3%) больных связывала появление боли в области патологического очага с перенесенными простудными заболеваниями. Нарушение функции конечности имело место у 45 (45,9%) человек, что было связано с околосуставной локализацией и/или с большими размерами очага. Выражалось нарушение в ограничении движений в смежных суставах (от 15 до 50°), хромоте, изменении длины конечностей (функциональном).

В 2/3 наблюдений (72,6%) поражались кости нижних конечностей, причем как у мужчин, так и у женщин опухолевый очаг чаще всего располагался в бедренной и большеберцовой костях — в 22,6 и 29,8% случаев соответственно. У 71,4% пациентов локализация очага была диафизарная, у 28,6% — околосуставная.

При замещении костного дефекта после резекции патологического очага мы совместно применяли коллост и аллотрансплантаты, которые представляют собой кортикальную кость, консер-

вированную замораживанием (получены из тканевого банка ЦИТО им. Н.Н. Приорова).

Костную аллопластику выполняли по методике М.В. Волкова. Непосредственно перед операцией производили измельчение аллотрансплантата — напильвали его тонкими пластинками для достижения двух целей: 1) удобство использования и возможность более плотного заполнения пострезекционного дефекта, 2) уменьшение сроков перестройки, так как чем тоньше трансплантат, тем быстрее происходит его перестройка в послеоперационном периоде.

Ход операции. После разреза мягких тканей над очагом поражения при помощи осцилляторной пилы производил окончатую кортикотомию. Кортикальную пластинку выпиливали в виде прямоугольника (ромба, многоугольника) в зависимости от формы и размеров дефекта со скошенными внутрь краями (рис. 1, а), чтобы впоследствии уложить пластинку на прежнее место. Внутреннюю поверхность кортикальной пластинки тщательно обрабатывали до здорового слоя и помещали в медицинский раствор муравьиной кислоты. Патологическую ткань тщательно удаляли при помощи набора ложек Фолькмана. Стенки образовавшейся полости обрабатывали фигурными долотами и фрезами различной формы и размеров до полного удаления патологически измененных и склерозированных костных гребней и появления здоровой и кровотокающей поверхности кости. Объем костного дефекта определяли введением с помощью шприца в костную полость физиологического раствора, минимальное его значение составило 1 см³, максимальное — 50 см³. Костную рану многократно промывали растворами антисептиков, медицинским раствором муравьиной кислоты и обрабатывали раствором медицинского спирта (рис. 1, б). После резекции опухоли осуществляли пластику дефекта: пластины укладывали в дефект параллельно друг другу с перемещением их по оси трубчатой кости с внедрением их концов за пределы костного дефекта до 5 см интрамедуллярно (рис. 1, в). При этом достигали тугого заполнения пострезекционного дефекта и максимального соприкосновения аллотрансплантатов с окружающим материн-

Табл. 1. Распределение пациентов по нозологии, полу и возрасту

Вид опухоли	Возраст, годы						Итого
	до 17	18–20	21–29	30–39	40–49	50–59	
Остеоид-остеома	0/2	0/3	2/0	0	0	0	7 (8,3%)
Гигантоклеточная опухоль кости	0/1	0/2	1/2	0	1/1	1/1	10 (12%)
Хондрома	0/2	0/2	2/4	3/2	2/1	0	18 (21,4%)
Фиброзная дисплазия	2/4	3/4	2/3	1/2	0	1/1	23 (27,1%)
Кисты солитарные, аневризмальные	1/5	2/4	4/2	4/2	0/1	0	25 (30%)
Остеома	0/1	0	0	0	0	0	1 (1,2%)
В с е г о ...	3 (3,6%)/ 15 (17,9%)	5 (6,0%)/ 15 (17,9%)	11 (13,1%)/ 11 (13,1%)	8 (9,5%)/ 6 (7,1%)	3 (3,6%)/ 3 (3,6%)	2 (2,3%)/ 2 (2,3%)	98 (100%)

Примечание. Через косую указано число мужчин и женщин.

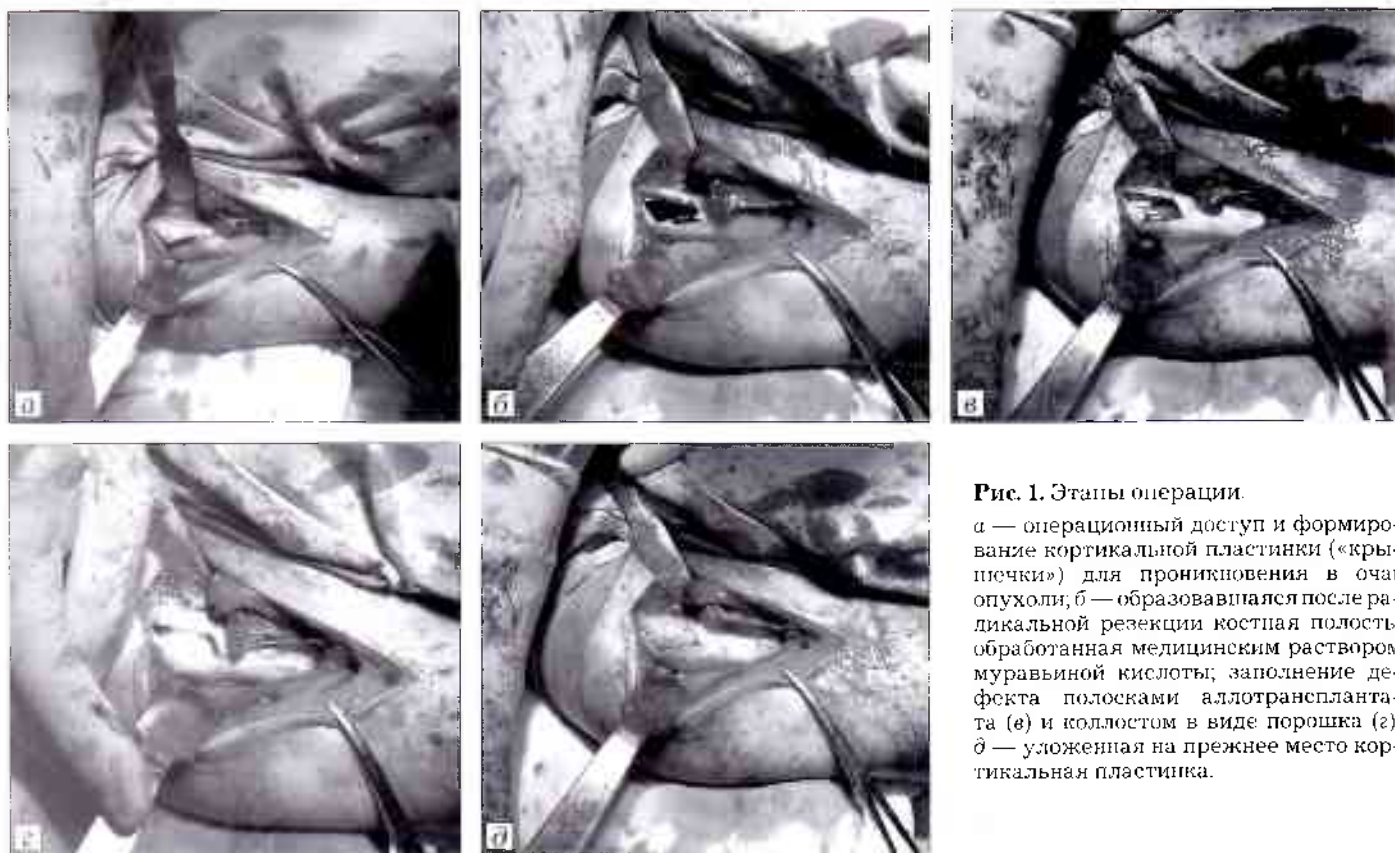


Рис. 1. Этапы операции

а — операционный доступ и формирование кортикальной пластинки («крышечки») для проникновения в очаг опухоли; *б* — образовалась после радикальной резекции костная полость, обработанная медицинским раствором муравьиной кислоты; заполнение дефекта полосками аллотрансплантата (*г*) и коллестом в виде порошка (*з*); *д* — уложенная на прежнее место кортикальная пластинка.

ским ложем, что повышало прочность пластически восстановленной трубчатой кости. Затем в рану укладывали фракции коллеста (жгутики, шарики, порошок (рис. 1, *з*), мембрана, гель), которые заполняли все свободное пространство как между самими полосками аллотрансплантата, так между ними и материнским ложем. Впоследствии коллест смешивался с гематомой и, набухая, становился пластичным и превращался в массу, идеально заполняющую костный дефект. Заполненный таким образом дефект закрывали мембраной коллеста, а снятую после кортикотомии кортикальную пластинку после обработки укладывали на прежнее место (рис. 1, *д*) и при необходимости фиксировали отдельными кетгутовыми швами. Мягкие ткани послойно ушивали наглухо. Накладывали швы на кожу и асептическую повязку. По показаниям осуществляли гипсовую иммобилизацию. перевязки проводили на следующий день после операции, затем через 2–3 дня.

Всем пациентам первые 5–7 сут после операции назначали антибактериальную терапию антибиотиками широкого спектра действия. Первые 3 сут требовалось введение анальгетиков и транквилизаторов. При необходимости назначали жаропонижающие средства и антикоагулянты: аспирин, фраксипарин, троксевазин. Показанием к применению указанных средств служило наличие отека, подкожной гематомы, повышение температуры и показатели коагулограммы.

По показаниям проводили коррекцию нарушений гемодинамики, гидроионного обмена. Потребность в инфузионной терапии и замести-

тельных гемотрансфузиях возникала при обширных резекциях.

В 1-е сутки после операции начинали лечебную физкультуру в виде напряжения мышц конечности, а при отсутствии иммобилизации — пассивные и активные движения в смежных суставах.

РЕЗУЛЬТАТЫ

Экспериментальная часть

К 14-м суткам в опытной группе костный дефект замещался остеοидными костными балками. В регенерирующей ткани на месте костного дефекта обнаруживали интеграцию молодых мезенхимальных клеток и сосудов. Также отмечали множественное образование трабекулярных структур, связанное с активацией и пролиферацией остеобластов. Имплантат подвергался резорбции макрофагами. На этом сроке наблюдали отложение новообразованного остеοидного вещества вокруг коллагеновой субстанции (рис. 2, *б*). В контрольной группе, в отличие от экспериментальной, на тех же сроках отмечали наличие клеточно-волоконистой ткани, воспалительной инфильтрации; в центре определялись отдельные небольшие участки остеοидных и фиброзных костных трабекул (рис. 2, *а*).

Через 30 сут после операции костные дефекты в контроле заполнялись созревающей костной тканью. При этом остеοидные и хондроидные балки слабо оссифицировались, лишь отдельные участки костной ткани имели тенденцию к компактизации (рис. 3, *а*).

К 30-м суткам наблюдения регенерат у животных опытной группы занимал большую часть

Рис. 2 Микропрепараты резецированного участка кости контрольной (а) и опытной (б) групп на 14-е сутки после операции. Окраска гематоксилином и эозином. × 400.

а — визуализируется клеточно-волоконистая ткань, воспалительная инфильтрация; в центре отдельные небольшие участки остеоидных и фиброзных костных trabeculae;

б — формируемое костное вещество наслаивается на коллагеновый имплантат.

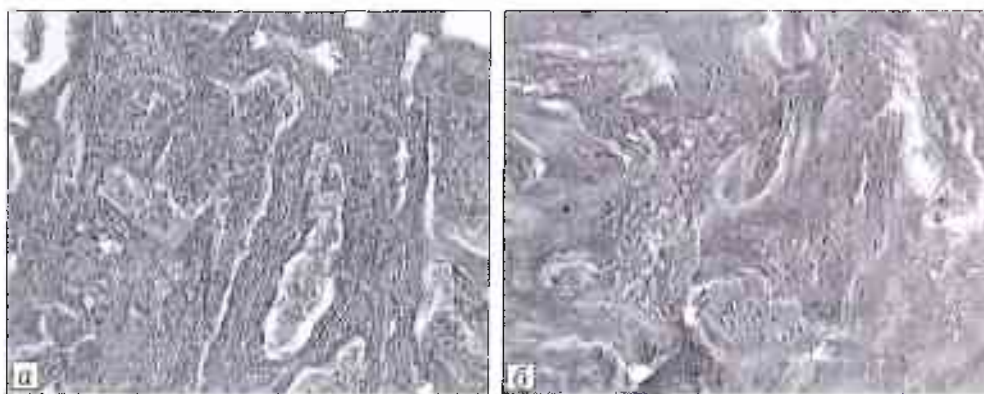
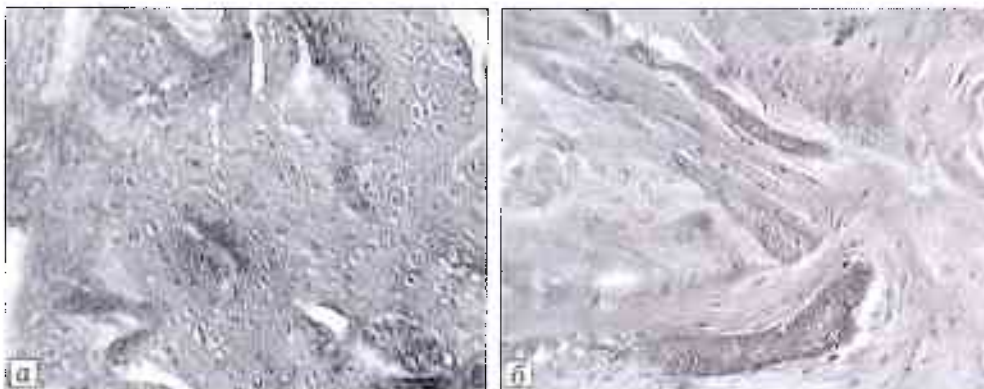


Рис. 3 Микропрепараты резецированного участка кости контрольной (а) и опытной (б) групп на 30-е сутки после операции.

а — дефект заполняет созревающая костная ткань, слабая компактизация кости, участки грубоволокнистой ткани;

б — компактизирующаяся костная ткань.



дефекта. При этом наблюдали значительное увеличение доли костных балок с компактизацией. В регенерирующей ткани отмечали отдельные участки грубоволокнистой ткани (рис. 3, б).

Через 60 сут в контроле отмечали практически завершение созревания костной ткани: усиливалась компактизация, происходило формирование остеонов.

Через 90 дней после оперативного вмешательства в обеих группах на месте дефекта костной ткани отмечали новообразованную зрелую компактизованную костную ткань, мало отличающуюся между группами.

Клиническая часть

Сроки наблюдения варьировали от 1 мес до 5 лет. Оценивали отсутствие или наличие патологического процесса, динамику восстановления структуры кости, функцию конечности, анатомическую форму кости.

К *хорошим результатам* мы отнесли отсутствие каких-либо признаков патологического процесса, восстановление формы, структуры оперированного костного сегмента и функции конечности.

Удовлетворительные результаты характеризовались отсутствием признаков рецидива патологического процесса, частичным восстановлением нормальной костной структуры и анатомической формы области операции, а также неполным восстановлением функции конечности.

О *неудовлетворительном результате* говорили при рецидиве опухолевого поражения; при наличии костного послеоперационного дефекта без признаков восстановления костной структуры в отсутствии патологического очага; при сохранении или формировании значительного нарушения функции конечности (контрактуры, анкилозы, парезы и т.д.) в отсутствии патологического очага.

Через 1 год после операции было обследовано 74 (75%) пациента. Из них только 31 (32%) человек предъявлял жалобы (табл. 2), остальные ни на что не жаловались и были вызваны и обследованы для оценки рентгенологической картины.

Как видно из табл. 2, болевой синдром отсутствовал практически у всех больных. Только у 4 (5,4%) прооперированных после обширной резекции с последующим комплексным замещением дефекта после длительной нагрузки появлялись болевые ощущения. Данные обстоятельства мы связываем

Табл. 2. Результаты лечения через 1 год после операции

Нозология	Болевой синдром	Изменение формы оперированного сегмента	Нарушение функции	Рецидив	Итого
Гигантоклеточная опухоль	1	2	4	1	8
Хондрома	—	3	3	—	6
Фиброзная дисплазия	—	2	2	—	4
Кисты солитарные, аневризмальные	3	5	5	—	13
В с е г о ...	4 (5,4%)	12 (16,2%)	14 (18,9%)	1 (1,4%)	31 (41,9%)

с неполным восстановлением костной структуры в условиях отсутствия рецидива, подтвержденного рентгенологически.

При изучении формы оперированного сегмента оказалось, что у 61 (82,5%) пациента визуально контуры были правильные, в то время как у остальных выявлялось незначительное увеличение и изменение формы оперированной области по сравнению со здоровой. Кожные покровы были обычной окраски, послеоперационный рубец без признаков воспаления.

У 41 (55,5%) пациента с диафизарной локализацией очага поражения движения в близлежащих суставах как верхней, так и нижней конечности вне зависимости от выполненной операции функция восстановилась полностью. В то же время в 8 (11,1%) наблюдениях отмечено ограничение объема движений в пределах 20–30°, что обусловлено размером патологического очага.

У 17 (23,8%) пациентов с околосуставной локализацией процесса также в большинстве случаев достигнуто полное восстановление функции смежных суставов. И только у оставшихся 7 (9,5%) человек контрактура сохранялась в пределах 15–20°. У всех этих пациентов опухоль локализовалась в метаэпифизарных зонах бедренной и большеберцовой костей, поэтому наличие контрактур объясняется относительно коротким периодом, прошедшим с момента операции, недостаточным для восстановления нормального объема движений смежных суставов.

Как видно из табл. 3, у 72 (73,8%) больных никаких признаков рецидива заболевания не выявлено. У 2 (2,6%) пациентов обнаружена активность патологического процесса, соответствующего картине гигантоклеточной опухоли, объем которого увеличился в 1,5 раза.

У 41 (55,5%) прооперированного определялось полное восстановление костной структуры. Однако у 1 пациента с фиброзной дисплазией плечевой кости и 4 (7,9%) пациентов с кистами различной локализации на фоне нормальной костной структуры отмечались единичные очаги разряжения, наличие которых мы связали с большим по сравнению с остальными объемом резекции.

Рентгенологическая картина характеризовалась наличием имплантированных аллотрансплантатов. При этом у 22 (34,9%) пациентов на фоне этого определялось полное замещение дефекта костной тканью со слабо различимым в ней трансплантатом.

В целом через 1 год после операции хорошие результаты отмечены в 8 (11,2%) наблюдениях, удовлетворительные — в 62 (84,1%), неудовлетворительные — в 3 (4,7%).

Спустя 3 года обследовано 57 (67,8%) прооперированных. Из них у 13 (15,5%) выявлены неудовлетворительные признаки хирургического лечения доброкачественных опухолей костей и суставов (табл. 4). Болевой синдром присутствовал лишь у 1 (1,2%) пациента с рецидивом гигантоклеточной опухоли.

Табл. 3. Рентгеноморфологические результаты оперативного лечения через 1 год после операции

Нозология	Полная репарация	Частичная репарация	Рецидив	Итого
Остеоид-остеома	6	—	—	6
Гигантоклеточная опухоль	4	7	2	13
Хондрома	7	7	—	14
Фиброзная дисплазия	11	6	—	17
Кисты солитарные, аневризмальные	12	11	—	23
Остеома	1	—	—	1
В с е г о ...	41 (55,5%)	31 (41,9%)	2 (2,6%)	74 (100%)

Табл. 4. Результаты лечения через 3 года после операции

Нозология	Болевой синдром	Изменение формы оперированного сегмента	Нарушение функции	Рецидив	Итого
Гигантоклеточная опухоль	1	—	1	1	3
Хондрома	—	1	—	—	1
Фиброзная дисплазия	—	1	1	—	2
Кисты солитарные, аневризмальные	—	3	4	—	7
В с е г о ...	1 (1,75%)	5 (8,8%)	6 (10,5%)	1 (1,75%)	13 (22,8%)

Табл. 5. Рентгеноморфологические результаты оперативного лечения через 3 года после операции

Нозология	Полная репарация	Частичная репарация	Рецидив	Итого
Остеоид-остеома	3	—	—	3
Гигантоклеточная опухоль	5	2	1	8
Хондрома	7	3	—	10
Фиброзная дисплазия	12	4	—	16
Кисты солитарные, аневризмальные	13	7	—	20
В с е г о ...	40 (70,1%)	16 (28,1%)	1 (1,8%)	57 (100%)

У большинства обследованных форма оперированной конечности восстановилась полностью, и лишь в 5 (6%) наблюдениях сохранилась ее незначительная деформация.

Также отмечалась положительная динамика функции оперированного сегмента и смежных суставов, что связано с продолжением восстановительного лечения. И все-таки у 6 (7,1%) пациентов с околоуставной локализацией патологического очага выявлены контрактуры в пределах 5–10°.

Данные рентгенологического обследования представлены в табл. 5.

В целом через 3 года после оперативного вмешательства хорошие результаты констатировали у 28 (49,1%) пациентов, удовлетворительные — у 28 (49,1%), неудовлетворительный — у 1 (1,7%).

Через 5 лет после операции на контрольный осмотр явились 56 (57,1%) прооперированных. Болевой синдром отсутствовал у всех пациентов. Также отмечено полное восстановление анатомической формы оперированного сегмента. Однако следует отметить, что у 4 (7,1%) пациентов сохранялось незначительное ограничение функции оперированной конечности.

Рентгеноморфологический анализ показал полное восстановление костной структуры в 51 (91,7%) наблюдении. И только в 5 (8,3%) случаях констатировали частичную репарацию, что связано с исходным объемом дефекта и продолжающейся перестройкой аллотрансплантатов.

Таким образом, через 5 лет после операции хорошие клинические и рентгенологические результаты достигнуты у 48 (85,4%) прооперированных, удовлетворительные — у 8 (14,6%).

Изучение отдаленных результатов комплексного хирургического лечения доброкачественных опухолей и опухолеподобных заболеваний показало, что по мере увеличения срока, прошедшего после оперативного вмешательства количество хороших результатов достоверно возрастает.

В качестве иллюстрации приводим клиническое наблюдение.

Пациент В.С., 30 лет, поступил в 7-е ортопедическое отделение ГKB № 59 с диагнозом: костная киста верхней трети правой большеберцовой кости. При поступлении жаловался на боли в области верхней трети правой голени, нарушение опорности правой нижней конечности. Со слов больного, в возрасте 16 лет получил травму правой голени. Не лечился, не наблюдался. В декабре 2010 г. отметил появление без видимых причин болей в области правого коленного сустава. Обратился в районный травматологический пункт, где был обследован рентгенологически, выявлена киста верхней трети правой большеберцовой кости (рис. 4, а), подтвержденная данными МРТ от 19.03.11 (рис. 4, б).

Консультирован онкологом, рекомендована биопсия. Находился на лечении в областном клиническом онкодиспансере по месту жительства. По результатам гистологии выявлены единичные остеокласты. Рекомендовано оперативное лечение.

При поступлении: пациент передвигается с костылями, без нагрузки на правую нижнюю конечность. Область правого коленного сустава и верхней трети правой голени несколько отечна, имеется гипотрофия мышц правого бедра.

Пальпация области правого коленного сустава и верхней трети голени умеренно болезненна. Объем движений в левом коленном суставе не ограничен.

После всестороннего обследования 17.05.11 произведена операция: резекция кисты верхней трети правой большеберцовой кости с аллопластикой и пластикой коллостом по описанной выше методике (рис. 5, а).

Материал (содержимое кисты) интраоперационно взят на гистологическое исследование. Заключение: фиброзная ткань и костная ткань с сохраненной архитектоникой и с наличием неполной декальцификации части балок.

Послеоперационный период протекал гладко. Швы сняты на 20-е сутки после операции, признаков воспаления не отмечено. При выписке наложена циркулярная гипсовая повязка-тутор с оставлением окна для контроля состояния послеоперационного рубца (при необходимости). Больной в удовлетворительном состоянии выписан под наблюдение травматолога-ортопеда по месту жительства с рекомендацией ходьбы на костылях без нагрузки на оперированную ногу.

Спустя 2 мес после операции гипсовая повязка снята и заменена на шарнирный ортез для разработки движений в коленном суставе. Ходьба с полной опорой без дополнительной фиксации разрешена через 3 мес после операции. На контрольной рентгенограмме правого коленного сустава (рис. 5, б) определялась гомогенная перестройка в зоне пластически восстановленного дефекта.

По прошествии 1 года после операции (рис. 5, в) констатировали гомогенную перестройку пластического материала с равномерным заполнением пострезекционного дефекта с сохранением анатомической формы мышечков большеберцовой кости.

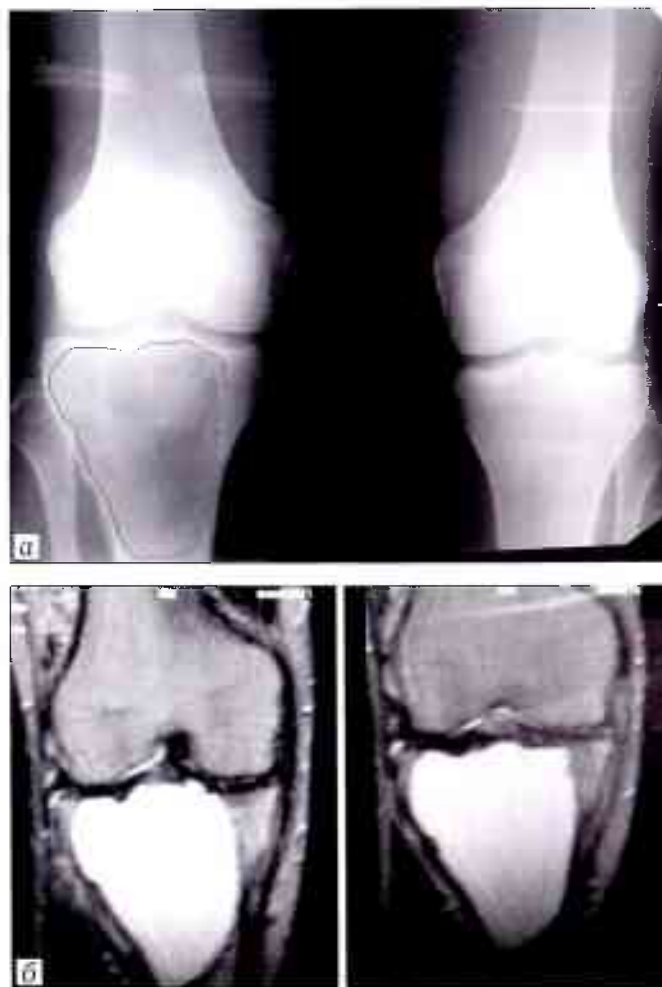


Рис. 4. Рентгенограммы коленных суставов (а) и данные МРТ правого коленного сустава (б) пациента В. 30 лет при поступлении.

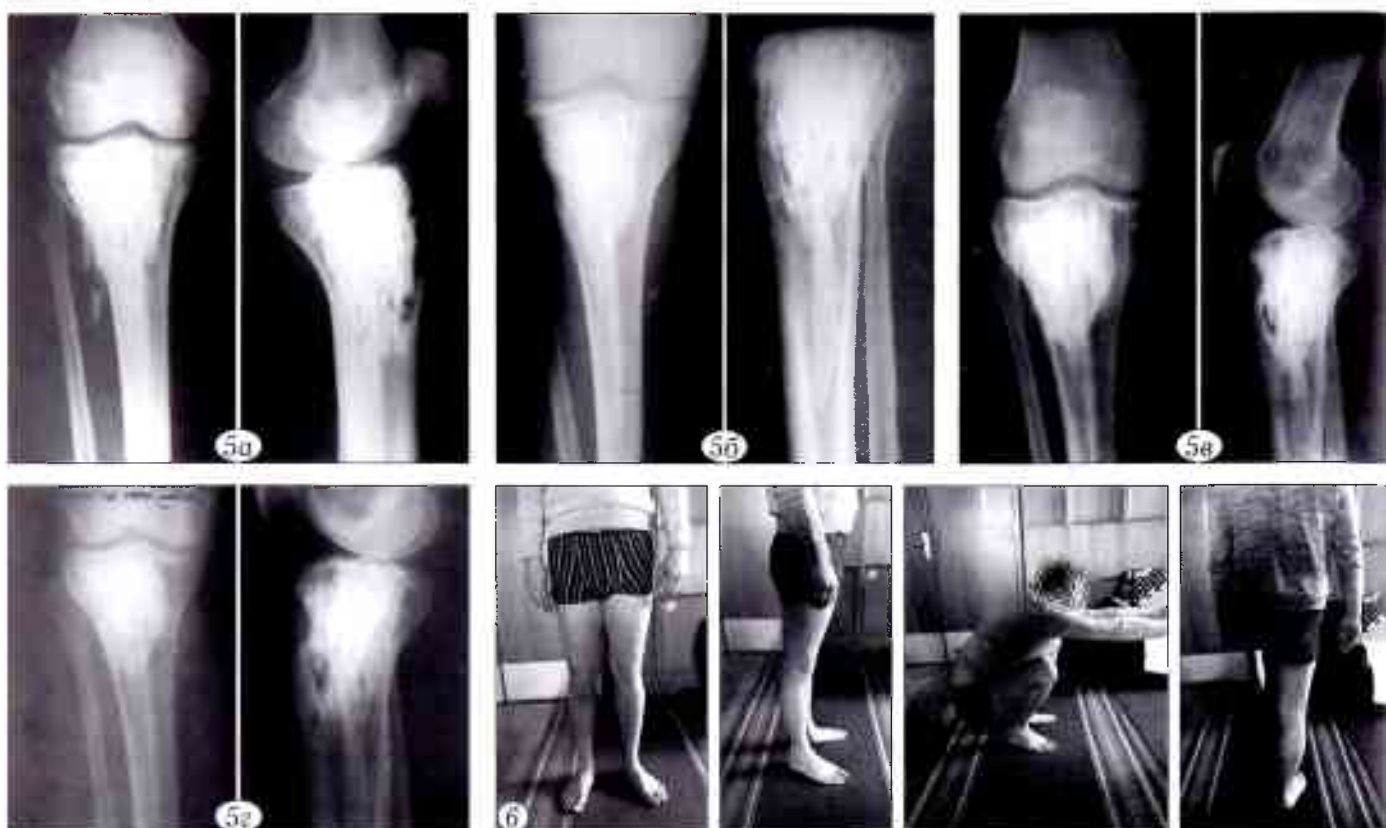

Рис. 5. Тот же пациент. Рентгенограммы после операции (а), через 3 мес (б), через 1 год (в) и через 2 года (г) после операции.
Рис. 6. Функциональный результат через 2 года после операции.

Спустя 2 года после операции (рис. 5, г) пациент ходит без дополнительной опоры, хромоты нет, боли не беспокоят (рис. 6). Движения в правом коленном суставе восстановлены практически в полном объеме. Послеоперационный рубец без признаков воспаления. Сосудистых и неврологических расстройств в правой нижней конечности нет.

ОБСУЖДЕНИЕ

Одним из важнейших вопросов лечения доброкачественных опухолей костей и опухолеподобных заболеваний является замещение дефекта, образующегося после удаления патологического очага [15, 20, 21]. Наиболее распространенным методом замещения небольших костных дефектов остается аутопластика. Аутокость является оптимальным пластическим материалом, характеризующимся иммунной совместимостью и обеспечивающим быструю адаптацию к условиям новообразованного ложа, ускоренную васкуляризацию и замещение новообразованной костной тканью [22, 23], обладающим способностью длительно противостоять патологическому рассасыванию.

Некоторые аспекты хирургического лечения накладывают ограничения на применение аутокости (например, большой объем заполняемого дефекта, дополнительная травма и т.д. [7, 23, 24, 26]). В связи с этим возникла идея использовать аллопластику, что значительно расширяет возможности костнопластической хирургии, снижается объем и травматичность вмешательства и обеспечивает более высокую результативность.

Современный уровень развития пластической хирургии требует разработки рассасывающихся в организме материалов, которые могут служить каркасом для регенерации поврежденной кости, постепенно при этом расщепляясь и замещаясь собственными тканями, стимулируя остеогенез.

При патоморфологическом исследовании образцов нами установлено, что имплантирование коллоста ускоряет регенерационные процессы и созревание костного регенерата на месте дефекта. Так, уже на 14-е сутки эксперимента активность репаративных процессов превосходило таковую в контрольной группе. Ускорение образования костного вещества, вероятно, обеспечивается индуцированием остеогенеза имплантированным материалом в местах контакта с костными раневыми поверхностями. Очевидно, что остеоиндуктивные процессы биогенных имплантатов тесным образом связаны с факторами роста (фактор роста фибробластов, костный морфогенетический белок, тромбоцитарный фактор и др.) Именно биогенные имплантаты способны сорбировать на своей поверхности указанные факторы роста, и в частности, там, где они накапливаются в достаточных количествах, в области ран (в том числе костных) [26, 27, 30, 32].

Способы хирургического лечения первичных доброкачественных опухолей костей с применением коллагенсодержащих материалов, гидроксипатитов, протеолитических ферментов, которые базируются на радикальности, мало-

травматичности, органосберегаемости, сохранении или создании условий для оптимальной репаративной регенерации (перестройка ауто- и аллотрансплантатов), сохранении анатомической длины, профиля и формы пластически восстановленной кости и ее суставного конца позволяют сократить сроки реабилитации больных, значительно улучшить результаты лечения и обеспечить их стойкое выздоровление [24, 27, 29]. При малых послеоперационных дефектах эффективное восстановление костной структуры после резекции опухолевого очага и ликвидации клинических проявлений заболевания происходит у пациентов после пластики очага коллапаном в сочетании с химотрипсином [26]. Это объясняется сочетанием небольшого объема сформированного дефекта и созданием оптимальных условий для костной регенерации.

Однако при большом объеме дефекта или нарушении целостности кости на протяжении использование комбинированной костной пластики после радикальной резекции первичных доброкачественных опухолей аллотрансплантатом в сочетании с коллагенсодержащим препаратом коллост более эффективно по сравнению с описанным выше способом пластики дефектов малого объема. Кроме того, в случае применения предложенной методики идет индуцированная перестройка пораженной кости в отличие от способов, при которых дефект заполняется инертным материалом (костный цемент, углеродные трансплантаты). При этом нами были использованы различные фракции коллоста (жгутики, шарики, порошок, мембрана, гель), которые заполняли все свободное пространство как между самими полосками аллотрансплантата, так между ними и материнским ложем. Это значительно ускоряет процесс перестройки аллотрансплантатов, их рассасывание и замещение новообразованной костью. Изучение отдаленных результатов хирургического лечения доброкачественных опухолей и опухолеподобных заболеваний костей с использованием предложенного способа показало, что с увеличением срока после оперативного вмешательства количество хороших результатов возрастает.

Заключение. Учитывая все вышеизложенное, считаем, что предложенный способ использования аллотрансплантата и коллоста может быть рекомендован для лечения больных с доброкачественными опухолями и опухолеподобными заболеваниями костей и суставов с большим объемом пострезекционного дефекта.

ЛИТЕРАТУРА

1. Волков М.В. Болезни костей у детей. М.: Медицина; 1985.
2. Махсон Н.Е., Махсон А.Н. Адекватная хирургия при опухолях плечевого и тазового пояса. М.: Гелла-Принт; 1998.
3. Махсон А.Н. Адекватная хирургия больных с опухолями опорно-двигательного аппарата. В кн.: Тезисы II Московской ассамблеи «Здоровье столицы». М.; 2003: 45-6.
4. Волков М.В., Пасечков А.В., Чекериди Ю.Э. К хирургическому лечению дистрофических кист костей у детей. Детская хирургия. 1997; 1: 143-6.
5. Зацепин С.Т. Сохраняющие операции при опухолях костей. М.: Медицина; 1984: 286-8.
6. Корж А.А. Комплексное лечение опухолей костей. Киев: Здоровье; 1979.
7. Имамалиев А.С., Дадашев Х.Д., Селихатов С.А. Диагностика и хирургическое лечение первичных опухолей. Советская медицина. 1982; 8: 76-80.
8. Трапезников Н.Н., Еремина Л.А., Амирасланов А.Т., Синюков П.А. Опухоли кости. М.: Медицина; 1986.
9. Волков М.В., Пасечников А.В., Чекериди Ю.Э. Тактика хирурга при дистрофических кистах костей у детей. Хирургия. 1992; 11-12: 76-80.
10. Vander Griend R.A., Funderburk C.H. The treatment of giant cell tumors of distal part of the radius. J. Bone Joint Surg. Am. 1993; 75 (6): 899-908.
11. Фищенко П.Я., Егоров А.С. Оперативное лечение кист костей по методу внутриочаговой резекции. В кн.: Сборник работ института им. Г.И. Турнера. Л.: 1976: 28-34.
12. Schajowicz F. Tumors and tumorlike lesions of bone. New York: Springer. 1994.
13. Rockwood C.A., Matsen J.F. The shoulder. Philadelphia, W. B. Saunders Company; 1990.
14. Kan M. Development of treatment for giant cell tumor of bone. Jap. Orthop. Ass. 1971; 45 (7): 329-48.
15. Verhelst M.P. Giant cell tumor of bone: an analysis of twenty cases. Acta Orthop. Belg. 1974; 40 (3): 308-20.
16. Юмашев Г.С. Костная пластика лиофилизированными гомотрансплантатами. М.: Медицина; 1963.
17. Quint U., Müller R. T., Müller G. Characteristics of phenol. Instillation in intralesional tumor excision of chondroblastoma, osteoclastoma and enchondroma. Arch. Orthop. Trauma Surg. 1998; 117 (1-2): 43-6.
18. Tuli S.M., Gupta K.B. Bridging of large chronic osteoperiosteal gap by allogeneic decalcified bone matrix implants in rabbits. J. Trauma. 1981; 21 (10): 894-8.
19. Чаплин В.Д. Костная пластика. М.: Медицина; 1971.
20. Ткаченко С.С. Костная гомопластика. М.: Медицина; 1970.
21. Takami H., Doi T., Takahashi S., Ninomiya S. Reconstruction of a large tibial defects with a free vascularized fibular graft. Arch. Orthop. Trauma Surg. 1984; 102 (3): 203-5.
22. Матвеев А.Г. Сочетанное применение ГАП-содержащего материала и химотрипсина при хирургическом лечении доброкачественных опухолей и опухолеподобных заболеваний костей и суставов: Автореф. дис. ... канд. мед. наук. М.; 2004.
23. Urist M.R. Bone: formation by autoinduction. Science. 1965; 150 (3698): 893-9.
24. Urist M.R., Lietze A., Dawson E. Beta-tricalcium phosphate delivery system for bone morphogenetic protein. Clin. Orthop. Relat. Res. 1984; 187: 277-80.
25. Миразимов Б.М., Абдалиев С.С. Костная аллопластика при лечении доброкачественных опухолей у детей. В кн.: Материалы Всероссийской конференции: Ленинск-Кузнецкий; 2000: 203.
26. Дуанов С.В., Тарасов А.Н., Началов А.П. Отдаленные результаты криохирургического лечения опухолеподобных поражений костей. Травматология и ортопедия России. 2012; 3: 21-6.
27. Оболенский В.Н. Хроническая рана: обзор современных методов лечения. РМЖ. 2013; 21 (5): 282-9.
28. Fagien S. Facial soft-tissue augmentation with injectable autologous and allogeneic human tissue collagen matrix

- (autologous and dermalogen). *Plast. Reconstr. Surg.* 2000; 105 (1): 62–373.
29. Нестеренко В.Г., Кубанова А.А., Сафоян А.А. и др. Нативный нереконструированный коллаген «Коллост» – физиологическая матрица для коррекции дефектов кожи. В кн.: Тезисы 2-го форума медицины и красоты НАДК. М., 2009.
 30. Склянчук Е.Д. Стимуляция остеогенеза в комплексном лечении посттравматических нарушений костной регенерации: Дис. ... д-ра мед. наук. М.: 2009.
 31. Калмыкова Н.В., Скоробогатая Е.В., Берестовой М.А. и др. Сравнительная характеристика тромбоцитарных лизатов от разных доноров. Клеточные технологии в биологии и медицине. 2011; 2: 114-7.
 32. Оболенский В.Н., Ермолова Д.А. Применение тромбоцитарных факторов роста и коллагеновых биопрепаратов в лечении больных с хроническими трофическими язвами различной этиологии. *Хирургия.* 2012; 42 (5): 42-7.
 15. Verhelst M.P. Giant cell tumor of bone: an analysis of twenty cases. *Acta Orthop. Belg.* 1974; 40 (3): 308-20.
 16. Yumashev G.S. Bone plasty with lyophilized homografts. Moscow: Meditsina; 1963 (in Russian).
 17. Quint U., Müller R. T., Müller G. Characteristics of phenol. Instillation in intralesional tumor excision of chondroblastoma, osteoclastoma and enchondroma. *Arch. Orthop. Trauma Surg.* 1998; 117 (1-2): 43-6.
 18. Tuli S.M., Gupta K.B. Bridging of large chronic osteoperiosteal gap by allogeneic decalcified bone matrix implants in rabbits. *J. Trauma.* 1981; 21 (10): 894-8.
 19. Chaklin V.D. Bone plasty. Moscow: Meditsina; 1971 (in Russian).
 20. Tkachenko S.S. Bone homoplasty. Moscow: Meditsina; 1970 (in Russian).
 21. Takami H., Doi T., Takahashi S., Ninomiya S. Reconstruction of a large tibial defects with a free vascularized fibular graft. *Arch. Orthop. Trauma Surg.* 1984; 102 (3): 203-5.
 22. Matveev A.G. Combined use of HAP-containing material and chymotrypsin at surgical treatment of benign bone and joint tumors and tumor-like diseases. *Cand. med. sci. Diss. Moscow; 2004 (in Russian).*
 23. Urist M.R. Bone: formation by autoinduction. *Science.* 1965; 150 (3698): 893-9.
 24. Urist M.R., Lietze A., Dawson E. Beta-tricalcium phosphate delivery system for bone morphogenetic protein. *Clin. Orthop. Relat. Res.* 1984; 187: 277-80.
 25. Mirazimov B.M., Abdaliev S.S. Bone plasty for the treatment of benign tumors in children. In: *Proc. All-Rus. Conf. Leninsk-Kuznetskiy; 200: 203.*
 26. Dianov S.V., Tarasov A.N., Nachalov A.P. Long-term results of cryosurgical treatment of bone tumor-like lesions. *Travmatologiya i ortopediya Rossii.* 2012; 3: 21-6 (in Russian).
 27. Obolenskiy V.N. Chronic wound: review of current treatment methods. *RMZh.* 2013; 21 (5): 282-9 (in Russian).
 28. Fagien S. Facial soft-tissue augmentation with injectable autologous and allogeneic human tissue collagen matrix (autologous and dermalogen). *Plast. Reconstr. Surg.* 2000; 105 (1): 62–373.
 29. Nesterenko V.G., Kubanova A.A., Safoyan A.A., et al. Native nonreconstructive collagen «Collost» – physiologic matrix for skin defects correction. In: *Proc. 2nd forum of medicine and beauty NADK. Moscow; 2009 (in Russian).*
 30. Sklyanchuk E.D. Osteogenesis stimulation in complex treatment of posttraumatic bone regeneration disorders. *Dr. med. sci. Diss. Moscow; 2009 (in Russian).*
 31. Kalmykova N.V., Skorobogataya E.V., Berestovoy M.A., et al. Comparative characteristics of platelet lysates from different donors. *Kletochnye tekhnologii v biologii i meditsine.* 2011; 2: 114-7 (in Russian).
 32. Obolenskiy V.N., Ermolova D.A. The use of thrombocytic growth factors and collagen-containing substances in treatment of the chronic wounds of various etiology. *Khirurgiya.* 2012; 42 (5): 42-7 (in Russian).

REFERENCES

Сведения об авторах: Зоря В.И. — доктор мед. наук, профессор, зав. каф. травматологии и ортопедии МГМСУ им. А.И. Евдокимова; Красильников А.А., Чемянов И.Г. — кандидаты мед. наук, доценты каф. травматологии и ортопедии МГМСУ им. А.И. Евдокимова; Матвеев А.Г. — канд. мед. наук, врач травматолог-ортопед ГКБ им. С.П. Боткина.
Для контактов: Красильников Александр Александрович. E-mail: krasilnikovsan@mail.ru.