

СЛУЧАИ ИЗ ПРАКТИКИ

© Коллектив авторов, 2017

БЛИЖАЙШИЙ РЕЗУЛЬТАТ ЛЕЧЕНИЯ ПАЦИЕНТА С ПЕРИПРОТЕЗНОЙ ИНФЕКЦИЕЙ ТАЗОБЕДРЕННОГО СУСТАВА

И.И. Шубняков, С.А. Божкова, В.В. Артюх, В.Н. Ливенцов,
А.А. Кочиш, А.В. Афанасьев

ФГБУ «Российский научно-исследовательский институт травматологии и ортопедии им. Р.Р. Вредена»
Минздрава России, Санкт-Петербург, РФ



На примере лечения пациента с хронической перипротезной инфекцией после первичного эндопротезирования тазобедренного сустава продемонстрированы типичные ошибки в оказании специализированной помощи подобным пациентам в условиях отечественного здравоохранения. Особо отмечены роль обследования больного с учетом факторов риска развития осложнений, недостаточная настороженность в отношении послеоперационных инфекционных осложнений, отсутствие преемственности на этапах хирургического лечения, сложность эрадикации возбудителя инфекции и необходимость мультидисциплинарного подхода в оказании помощи таким больным.

Ключевые слова: перипротезная инфекция, тазобедренный сустав, инфекционные осложнения, эндопротезирование.

Early Treatment Result in a Patient with Periprosthetic Hip Infection

I.I. Shubnyakov, S.A. Bozhkova, V.A. Artyukh, V.N. Liventsov, A.A. Kochish, A.V. Afanas'ev

Russian Scientific Research Institute of Traumatology and Orthopedics named after R.R. Vreden,
St. Petersburg, Russia

Typical errors in rendering specialized care to patients with chronic periprosthetic infection after total hip arthroplasty are demonstrated on the example of one patient. The role of patient examination with due regard for the complication risk factors, insufficient alertness in respect to postoperative infectious complications, absence of continuity at the steps of surgical treatment, complexity of eradication of infectious agent and need of multidisciplinary approach for rendering care to this group of patients is specially emphasized.

Key words: periprosthetic infection, hip joint, infectious complications, total arthroplasty.

Введение. С каждым годом увеличивается число больных, которые сталкиваются с проблемой лечения перипротезной инфекции (ППИ). Это особенно актуально в РФ, где рост количества операций первичного эндопротезирования составляет 13,7% в год. Это в 2–3 раза больше, чем в других развитых странах [1]. В подобной ситуации даже относительно малая частота инфекционных осложнений (0,57–2%) [2–4] является не только серьезной проблемой для здравоохранения, но и катастрофой для больного, его семьи и близких. Кроме трагической потери функции, пациент вынужден решать финансовые задачи. Так, стоимость ревизионного вмешательства при ППИ в 3,6 раза выше, чем первичного эндопротезирования [5, 6]. Проблема усугубляется постоянной мутацией и появлением новых устойчивых к антибиотикам бактериальных штаммов, а также ППИ, вызванных редкими микроорганизмами. J. Parvizi и соавт. [7] показали, что стоимость лечения одного больного ППИ, вызванного метициллинрезистентным штаммом *S. aureus* (MRSA), составляет в среднем 107 264 дол-

ларов, при этом частота рецидивов достигает 52%. В то же время эрадикация более чувствительной флоры обходится не более чем в 68 053 долларов при эффективности лечения 98% [7].

Целью представления данного клинического наблюдения было привлечь внимание практикующих ортопедов, травматологов, гнойных хирургов к проблеме организации лечения больных ППИ, а также описать типичные ошибки в оказании специализированной помощи в условиях отечественного здравоохранения.

Пациент С., 53 года, впервые обратился за медицинской помощью в РНИИТО им. Р.Р. Вредена в октябре 2007 г. по поводу боли в правом тазобедренном суставе. Из анамнеза известно, что боль возникла в январе 2007 г. на фоне общего благополучия, когда пациент выходил из автобуса. Вскоре появилась хромота. В течение двух месяцев больной был трижды обследован ортопедами различных учреждений города, безрезультатно получал консервативное лечение в поликлинике по месту жительства, состояние ухудшалось, и он стал передвигаться с помощью двух костылей. Только в апреле 2007 г. был диагностирован субкапитальный перелом шейки правой бедренной кости, который расценили как «патологичес-

Для цитирования: Шубняков И.И., Божкова С.А., Артюх В.В., Ливенцов В.Н., Кочиш А.А., Афанасьев А.В. Ближайший результат лечения пациента с перипротезной инфекцией тазобедренного сустава. Вестник травматологии и ортопедии им. Н.Н. Приорова. 2017; 4: 52–55.

Cite as: Shubnyakov I.I., Bozhkova S.A., Artyukh V.A., Liventsov V.N., Kochish A.A., Afanas'ev A.V. Early treatment result in a patient with periprosthetic hip infection. Vestnik travmatologii i ortopedii im. N.N. Priorova. 2017; 4: 52–55.

кий». Неординарный характер повреждения явился причиной тщательного предоперационного обследования. В РНИИТО им. Р.Р. Вредена были выполнены инвазивные диагностические процедуры: трепанбиопсия, открытая биопсия бедренной кости. В результате гистологических и иммуногистохимических исследований опухолевых клеток в области перелома выявлено не было. 30.10.2007 пациенту выполнено тотальное эндопротезирование правого тазобедренного сустава (рис. 1).

Уже через полгода, в мае 2008 г., в области послеоперационного рубца сформировался свищевой ход. Однако, по-видимому, отток отделяемого был недостаточен, и пациент через некоторое время обратился в дежурный хирургический стационар, где в гнойном отделении было выполнено вскрытие флегмоны правого бедра.

Рана зажила вторичным натяжением. В 2011 г. у больного вновь сформировался свищевой ход. При обращении за медицинской помощью в хирургическом отделении другого городского стационара пациенту вновь был вскрыт инфекционный очаг. А в июле и сентябре 2015 г. больной обратился в третий многопрофильный стационар, где дважды были выполнены saniрующие операции с сохранением эндопротеза. Однако в послеоперационном периоде симптомы ППИ сохранялись, свищевой ход продолжал функционировать.

В итоге через 8 лет после манифестации симптомов хронической послеоперационной ППИ больной поступил в отделение гнойной хирургии РНИИТО им. Р.Р. Вредена. В результате бактериологического исследования раневого отделяемого выявлен MRSA. На момент поступления функционировал свищевой ход в области правого тазобедренного сустава, рентгенологически определялись признаки выраженной деструкции костной ткани (рис. 2). Общий анализ крови: Hb 116 г/л, л. $5,9 \cdot 10^9$ /л, н. 19%, СОЭ 55 мм/ч, С-реактивный белок 68,6 мг/л.

В июне 2016 г. выполнен I этап двухэтапного ревизионного эндопротезирования: радикальная хирургическая обработка, удаление эндопротеза, имплантация статического антибактериального (ванкомицин, гентамицин) спейсера правого тазобедренного сустава (рис. 3, а). Была назначена парентеральная комбинированная антибактериальная терапия в стандартных дозах: ванкомицин 1 г 2 раза в сутки и ципрофлоксацин 0,6 г 2 раза в сутки. На 8-е сутки после операции получены результаты бактериологического исследования удаленных компонентов эндопротеза и

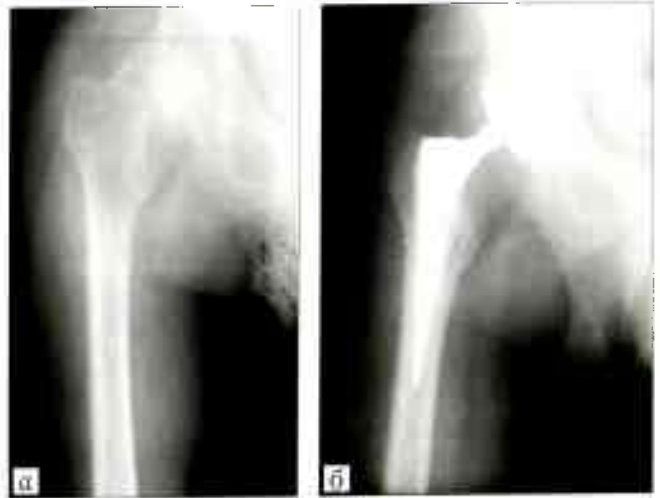

Рис. 1. Рентгенограммы правого тазобедренного сустава до (а) и после (б) операции.

тканевых биоптатах: штамм MRSA и штамм *Bilophila wadsworthia* в диагностически значимых титрах. С учетом нормальной функции почек (креатинин крови 57 мкмоль/л) и избыточной массы тела пациента (110 кг при росте 178 см) доза ванкомицина была увеличена до максимально возможной — по 2 г 2 раза в сутки и ципрофлоксацин заменен на цефоперазон/сульбактам (4 г 2 раза в сутки), обладающий активностью в отношении анаэробных возбудителей. Однако выполненный на 3-и сутки после коррекции антибактериальной терапии (10-е сутки после операции) мониторинг остаточной концентрации ванкомицина в крови показал крайне низкий уровень — 2,1 мкг/мл при целевых значениях 15–20 мкг/мл. К этому моменту у пациента были отмечены клинико-лабораторные признаки рецидива инфекционного процесса: серозно-геморрагическое отделяемое из раны, нарастание уровня С-реактивного белка. Принято решение о ревизионной операции с радикальной хирургической обработкой и переустановкой спейсера, которая была выполнена через 12 сут после первой санации (рис. 3, б). Импрегнацию нового спейсера проводили фосфомицином из расчета 4 г на 40 г цемента. Со дня операции пациент продолжал получать цефоперазон/сульбактам в прежней дозировке, ванкомицин в связи с низкой

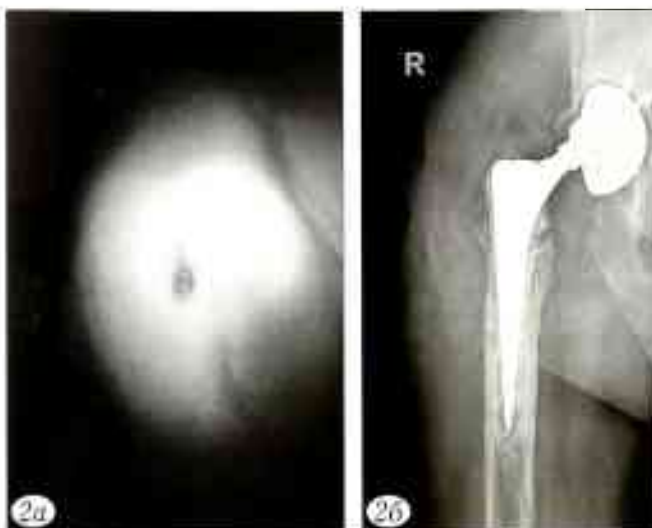

Рис. 2. Вид свищевых ходов (а) и рентгенограмма (б) после госпитализации в отделение гнойной хирургии РНИИТО им. Р.Р. Вредена. Выявлена септическая нестабильность эндопротеза, хронический остеомиелит бедра и костей вертлужной впадины: частичная деструкция большого вертела, остеолиз, многочисленные участки локального и линейного остеолитического поражения кортикального слоя, миграция вертлужного компонента эндопротеза.

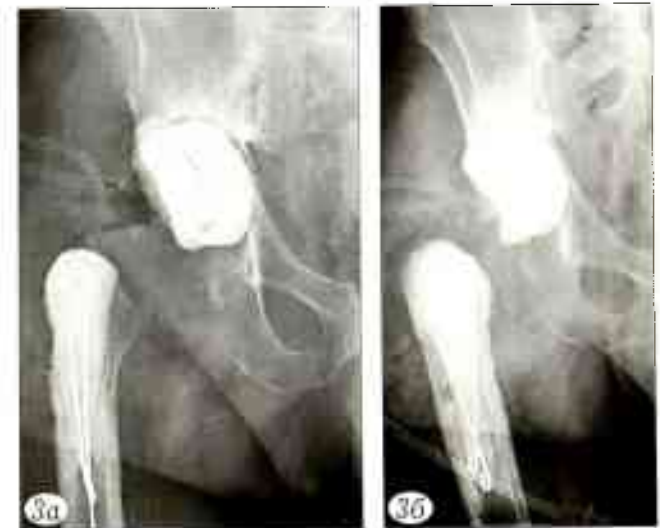


Рис. 3. Рентгенограммы после I этапа ревизионного эндопротезирования.

а -- после первичной санации, удаления эндопротеза и установки статического спейсера; б — после ревизионной операции с переустановкой спейсера.

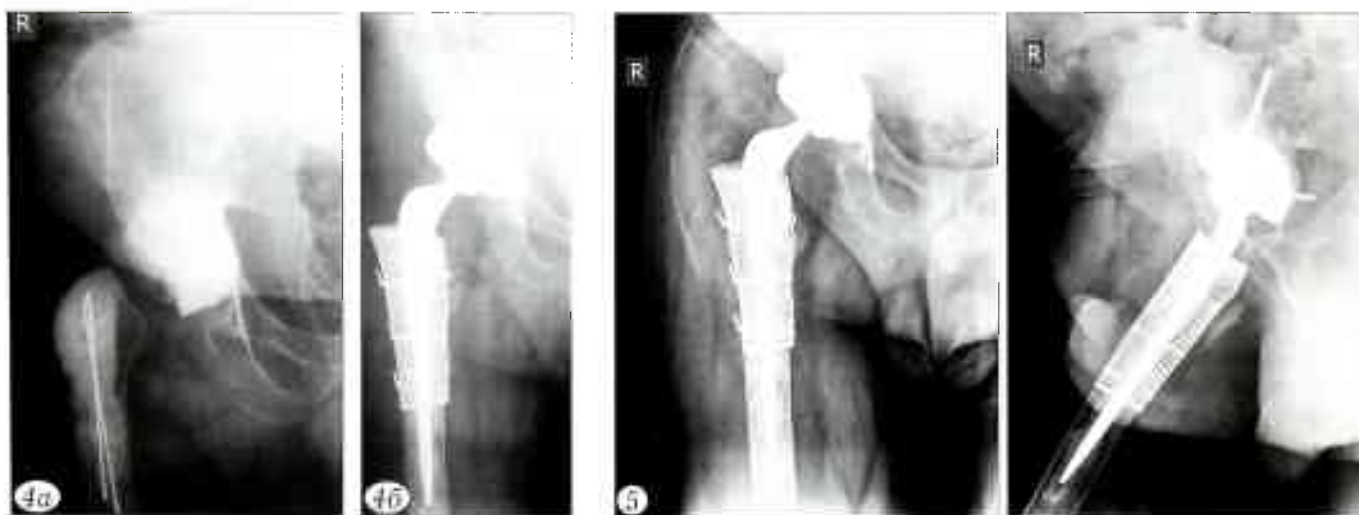


Рис. 4. Рентгенограммы правого тазобедренного сустава до (а) и после (б) II этапа ревизионного эндопротезирования.

Рис. 5. Рентгенограммы через 6 мес после II этапа ревизионного эндопротезирования.

эффективностью был заменен на фосфомицин по 4 г 3 раза в сутки.

Бактериологическое исследование удаленного спейсера не выявило роста микроорганизмов, а из всех интраоперационно взятых пяти тканевых биоптатов был выделен штамм MRSA с прежней чувствительностью.

В результате комплекса проведенных лечебных мероприятий рана зажила первичным натяжением, отмечалась нормализация лабораторных показателей (л. $3,5 \cdot 10^9$ /л, С-реактивный белок 12,8 мг/л). На 12-е сутки после переустановки спейсера больной выписан на амбулаторное лечение, где в течение 6 нед продолжал получать этиотропную комбинированную антибактериальную терапию: ко-тримоксазол 0,96 г 2 раза в сутки и рифампицин 300 мг 2 раза в сутки.

Стоимость лечения в РНИИТО им. Р.Р. Вредена составила 490 тыс. руб.

Через 6 мес пациент был госпитализирован вновь для выполнения II этапа ревизионного эндопротезирования. При поступлении клинико-лабораторные и рентгенологические признаки инфекционного процесса отсутствовали (С-реактивный белок 5,7 мг/л; рис. 4, а). Микробиологические исследования дооперационного аспирата, а в последствии удаленного спейсера и пяти тканевых биоптатов роста не выявили. В начале декабря 2016 г. пациенту был удален статический спейсер, выполнено ревизионное эндопротезирование правого тазобедренного сустава с импакционной костной пластикой (рис. 4, б). В качестве локального депо антибиотика применяли костный цемент с гентамицином и ванкомицином (4 г), смешанный с костным аллотрансплантатом. Антибактериальная терапия была назначена сроком на 8 нед и включала левофлоксацин по 0,5 г 2 раза в сутки (парентерально 12 сут с последующим переходом на пероральный прием) и рифампицин 300 мг 2 раза в сутки перорально.

Стоимость лечения в стационаре при выполнении II этапа ревизионного эндопротезирования составила 270 тыс. руб.

При осмотре больного через 6 мес после операции клинических и лабораторных симптомов рецидива ППИ не выявлено. Рентгенологические признаки нестабильности, миграции компонентов эндопротеза, остеолита отсутствовали (рис. 5). Отмечено восстановление опорной функции правой нижней конечности, отсутствие боли в суставе, что позволило больному отказаться от дополнительной опоры. Пациент продолжает реабилитационное лечение.

ОБСУЖДЕНИЕ

Ретроспективный анализ представленного клинического наблюдения позволяет выделить не-

сколько направлений обсуждения проблемы лечения ППИ. Во-первых, это недостаточное внимание к факторам риска возникновения инфекционных осложнений после первичного эндопротезирования [8, 9]. Больные, страдающие сердечно-сосудистыми заболеваниями, сахарным диабетом, ожирением, а также имеющие в анамнезе хирургические манипуляции или инъекции в области тазобедренного сустава, составляют до 65% в данной группе [10, 11]. Разработана прогностическая модель, учитывающая сочетание и вид микроорганизмов, лабораторные показатели, массу тела пациента и тип предшествующей операции и позволяющая предотвратить развитие ППИ [12]. Известно, что такие пациенты должны получать более агрессивную антибактериальную терапию, а выбор метода хирургического лечения может быть сделан в пользу двухэтапного ревизионного эндопротезирования [13, 14]. Однако до сих пор лечение пациентов с ППИ на основании, казалось бы, общепринятых рекомендаций остается скорее исключением из правил, чем рутинной практикой.

Во-вторых, чрезвычайно важным представляется отсутствие пресметственности в работе медицинских служб города. Следствием несогласованных действий является длительное рецидивирующее течение ППИ. Период ожидания специализированной помощи по данным локального регистра пациентов с ППИ РНИИТО им. Р.Р. Вредена составляет 78–124 мес, а в отдельных наблюдениях достигает 20 лет. В то же время ревизионное вмешательство, выполненное в течение 1 мес после манифестации, позволяет сохранить эндопротез и добиться стойкой ремиссии ППИ у 84% больных [10, 12].

Третьим важным обстоятельством является оказание помощи ортопедическим больным в дежурных хирургических стационарах города. Как правило, такая помощь не имеет ничего общего с хирургической тактикой, рекомендованной российскими руководствами и международной согласительной конференцией по ППИ [14, 15]. Конечно, этому способствует отсутствие профильного де-

журного ортопедического стационара, который мог бы обеспечить специализированную ортопедическую помощь пациентам с ППИ. Результаты подобного лечения предсказуемо неудовлетворительные у 35,9% прооперированных, обуславливают развитие хронической инфекции, необходимость повторных хирургических вмешательств и дальнейшее ухудшение функциональных результатов лечения [12].

Четвертой нерешенной проблемой остается отсутствие определенных источников финансирования. Как было показано в нашем клиническом наблюдении, лечение инфекционных осложнений требует в два, а иногда, как показывает практика, в десятки раз больших затрат, по сравнению с таковыми, необходимыми для проведения асептической ревизионной операции или тем более первичного эндопротезирования [5, 6].

Заключение. На сегодняшний день ведущими причинами рецидивирующего течения ППИ и низких функциональных результатов лечения являются недостаточная настороженность в отношении развития ППИ, сопутствующей патологии больного, отсутствие преемственности в работе медицинских служб города, несоблюдение предложенных алгоритмов диагностики и лечения, а также отсутствие постоянных источников финансирования при лечении инфекционных осложнений после эндопротезирования.

Конфликт интересов: не заявлен.

ЛИТЕРАТУРА | REFERENCES

1. Шубняков И.И., Тихилов Р.М., Николаев Н.С. и др. Эпидемиология первичного эндопротезирования тазобедренного сустава на основании данных регистра артропластики РНИИТО им. Р.Р. Вредена. Травматология и ортопедия России. 2017; 23 (2): 81-101 [Shubnyakov I.I., Tikhilov R.M., Nikolaev N.S. et al. Epidemiology of primary hip arthroplasty: report from register of Vreden Russian research institute of traumatology and orthopedics. Traumatology and orthopedics of Russia. 2017; 23 (2): 81-101 (in Russian)]. doi: 10.21823/2311-2905-2017-23-2-81-101.
2. Barrett L., Atkins B. The clinical presentation of prosthetic joint infection. J. Antimicrob. Chemother. 2014; 69 (Suppl 1): 25-7. doi: 10.1093/jac/dku250.
3. Bauer T.W., Parvizi J., Kobayashi N., Krebs V. Diagnosis of periprosthetic infection. J. Bone Joint Surg. Am. 2006; 88 (4): 869-82.
4. Phillips C.B., Barrett J.A., Losina E. et al. Incidence rates of dislocation, pulmonary embolism, and deep infection during the first six months after elective total hip replacement. J. Bone Joint Surg. Am. 2003; 85-A (1): 20-6.
5. Klouche S., Sariali E., Mamoudy P. Total hip arthroplasty revision due to infection: a cost analysis approach. Orthop. Traumatol. Surg. Res. 2010; 96 (2): 124-32. doi: 10.1016/j.rcot.2010.02.005.
6. Peel T.N., Dowsey M.M., Buising K.L. et al. Cost analysis of debridement and retention for management of prosthetic joint infection. Clin. Microbiol. Infect. 2013; 19 (2): 181-6. doi: 10.1111/j.1469-0691.2011.03758.x.
7. Parvizi J., Pawasarat I.M., Azzam K.A. et al. Periprosthetic joint infection: the economic impact of methicillin-resistant infections. J. Arthroplasty. 2010; 25 (6 Suppl): 103-7. doi: 10.1016/j.arth.2010.04.011.
8. Ata A., Lee J., Bestle S.L. et al. Postoperative hyperglycemia and surgical site infection in general surgery patients. Arch. Surg. 2010; 145 (9): 858-64. doi: 10.1001/archsurg.2010.179.
9. Wu C., Qu X., Liu F. et al. Risk factors for periprosthetic joint infection after total hip arthroplasty and total knee arthroplasty in Chinese patients. PLoS One. 2014; 9 (4): e95300. doi: 10.1371/journal.pone.0095300.
10. Лю Б., Тихилов Р.М., Шубняков И.И. и др. Анализ эффективности санлирующих операций при параэндопротезной инфекции. Травматология и ортопедия России. 2014; 2 (72): 22-9 [Lyu B., Tikhilov R.M., Shubnyakov I.I. et al. Evaluation of debridement effectiveness for the treatment of periprosthetic joint infections of the hip. Traumatology and orthopedics of Russia. 2014; (2): 22-29 (in Russian)]. doi: 10.21823/2311-2905-2014-0-2-22-29.
11. Cushner F., Agnelli G., Fitzgerald G., Warwick D. Complications and functional outcomes after total hip arthroplasty and total knee arthroplasty: results from the global Orthopaedic Registry (gLORY). Am. J. Orthop. (Belle Mead NJ). 2010; 39 (9 Suppl): 22-8.
12. Лю Б., Тихилов Р.М., Шубняков И.И. и др. Эффективность первого этапа двухэтапной ревизии при параэндопротезной инфекции тазобедренного сустава. Травматология и ортопедия России. 2014; 3 (73): 5-14 [Lyu B., Tikhilov R.M., Shubnyakov I.I. et al. Efficiency of the first stage of two-staged revision surgery in patients with periprosthetic hip infection. Traumatology and orthopedics of Russia. 2014; 73 (3): 5-14 (in Russian)]. doi: 10.21823/2311-2905-2014-73-3-5-14.
13. Винклер Т., Трампуз А., Ренц Н. и др. Классификация и алгоритм диагностики и лечения перипротезной инфекции тазобедренного сустава. Травматология и ортопедия России. 2016; 1 (79): 33-45 [Winkler T., Trampuz A., Renz N. et al. Classification and algorithm for diagnosis and treatment of hip periprosthetic infection. Traumatology and orthopedics of Russia. 2016; (1): 21-32 (in Russian)].
14. Тихилов Р.М., Шубняков И.И., Плаев Д.Г. и др. Руководство по хирургии тазобедренного сустава. т. 2. СПб: РНИИТО им. Р.Р. Вредена; 2015: 208-43.
15. Материалы международной согласительной конференции по перипротезной инфекции Перевод с англ. под ред. Р.М. Тихилова. СПб: РНИИТО им. Р.Р. Вредена; 2014: 293-4 [Parvizi J., Gehrke T., Chen A.F. Proceedings of the international consensus on periprosthetic joint infection. Bone Joint J. 2013; 1: 95-B (11): 1450-2. doi: 10.1302/0301-620X.95B11.33135].

Сведения об авторах: Шубняков И.И. — канд. мед. наук, главный науч. сотр. РНИИТО им. Р.Р. Вредена; Божкова С.А. — доктор мед. наук, профессор, зав. отделением клинической фармакологии; Артюх В.А. — канд. мед. наук, зав. отделением гнойной хирургии; Ливенцов В.Н., Кочииш А.А., Афанасьев А.В. — врачи травматологи-ортопеды отделения гнойной хирургии.

Для контактов: Артюх Василий Алексеевич. E-mail: artyukhva@mail.ru.

Contact: Artyukh Vasily A. — Cand. med. sci., head of suppurative surgery department. E-mail: artyukhva@mail.ru.