

© Коллектив авторов, 2016

ОЦЕНКА КЛИНИЧЕСКОЙ ЭФФЕКТИВНОСТИ МАЛОТРАВМАТИЧНОГО СПОСОБА ТРАНСПЕДИКУЛЯРНОЙ СТАБИЛИЗАЦИИ В ХИРУРГИЧЕСКОМ ЛЕЧЕНИИ ПАЦИЕНТОВ С ПЕРЕЛОМАМИ ПОЗВОНКОВ ГРУДНОГО И ПОЯСНИЧНОГО ОТДЕЛОВ ПОЗВОНОЧНИКА

В.А. Бывальцев, А.А. Калинин, А.Э. Будаев

ГБОУ ВПО «Иркутский государственный медицинский университет», НУЗ «Дорожная клиническая больница на станции Иркутск-Пассажирский ОАО «РЖД»; Иркутский научный центр хирургии и травматологии; ГБОУ ДПО «Иркутская государственная медицинская академия последипломного образования», Иркутск, РФ

Проведена оценка клинической эффективности чрескожной транспедикулярной стабилизации в лечении пациентов с травматическими компрессионными переломами типа А2 и А3 позвонков грудного и поясничного отделов позвоночника. В исследование вошло 25 пациентов, средний возраст которых составил 34 (29; 42) года. Соотношение мужчин и женщин 2:1. Оценивали выраженность болевого синдрома по визуальной аналоговой шкале боли (ВАШ), качество жизни по шкале Освестри (ODI), продолжительность операции и объем кровопотери, удовлетворенность пациентов исходом по шкале MacNab и частоту осложнений. Средняя продолжительность операции составила 120 (90; 140) мин, медиана кровопотери — 50 (30; 80) мл. Отмечено значимое снижение выраженности болевого синдрома после операции ($p < 0,01$) с сохранением на достигнутом уровне в течение первого года наблюдения. Большинство пациентов спустя 1 год после операции оценили эффективность лечения по шкале MacNab как отличную и хорошую. Эффективная стабилизация поврежденного сегмента, редукция посттравматической кифотической деформации и минимальная операционная травма способствуют уменьшению сроков временной утраты нетрудоспособности, полноценной социальной и трудовой реабилитации.

К л ю ч е в ы е с л о в а : минимально инвазивная хирургия позвоночника, чрескожная транспедикулярная фиксация, компрессионный перелом.

Clinical Efficacy of Minimally Invasive Transpedicular Stabilization for Thoracic and Lumbar Vertebrae Fractures

V.A. Byval'tsev, A.A. Kalinin, A.E. Budaev

Irkutsk State Medical University, Railway Clinical Hospital, Irkutsk, Irkutsk Scientific Center of Surgery and Traumatology, Irkutsk State Medical Academy for Postgraduate Education, Irkutsk, Russia

Clinical efficacy of percutaneous transpedicular stabilization for the treatment of patients with A2 and A3 traumatic compression thoracic and lumbar fractures was performed. The study included 25 patients with mean age 34 (29-42) years. The male-female ratio was 2:1. Severity of pain syndrome by analog visual scale (VAS), quality of life by Oswestry Disability Index (ODI), duration of surgery and blood loss, patient outcome satisfaction by MacNab's criteria and rate of complications were assessed. Mean duration of surgery made up 120 (90-140) min, median blood loss — 50 (30-80) ml. Marked postoperative reduction of pain syndrome ($p < 0.01$) was achieved and preserved within the 1st observation year. One year after surgery most of the patients evaluated the treatment efficacy as excellent as good by MacNab's criteria. Effective stabilization of the injured segment, reduction of posttraumatic kyphotic deformity and minimal operative trauma promote the reduction of temporary disability as well as the adequate social and labor rehabilitation.

К e y w o r d s : minimal invasive spine surgery, percutaneous transpedicular fixation, compression fracture.

Введение. Закрытые повреждения позвоночного столба составляют около 3,3% всех травм, при этом большая часть пострадавших — лица трудоспособного возраста [1, 2]. Частым повреждением позвоночника являются компрессионные переломы тел позвонков грудного и поясничного отделов, которые имеют биомеханически нестабильный характер [1–3]. Локальный болевой синдром в области компрессионного перелома тела позвонка на фоне механической травмы зачастую носит стойкий характер и значительно ухудшает качество жизни

пациентов [1, 4]. В раннем посттравматическом периоде этому способствует микроподвижность костных фрагментов, а миграция дискового материала внутрь тела позвонка препятствует полноценной консолидации перелома тела позвонка [1]. Все вышеперечисленное приводит к развитию посттравматической кифотической деформации позвоночника с постепенным вторичным развитием неврологических нарушений [5].

Консервативный подход к лечению стабильных неосложненных компрессионных переломов тел

позвонок грудной и поясничной локализации в виде симптоматической терапии и ограничительного ортопедического режима не обеспечивает полноценной консолидации поврежденного сегмента [6]. Прогрессирование кифотической деформации способствует развитию неврологической симптоматики и значимого вертеброгенного болевого синдрома [7]. Это обстоятельство послужило поводом к разработке методик хирургической стабилизации при лечении пациентов с нестабильными неосложненными переломами грудных и поясничных позвонков [3, 8, 9].

Основными способами оперативного лечения переломов груднопоясничной локализации являются открытая вентральная трансстеловая и дорсальная транспедикулярная фиксация, а также их сочетание [7, 10]. Изначально выполнение доступа при вышеупомянутых методиках было сопряжено со значительным повреждением мягких тканей и кровопотерей, что способствовало сохранению послеоперационного болевого синдрома и длительному периоду реабилитации [7, 11].

Таким образом, в настоящее время в спинальной хирургии является актуальным исследование возможности малотравматичного восстановления биомеханической стабильности позвоночного столба с полноценной функциональной реабилитацией в кратчайшие сроки [1, 2, 4, 7, 10, 12–14].

Цель исследования: провести оценку клинической эффективности малотравматичного способа транспедикулярной стабилизации в хирургическом лечении пациентов с переломами позвонков грудного и поясничного отделов позвоночника.

ПАЦИЕНТЫ И МЕТОДЫ

Ретроспективно проанализированы проспективно собранные данные о 25 пациентах с травматическими компрессионными переломами грудного

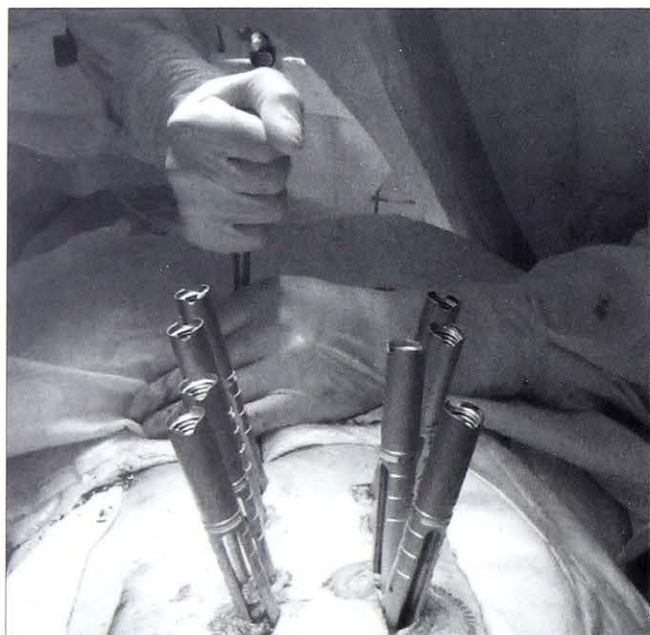

Рис. 1. Интраоперационное фото. Чрескожное проведение продольной балки через направляющие порты.

и поясничного отделов позвоночника в отсутствие сенсомоторного дефицита, проходивших лечение в нейрохирургическом центре Дорожной клинической больницы на станции Иркутск-Пассажирский ОАО «РЖД» в период с 2014 по 2015 г. Переломы соответствовали типам А2 и А3 по классификации F. Magerl [3]. В срок до 3 нед после закрытой неосложненной позвоночной травмы всем пациентам была выполнена минимально-инвазивная транспедикулярная фиксация системами u-Centum и Viper II.

В предоперационном периоде всем пациентам проводилось комплексное клиничко-инструментальное обследование, включающее оценку жалоб, анамнеза, неврологического статуса, рентгенологические (стандартная спондилография в двух проекциях), нейровизуализационные (КТ, МРТ) и нейрофизиологические (электронейромиография нижних конечностей) исследования.

Оценку клинической эффективности проводили по наиболее важным для этой категории пациентов параметрам: выраженность болевого синдрома, уровень качества жизни, связанный с проблемой в спине, удовлетворенность лечением и наличие осложнений. Интенсивность болевых ощущений оценивали по визуально-аналоговой шкале боли (ВАШ) [13], уровень качества жизни — по специальной анкете для пациентов с проблемами в спине Освестри (Oswestry disability index, ODI) [13], субъективную удовлетворенность результатом оперативного лечения — по шкале Macnab [13]. Параметры определяли до операции, при выписке, через 6 мес и в отдаленном (от 10 до 16 мес) периоде после операции (в среднем 12 мес).

Все этапы операции проводили под внутривенной анестезией с использованием искусственной вентиляции легких. Под контролем электронно-оптического преобразователя («Siemens», Германия) выполняли разметку с определением оснований корней дуг позвонков и их поперечных отростков на двух смежных от места перелома сегментов. Выполнив 8 паравертебральных разрезов длиной до 1,5 см в проекции корней дуг канюлированным шилом осуществляли остеоперфорацию кортикальной пластинки с установкой спиц-проводников. При помощи системы тубулярных ретракторов с направляющими портами по спицам-проводникам последовательно устанавливали моноаксиальные канюлированные фенестрированные транспедикулярные винты с двух сторон. Из отдельных кожных разрезов до 0,5 см с двух сторон субфасциально проводили продольные балки, предварительно смоделированные под физиологический изгиб позвоночника (рис. 1). Используя инструментарий для коррекции деформации, проводили distraction и редукцию кифотической деформации с последующей фиксацией транспедикулярных винтов и продольных балок блокирующими гайками через систему направляющих портов.

Статистическая обработка результатов исследования проведена с использованием прикладных

программ обработки баз данных Microsoft Excel и Statistica 8,0. Для оценки значимости различий выборочных совокупностей использовали критерии непараметрической статистики, в качестве нижней границы достоверности принят уровень $p < 0,05$. Данные представлены медианой и интерквартильным размахом в виде $Me (25; 75)$.

РЕЗУЛЬТАТЫ

Соотношение мужчин и женщин составило 2:1, медиана возраста — 34 (29; 42) года. Данные об уровне пораженного сегмента в исследованных группах представлены в табл. 1.

Длительность операции составила 120 (90;140) мин, объем кровопотери — 50 (30; 80) мл, сроки активизации — 1 (1; 2) сут, продолжительность госпитализации — 8 (7; 9) сут.

Оценка болевого синдрома по ВАШ (рис. 2, а) показала значимое снижение его выраженности к моменту выписки из отделения ($p < 0,01$) с сохранением на минимальном уровне в отдаленном (спустя 12 мес после операции) периоде ($p < 0,01$), что свидетельствует о стойкости достигнутого эффекта.

При исследовании значений ODI установлена значимая положительная динамика функционального состояния после операции по сравнению с дооперационным уровнем ($p < 0,01$; рис. 2, б). Оценка качества жизни пациентов через 12 мес после операции выявила стойкое и полноценное его восстановление в сравнении с дооперационным значением ($p < 0,01$).

Согласно оценке по шкале Маснаб в среднем через 12 мес после операции у 60% прооперированных констатировали отличный результат, у 36% — хороший, у 4% — удовлетворительный (рис. 3).

По результатам всех выполненных вмешательств зарегистрировано 2 (8%) инфекционных осложнения в виде появления признаков инфицирования межмышечной гематомы. В обоих случаях продление курса местной и системной антибактериальной тера-

Табл. 1. Распределение пациентов в зависимости от уровня повреждения позвоночника

Уровень повреждения	Вид перелома по Magerl		Итого
	A2	A3	
Th6	1	1	2
Th7	1	—	1
Th8	—	1	1
Th9	1	1	2
Th10	1	2	3
Th11	1	1	2
Th12	3	1	4
L1	2	3	5
L2	1	1	2
L3	1	1	2
L4	1	—	1
Всего ...	13	12	25

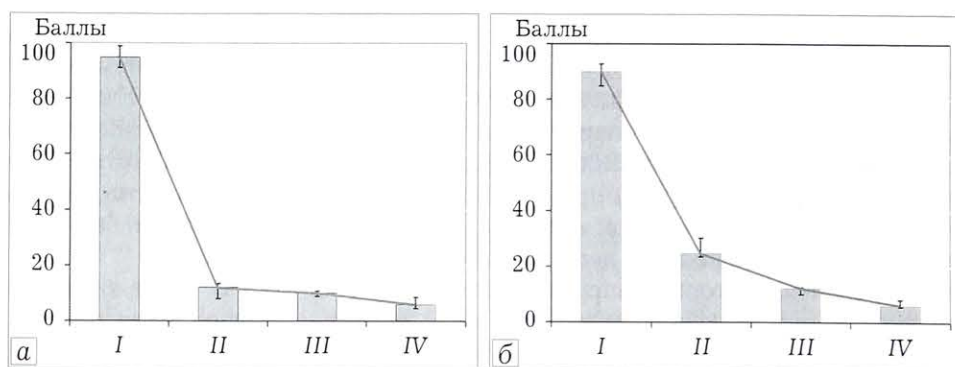


Рис. 2. Динамика выраженности болевого синдрома по ВАШ (а) и качества жизни по ODI (б).

I — до операции, II — при выписке, III — через 6 мес, IV — через 12 мес.

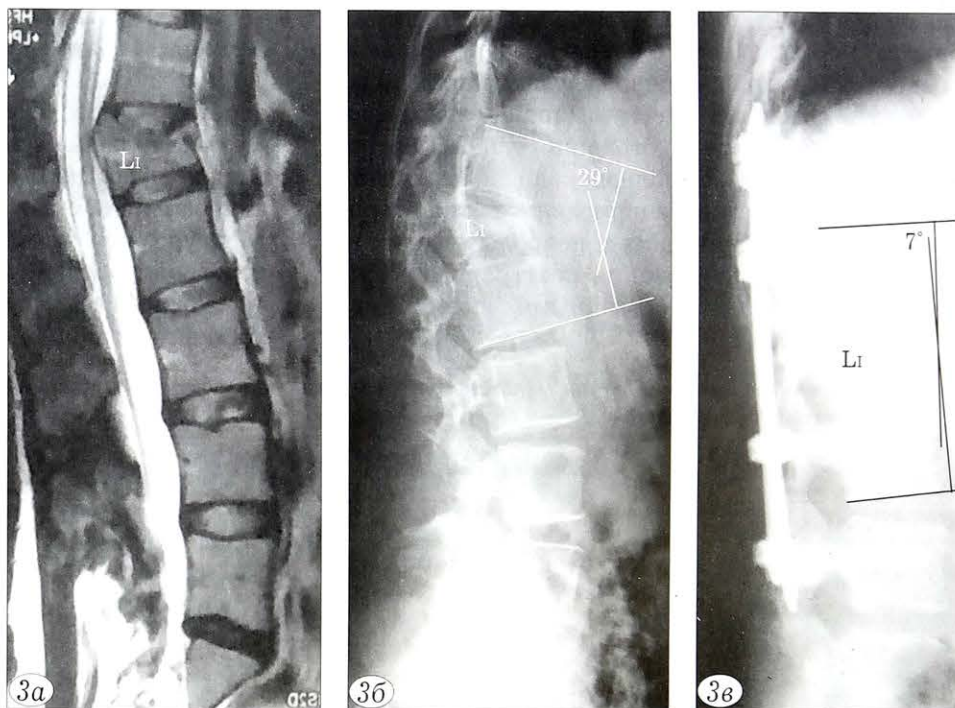


Рис. 3. Пациентка Н. 29 лет с неосложненным нестабильным компрессионно-оскольчатым переломом (тип А3) тела L1-позвонка с локальной кифотической деформацией.

а — МР-томограмма груднопоясничного отдела позвоночника в сагиттальной плоскости; б — боковая спондилография груднопоясничного отдела позвоночника: кифотическая деформация 29°; в — боковая спондилография груднопоясничного отдела позвоночника после операции: редукция посттравматической деформации до 7°.

пии способствовало благоприятному заживлению послеоперационной раны без увеличения сроков госпитализации.

ОБСУЖДЕНИЕ

Подходы к лечению компрессионных переломов позвоночника типа А2 и А3

Переломы грудного и поясничного отделов позвоночника классифицируют на группы в зависимости от патоморфологических критериев и механизма травмы позвоночника: с компрессией его передних элементов (тип А), с повреждением передних и задних элементов с дистракцией (тип В), с повреждением передних и задних элементов позвонка, а также с ротацией (тип С), частота встречаемости которых составляет 66,1, 14,5 и 19,4% соответственно [3]. При этом повреждения позвонков типа В и С считаются нестабильными, и декомпрессиивно-стабилизирующая тактика в отношении лечения таких пациентов predetermined. Переломы тел позвонков типа А в связи с отсутствием повреждений связочного аппарата считаются стабильными или условно стабильными [3, 10]. Тем не менее установлено, что значительное разрушение элементов передней опорной колонны со временем приводит к клиновидной деформации позвоночника, развитие которой сопровождается нарушением сагиттального баланса позвоночного столба, что в свою очередь способствует прогрессированию травматического кифоза и возникновению вторичных неврологических осложнений [1, 2, 5].

Подходы к лечению травматических переломов тел позвонков типа А2 и А3 различны [19, 20]. Консервативная тактика лечения пациентов в остром периоде неосложненных переломов тел позвонков груднопоясничной локализации может включать симптоматическую (анальгетики) терапию, ортезирование и ограничительный ортопедический режим. Неполноценная консолидация поврежденного сегмента и риски развития вторичных ликвородинамических и неврологических нарушений при формировании посттравматической деформации являются главными недостатками данного подхода [1, 6, 21].

Оперативное лечение компрессионных и компрессионно-оскольчатых переломов тел позвонков, в том числе типа А2 и А3, направлено на восстановление анатомических взаимоотношений поврежденного сегмента за счет устранения посттравматической деформации и профилактики интра- и послеоперационных осложнений [1, 7]. При этом традиционные способы открытых хирургических вмешательств, в связи со значительной интраоперационной травматичностью, характеризуются высоким риском развития послеоперационного рубцово-спаечного эпидурита с сохранением вертеброгенного болевого синдрома [7, 11, 19, 20].

Клиническая эффективность и болевой синдром

Клиническую эффективность вмешательства ряд исследователей [14–18] оценивают по динамике болевого синдрома в послеоперационном периоде, а малотравматичность методики подтверждается уровнем интраоперационной кровопотери и длительностью операции.

Чрескожные методики позволяют значительно уменьшить выраженность послеоперационного болевого синдрома, что способствует ранней активизации, быстрой и полноценной реабилитации [22, 23].

В исследованиях [24, 25] отмечено, что после выполнения минимально-инвазивной чрескожной фиксации при А3-переломах тел позвонков груднопоясничной локализации в сроки до 7 дней после операции уровень болевого синдрома по ВАШ составил 1,1. М. Palmisani и соавт. [26], изучая отдаленную клиническую эффективность чрескожной транспедикулярной фиксации при переломах типа А2, через 14,2 мес после операции оценили болевой синдром по ВАШ в 1,9 балла, С. Pelegri и соавт. [27] через 17 мес. после операции — в 1,6.

В настоящем исследовании при оценке болевого синдрома по ВАШ мы не выявили принципиальных различий с данными, представленными в литературе, при этом технические характеристики, подтверждающие малоинвазивность установки чрескожных транспедикулярных систем, были сопоставимы (табл. 2) [14–18]. На значимое улучшение

Табл. 2. Сравнительные результаты малотравматичной транспедикулярной фиксации при травматических повреждениях груднопоясничной локализации

Автор, год	Число пациентов	Объем кровопотери, мл	Длительность операции, мин	Оценка по ВАШ
Fang L. [14]	35	83,0±40,7	95,8±12,3	–
Yang W.E. [15]	21	175 (50; 250)	179±78	4,0±1,8 (до операции)/ 0,4±0,7 (после операции)
Rahamimov N. [16]	40	50±15	121 (64;188)	–
Dong S.H. [17]	18 (чрескожная методика)	18,3±4,9	51,7±11,2	2,00±0,77 (после операции)
	21 (трансмускулярная методика)	27,6±7,5	49,1±7,5	3,00±1,00 (после операции)
Gu Y. [18]	20	–	–	7,3±1,3 (до операции)/ 1,2±0,7 (после операции)
Наши данные	15 (грудной отдел) 10 (поясничный отдел)	50 (30; 80)	120 (90; 10)	95 (90; 100)/6 (5; 8)

Примечание. В нашем исследовании выраженность болевого синдрома оценивали по 100-миллиметровой ВАШ, в остальных — по 10-балльной ВАШ.

ние функционального состояния указывало минимальное количество баллов по ODI.

В отдаленном периоде удовлетворительный субъективный исход по шкале Macnab получен только в 1 (4%) случае, что, вероятно, связано с потерей редукции кифотической деформации на фоне снижения минеральной плотности костной ткани.

Заключение. Перкутанная транспедикулярная фиксация является эффективным методом лечения пациентов с неосложненными компрессионными переломами тел позвонков грудного и поясничного отделов позвоночника типа А2 и А3 в остром периоде позвоночной травмы. Технология позволяет значительно уменьшить болевой вертеброгенный синдром и улучшить качество жизни пациентов в ближайшем и отдаленном послеоперационном периоде. Эффективная стабилизация поврежденного сегмента, редукция посттравматической кифотической деформации и минимальная операционная травма способствуют сокращению сроков временной утраты нетрудоспособности, полноценной социальной и трудовой реабилитации.

Работа выполнена при поддержке
гранта Российского научного Фонда 15-15-30037

ЛИТЕРАТУРА [REFERENCES]

1. Бывальцев В.А., Калинин А.А., Сороковиков В.А., Белых Е.Г., Панасенков С.Ю., Григорьев Е.Г. Анализ результатов редукции кифотической деформации с помощью пункционной вертебропластики и стентопластики у пациентов с травматическими компрессионными переломами груднопоясничной локализации. Вестник травматологии и ортопедии им. Н.Н. Приорова. 2014; 2: 12–8 [Byval'tsev V.A., Kalinin A.A., Sorokovikov V.A., Belykh E.G., Panasenkov S.Yu., Grigor'ev E.G. Analysis of results of kyphotic deformity reduction using puncture vertebroplasty and stentoplasty in patients with traumatic compression fractures of thoraco-lumbar localization. Vestnik travmatologii i ortopedii im. N.N. Priorova. 2014; 2: 12–8 (in Russian)].
2. Калинин А.А., Бывальцев В.А., Сороковиков В.А., Белых Е.Г., Григорьев Е.Г. Случай успешной редукции кифотической деформации позвонка с помощью стентопластики у пациента с травматическим компрессионным переломом поясничной локализации. Сибирский медицинский журнал. 2014; 2: 104–106 [Kalinin A.A., Byval'tsev V.A., Sorokovikov V.A., Belykh E.G., Grigoryev Ye.G. Case of successful kyphotic vertebral deformation reduction using stentoplasty in the patient with traumatic compression fracture of lumbar spine. Sibirskiy meditsinskiy zhurnal. 2014; 2: 104–6 (in Russian)].
3. Magerl F., Aebi M., Gertzbein S.D., Harms J., Nazarian S. A comprehensive classification of thoracic and lumbar injuries. Eur. Spine J. 1994; 3: 184–201.
4. Бывальцев В.А., Барза П., Сухомель П., Будорин Ф.А., Сороковиков В.А. Приоритетность использования вертебропластики в лечении симптоматических гемангиом позвоночника. Хирургия позвоночника. 2008; 2: 41–7 [Byval'tsev V.A., Barza P., Sukhomel' P., Budorin F.A., Sorokovikov V.A. The priority of vertebroplasty for treatment of symptomatic spine hemangiomas. Khirurgiya pozvonochnika. 2008; 2: 41–7 (in Russian)].
5. Faciszewski T., Winter R.B., Lonstein J.E., et al. The surgical and medical perioperative complications of anterior spinal fusion surgery in the thoracic and lumbar spine in adults: A review of 1223 procedures. Spine. 1995; 20: 1592–9.
6. Voggenreiter G. Ballonkyphoplasty is effective in deformity correction of osteoporotic vertebral compression fractures. Spine. 2005; 30: 2806–12.
7. Рерих В.В., Борзых К.О., Лукьянов Д.С., Жеребцов С.В. Торакоскопический вентральный спондилодез в системе хирургического лечения нестабильных поврежденных грудного отдела позвоночника. Хирургия позвоночника. 2009; 2: 8–16 [Rerikh V.V., Borzykh K.O., Luk'yanov D.S., Zherebtsov S.V. Thoracoscopically assisted anterior fusion for unstable thoracolumbar spine fractures. Khirurgiya pozvonochnika. 2009; 2: 8–16 (in Russian)].
8. Dick J.C. Spinal fractures. New device offers improved treatment. Minnesota Physician. 2001; 14: 10.
9. Wilcox R.K., Allen D.J., Hall R.M., Limb D., Barton D.C., Dickson R.A. A dynamic investigation of the burst fracture process using a combined experimental and finite element approach. Eur. Spine J. 2004; 13: 481–8.
10. Рамих Э.А. Повреждения грудного и поясничного отделов позвоночника. Хирургия позвоночника. 2008; 2: 94–114 [Ramikh E.A. Injuries of the thoracic and lumbar spine. Khirurgiya pozvonochnika. 2008; 2: 94–114 (in Russian)].
11. Park P., Foley K. Percutaneous lumbar pedicle screw fixation. European Musculoskeletal Review. 2007; 1: 59–61.
12. Бывальцев В.А. Метастазы шейного отдела позвоночника: способы коррекционного лечения. Клиническая неврология. 2008; 4: 30–3 [Byval'tsev V.A. Metastases of cervical spine: method of corrective treatment. Klinicheskaya neurologiya. 2008; 4: 30–3 (in Russian)].
13. Бывальцев В.А., Сороковиков В.А., Белых Е.Г., Арсентьева Н.И. Использование шкал и анкет в вертебологии. Неврология и психиатрия им. С.С. Корсакова. 2011; 9 (III): 51–6 [Byval'tsev V.A., Sorokovikov V.A., Belykh E.G., Arsent'eva N.I. The use of scales and questionnaires in vertebrology. Zhurnal neurologii i psikiatrii im. S.S. Korsakova. 2011; 9 (III): 51–6 (in Russian)].
14. Fang L.M., Zhang Y.J., Zhang J., Huang N., Zuo Z.H., Li B., Wang B., Lin H.G. [Minimally invasive percutaneous pedicle screw fixation for the treatment of thoracolumbar fractures and posterior ligamentous complex injuries]. J. Peking University (Health Sciences). 2012; 44 (6): 851–4.
15. Yang W.E., Ng Z.X., Koh K.M.R., Low S.W., Lwin S., Choy K.S.D., Seet E., Yeo T.T. Percutaneous pedicle screw fixation for thoracolumbar burst fracture: a Singapore experience. Singapore Med. J. 2012; 53 (9): 577–81.
16. Rahamimov N., Mulla H., Shani A., Freiman S. Percutaneous augmented instrumentation of unstable thoracolumbar burst fractures. Eur. Spine J. 2012; 21: 850–4.
17. Dong S.H., Chen H.N., Tian J.W., Xia T., Wang L., Zhao Q.H., Liu C.Y. Effects of minimally invasive percutaneous and trans-spatium intermuscular short-segment pedicle instrumentation on thoracolumbar mono-segmental vertebral fractures without neurological compromise. Orthop. Traumatol. Surg. Res. 2013; 99: 405–11.
18. Gu Y., Zhang F., Jiang X., Jia L., McGuire R. Minimally invasive pedicle screw fixation combined with percutaneous vertebroplasty in the surgical treatment of thoracolumbar osteoporosis fracture. J. Neurosurg. Spine. 2013; 18 (6): 634–40.
19. Dhall S.S., Wadhwa R., Wang M.Y., Tien-Smith A., Mummaneni P.V. Traumatic thoracolumbar spinal injury: an algorithm for minimally invasive surgical management. Neurosurg. Focus. 2014; 37 (1): E9.

20. *Koreckij T., Park D.K., Fischgrund J.* Minimally invasive spine surgery in the treatment of thoracolumbar and lumbar spine trauma. *Neurosurg. Focus.* 2014; 37 (1): E11.
21. *Karjalainen M., Aho A.J., Katevuo K.* Painful spine after stable fractures of the thoracic and lumbar spine. What benefit from the use of extension brace? *Ann. Chir. Gynaecol.* 1991; 80: 45–8.
22. *Charles Y.P., Walter A., Schuller S., Aldakheel D., Steib J.* Thoracolumbar fracture reduction by percutaneous in situ contouring. *Eur. Spine J.* 2012; 21: 2214–21.
23. *Wild M.H., Glees M., Plieschnegger C., Wenda K.* Five-year follow-up examination after purely minimally invasive percutaneously and conventionally treated patients. *Arch. Orthop. Trauma Surg.* 2007; 127: 335–43.
24. *Fuentes S., Blondel B., Metellus P., Gaudart J., Adetchessi T., Dufour H.* Percutaneous kyphoplasty and pedicle screw fixation for the management of thoraco-lumbar burst fractures. *Eur. Spine J.* 2010; 19: 1281–7.
25. *Blondel B., Fuentes S., Pech-Gourg G., Adetchessi T., Tropiano P., Dufour H.* Percutaneous management of thoracolumbar burst fractures: evolution of techniques and strategy. *Orthop. Traumatol. Surg. Res.* 2011; 97: 527–532.
26. *Palmisani M., Gasbarrini A., Brodano G.B., De Iure F., Cappuccio M., Boriani L., Amendola L., Boriani S.* Minimally invasive percutaneous fixation in the treatment of thoracic and lumbar spine fractures. *Eur. Spine J.* 2009; 18 (1): S71–S74.
27. *Pelegri C., Benchikh E.I., Fegoun A., Winter M., Brasart N., Bronsard N., Hovorka I., de Peretti F.* Percutaneous osteosynthesis of lumbar and thoracolumbar spine fractures without neurological deficit: surgical technique and preliminary results. *Rev. Chir. Orthop. Reparatrice Appar. Mot.* 2008; 94: 456–63.

Сведения об авторах: Бывальцев В.А. — доктор мед. наук, зав. курсом нейрохирургии ИГМУ; руководитель центра нейрохирургии ДКБ на ст. Иркутск-Пассажи́рский; руководитель научно-клинического отдела нейрохирургии Иркутского научного центра хирургии и травматологии; профессор кафедры травматологии, ортопедии и нейрохирургии ИГМАПО; Калинин А.А. — канд. мед. наук, ассистент курса нейрохирургии ИГМУ, врач-нейрохирург центра нейрохирургии ДКБ на ст. Иркутск-Пассажи́рский; младший науч. сотр. научно-клинического отдела травматологии и ортопедии Иркутского научного центра хирургии и травматологии; Будаев А.Э. — аспирант курса нейрохирургии ИГМУ.
Для контактов: Бывальцев Вадим Анатольевич. 664082, Иркутск, а/я № 62. Тел.: 8 (3952) 63–85–28, +7 (902) 510–40–20. E-mail: byval75vadim@yandex.ru.

ВНИМАНИЮ АВТОРОВ!

При направлении статей в редакцию просим обращать особое внимание на правильность представления иллюстративного материала.

Прилагаемые иллюстрации (фотографии, рисунки, чертежи, диаграммы) по качеству должны быть пригодными для полиграфического воспроизведения. Фотографии должны быть контрастными, рисунки — четкими, чертежи и диаграммы выполняются тушью или печатаются на принтере с высоким разрешением. Дополнительные обозначения (стрелки, буквы и т.п.) даются только на одном экземпляре рисунка. На обороте каждой иллюстрации ставятся номер рисунка, фамилия автора и пометки «верх» и «низ». Фотоотпечатки с рентгенограмм желательно присылать со схемой.

Иллюстрации могут быть представлены в электронной версии — обязательно как отдельные графические файлы (без дополнительных обозначений — стрелок, букв и т.п.): в формате TIFF (разрешение 400 dpi), векторные рисунки — в виде публикации Corel Draw, диаграммы — в виде таблиц данных Excel. Используются следующие типы носителей: CD, DVD, Flash-носители, дискеты 1,44 MB, возможна доставка материала по электронной почте. При этом обязательно прилагаются распечатанные иллюстрации.

Подписи к рисункам печатаются на отдельном листе с указанием номера рисунка. В тексте обязательно дается ссылка на каждый рисунок. В подписях приводится объяснение значения всех кривых, букв, цифр и других условных обозначений. В подписях к микрофотографиям указывается увеличение (окуляр, объектив) и метод окраски или импрегнации материала.