

20. Suk S.-I., Kim J.H., Kim W.J., Lee S.M., Chung E.R., Nah K.H. Posterior vertebral column resection for severe spinal deformities. *Spine (Phila Pa 1976)*. 2002; 27: 2374–82.
21. Piazzolla A., Solarino G., De Giorgi S., Mori C.M., Moretti L., De Giorgi G. Cotrel-Dubousset instrumentation in neuromuscular scoliosis. *Eur. Spine J.* 2011; 20 (Suppl 1): S75–84.
22. Rinella A., Lenke L., Whitaker C., Kim Y., Park S.S., Peelle M., Edwards C. 2nd, Bridwell K. Perioperative halo-gravity traction in the treatment of severe scoliosis and kyphosis. *Spine (Phila Pa 1976)*. 2005; 30: 475–82.
23. Marques T.B., Neves J.C., Portes L.A., Salge J.M., Zanotelli E., Reed U.C.J. Air stacking: effects on pulmonary function in patients with spinal muscular atrophy and in patients with congenital muscular dystrophy. *Bras. Pneumol.* 2014; 40 (5): 528–34.
24. Phillips J., Gutheil J., Knapp D. Iliac screw fixation in neuromuscular scoliosis. *Spine (Phila Pa 1976)*. 2007; 32 (14): 1566–70.
25. Phillips J.H., Knapp D.R.Jr, Herrera-Soto J. Mortality and morbidity in early onset scoliosis surgery. *Spine (Phila Pa 1976)*. 2013; 38 (4): 324–7.
26. Seller K., Haas S., Raab P., Krauspe R., Wild A. Preoperative halo-traction in severe paralytic scoliosis. *Z. Orthop. Ihre Grenzgeb.* 2005; 143: 539–43.
27. Watanabe K., Lenke L.G., Bridwell K.H., Kim Y.J., Hensley M., Koester L. Efficacy of perioperative halo-gravity traction for treatment of severe scoliosis ($\geq 100^\circ$). *J. Orthop. Sci.* 2010; 15: 720–30.
28. Flierl S., Carstens C. The effect of halo-gravity traction in the preoperative treatment of neuromuscular scoliosis. *Z. Orthop. Ihre Grenzgeb.* 1997; 135: 162–70.

Сведения об авторах: Колесов С.В. — доктор мед. наук, профессор, зав. отделением патологии позвоночника ЦИТО; Бакланов А.Н. — канд. мед. наук, рук. Центра патологии позвоночника и нейрохирургии; Шавырин И.А. — канд. мед. наук, старший науч. сотр. группы вертебрологии и ортопедии НПЦ; Кудряков С.А. — канд. мед. наук, науч. сотр. группы вертебрологии и ортопедии НПЦ; Шаболдин А.Н., Казьмин А.И. — аспиранты отделения патологии позвоночника ЦИТО. Для контактов: Шаболдин Андрей Николаевич. 127299, Москва ул. Приорова, д. 10. Тел.: +7 (985) 964–61–79. E-mail: shaboldin1988@gmail.com.

© Коллектив авторов, 2016

ХИРУРГИЧЕСКОЕ ЛЕЧЕНИЕ ТЯЖЕЛЫХ ФОРМ ВРОЖДЕННЫХ СКОЛИОЗОВ

А.А. Снетков, С.В. Колесов, М.Л. Сажнев, А.Н. Шаболдин

ФГБУ «Центральный научно-исследовательский институт травматологии и ортопедии им. Н.Н. Приорова»
Минздрава России, Москва, РФ

Проведен ретроспективный анализ результатов лечения пациентов с врожденными сколиозами. Было прооперировано 36 пациентов (31 женского пола и 5 мужского) в возрасте от 2 лет до 31 года. Нарушение формирования позвонков имело место у 23 больных, нарушение сегментации — у 9, смешанные аномалии — у 4. Задний спондилодез использован в лечении 15 пациентов, комбинированный передний и задний спондилодез — 7, удаление полупозвонка и спондилодез — 13, технология VEPTR — 1. Результаты лечения оценивали на основании данных рентгенографии и по результатам анкетирования по опроснику SRS-24. Сроки наблюдения варьировали от 1 года до 7 лет. Дифференцированный подход к лечению пациентов позволил создать условия для правильного развития позвоночника, формирования правильного фронтального и сагиттального баланса, повысить самооценку и повседневную активность.

Ключевые слова: врожденный сколиоз, аномалия развития позвонков, спондилодез, ригидная деформация.

Surgical Treatment of Severe Congenital Scoliosis

A.A. Snetkov, S.V. Kolesov, M.L. Sazhnev, A.N. Shaboldin

N.N. Priorov Central Institute of Traumatology and Orthopaedics, Moscow, Russia

Retrospective analysis of treatment results for 36 patients (31 females, 5 males) aged 2 – 31 years with congenital scoliosis was performed. Malformation of vertebrae was present in 23 patients, disorder of segmentation — in 9, combined anomalies — in 4 patients. Posterior fusion was performed in 15, combined anterior and posterior fusion — in 7, removal of the semivertebra — 13, and VEPTR technique — in 1 patient. Treatment results were assessed by roentgenographic data and the results of SRS-24 questionnaires. Follow up period made up from 1 to 7 years. Differentiated approach to treatment enabled to create conditions for the proper development of the spine and formation of adequate frontal and sagittal balance as well as to increase patient's self-appraisal and daily activity.

Key words: congenital scoliosis, vertebral malformation, fusion, rigid deformity.

Введение. Под врожденными сколиозами понимают боковое искривление позвоночника, об-

условленное врожденными аномалиями развития позвонков. Данные пороки могут вызывать дефор-

мации как при рождении, так и в процессе роста ребенка [1–4].

Анализ данных литературы показывает, что достоверно определить частоту врожденных сколиозов затруднительно. Они встречаются довольно редко, в среднем составляя от 2 до 11 % от всех выявленных деформаций позвоночника [5–7]. Наиболее часто встречаются нарушение формирования позвонков (полупозвонки) и нарушение сегментации (одностороннее слияние позвонков), а также их сочетание.

Полупозвонки — наиболее частая форма аномалии развития позвонков, ведущая к возникновению врожденного сколиоза, которая может встречаться как с одной, так и с двух сторон. Полупозвонок может быть сегментирован, при этом выше и ниже клиновидного тела есть межпозвонковые диски.

Полусегментированным считается полупозвонок, у которого есть только один диск, расположенный выше или ниже. Несегментированным является полупозвонок без межпозвонковых дисков выше и ниже аномального позвонка [8, 9].

Дефект сегментации бывает симметричным, тогда позвонок называется заблокированным. Это не ведет к развитию деформации, а только снижает объем движения. Асимметричное блокирование не всегда сопровождается развитием сколиоза. Следствием частичного блокирования в передних отделах является формирование патологического кифоза, а в задних — патологического лордоза.

При наличии бокового полупозвонка идет асимметричный рост правой и левой половины позвоночника. На стороне полупозвонка рост идет быстрее за счет дополнительных зон роста, что обуславливает формирование бокового искривления. Причем, чем больше разница в росте, тем выраженнее деформация [5, 10].

Тактика хирургического лечения напрямую связана с естественным течением данного заболевания, определяемым большим количеством факторов (пол, возраст, локализация искривления, вид аномалии и т.д.). Чем меньше возраст пациента и больше искривление, тем более злокачественно прогрессирует. Пубертатный период у пациентов с врожденными аномалиями позвонков сопровождается максимальным прогрессированием [11–13].

К наиболее неблагоприятным относится сочетание бокового одностороннего нарушения сегментации и бокового полупозвонка. При локализации подобной аномалии в грудном или груднопоясничном отделе средний показатель прогрессирования достигает 8° в год. Это означает, что если у ребенка двух лет деформация составляет 40° по Cobb, то к 12 годам деформация может достичь 120° и более. На втором месте по частоте встречаемости стоит одностороннее нарушение сегментации (темпы прогрессирования тот же) [14, 15].

Боковой сегментированный полупозвонок не всегда вызывает прогрессирование сколиотической деформации. Наличие двух сегментированных

полупозвонков на одной стороне характеризуется плохим прогнозом, соответствующим одностороннему нарушению формирования позвонков. Если полупозвонок располагается в заднебоковых отделах позвоночного столба, то формируется кифосколиотическая деформация с нарушением не только фронтального, но и сагиттального баланса позвоночника.

У полусегментированного полупозвонка меньший в сравнении с сегментированным полупозвонком потенциал роста, так как данный тип аномалии подразумевает не две, а одну ростковую зону аномального полупозвонка. При этом несегментированный полупозвонок имеет наименьший потенциал патологического роста, вызывающего формирование деформации позвоночного столба [16].

Особенностью течения врожденных сколиозов является то, что большинство искривлений с возрастом неуклонно прогрессирует и плохо поддается консервативному лечению, в связи с чем основным методом их лечения — хирургический.

На сегодняшний день существует 5 основных методик хирургического лечения врожденных сколиотических деформаций [7, 11, 13, 14, 17–19]: задний спондилодез (с инструментарием или без), комбинированный передний и задний спондилодез (с инструментарием или без), комбинированный передний и задний гемиепифизиодез и гемиартродез, удаление полупозвонка и спондилодез, использование технологии VEPTR (вертикальный удлиняемый титановый протез ребра) и его аналогов.

Цель исследования: провести анализ результатов лечения пациентов с врожденными сколиозами.

ПАЦИЕНТЫ И МЕТОДЫ

Под нашим наблюдением находилось 36 пациентов (31 женского пола и 5 мужского) с врожденным сколиозом грудного, груднопоясничного и поясничного отделов позвоночника. Возраст пациентов составил от 2 лет до 31 года.

У 23 пациентов врожденный сколиоз был вызван нарушением формирования позвонков, из них у 19 — аномальным боковым полупозвонком: у 5 больных выявлены сегментированные полупозвонки, у 9 — полусегментированные и у 5 — несегментированные. В 4 наблюдениях диагностирована гипоплазия тел позвонков с клиновидной деформацией.

Дефект сегментации наблюдался у 9 пациентов. Он проявлялся асимметричным блокированием позвонков в боковых отделах. Сочетание полупозвонка с односторонним блокированием выявлено у 1 пациента. Смешанные аномалии встречались у 4 пациентов.

У 25 больных при поступлении рост позвоночника продолжался, что сопряжено с высоким риском прогрессирования деформации. У 11 человек тест Риссера соответствовал стадии R-III–IV, имелись вторичные половые признаки, пубертатный период был окончен, что свидетельствовало о завершении роста.

Всем пациентам перед операцией проводили тщательное клиническое обследование: консультация генетика, невролога, педиатра, терапевта. Во всех наблюдениях были выполнены рентгенография в прямой и боковой проекции, КТ и МРТ. При МРТ делали акцент на выявление аномалий развития спинного мозга. У 3 пациентов диагностирована диастематомиелия, у 2 — синдром фиксированного спинного мозга, у 1 — сирингомиелия и у 1 — менингомиелоцеле. Учитывая, что при врожденных

сколиозах у 30% пациентов отмечаются сопутствующие аномалии развития внутренних органов, проводили исследование сердечно-сосудистой, дыхательной и мочевыделительной систем, по результатам которого у 3 пациентов диагностированы пороки развития сердца, у 3 — аномалии развития уrogenитальной области.

У детей в возрасте до 8 лет с нарушением формирования позвонков и при выявлении интраканальных аномалий тракционный тест не проводили. По

результатам оценки мобильности позвоночника у 95% обследованных деформация расценена как ригидная.

Пятнадцати пациентам выполнен задний спондилодез (с инструментарием). Данный вид операции мы использовали в основном у пациентов с окончанным ростом позвоночника. У всех отмечался врожденный сколиоз или кифосколиоз. Осуществляли дорсальную коррекцию и фиксацию позвоночника с использованием гибридного или винтового сегментарного инструментария. Полуvertebrae и другие аномальные позвонки не удаляли. Производили дорсальную мобилизацию позвоночника путем выполнения многоуровневой остеотомии по Смит — Петерсену и дорсальную коррекцию с выведением позвоночника в оптимальный сагиттальный и фронтальный баланс.

У 13 пациентов проведено удаление полуvertebrae с одномоментной коррекцией деформации позвоночника (рис. 1). В 3 наблюдениях полуvertebrae удаляли из заднего доступа, у 10 — из комбинированного (переднего и заднего). Комбинированный доступ чаще всего применяли при вмешательствах в груднопоясничном и поясничном отделах. Этот доступ позволяет снизить риск

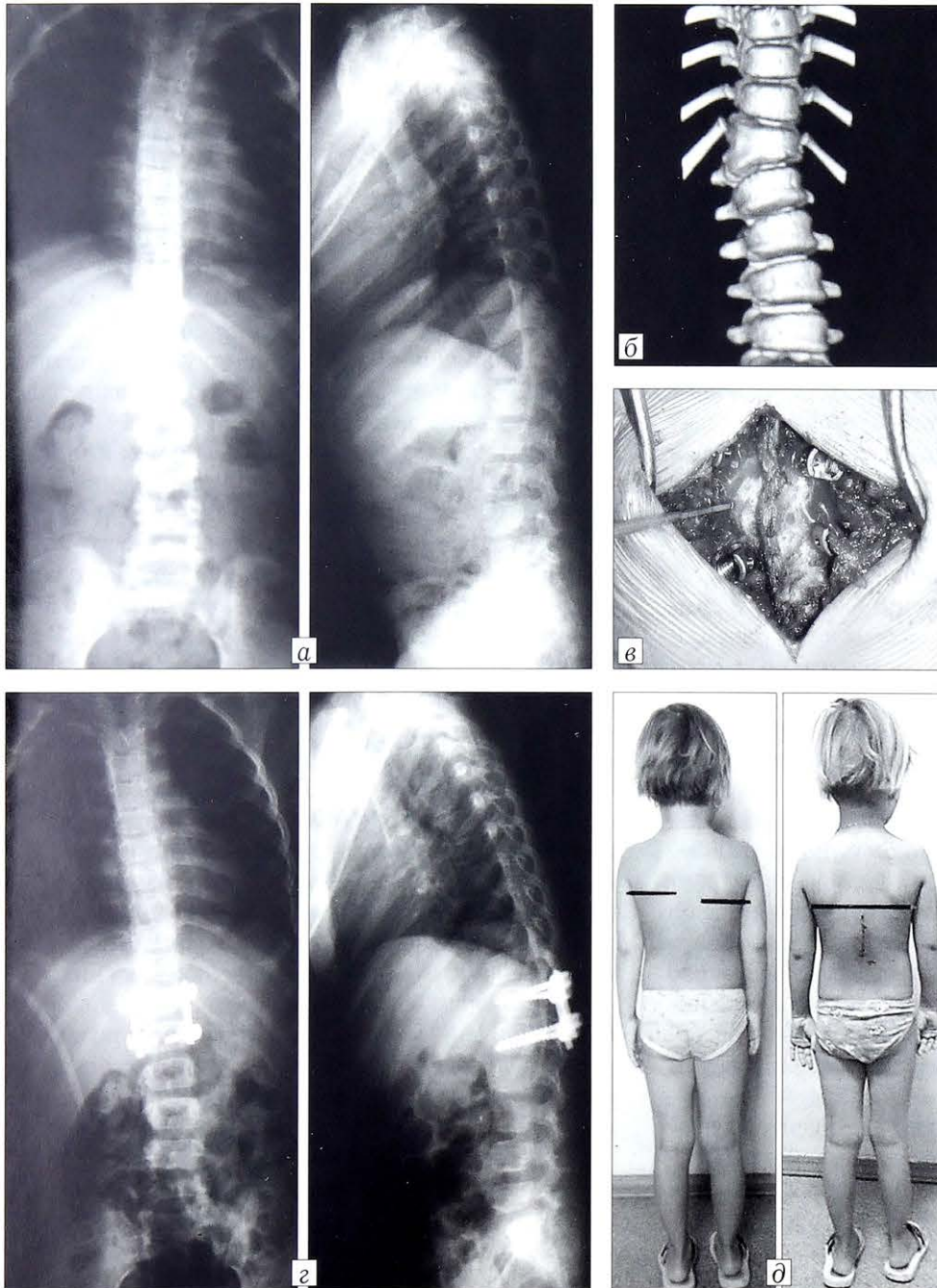


Рис. 1. Пациентка М. 4 лет. Диагноз: аномалия развития позвонков грудного отдела позвоночника, нарушение формирования позвонков. Врожденный правосторонний груднопоясничный сколиоз III степени. Боковой полусегментированный полуvertebrae Th12–L1. Операция: удаление бокового полуvertebrae из комбинированного доступа. Дорсальная стабилизация позвоночника металлоконструкцией.

a — рентгенограммы позвоночника до операции, угол деформации по Cobb 34°; *б* — КТ 3D-реконструкция груднопоясничного отдела позвоночника; *в* — интраоперационное фото: шило установлено в корень дуги полуvertebrae; *г* — рентгенограммы позвоночника после операции: угол деформации по Cobb 7°; *д* — внешний вид до и после операции.

ятрогенного повреждения корешков, имеющих функциональное значение для нижних конечностей, которые преимущественно локализуются на уровне с Th12 по L5. Для закрытия дефекта и коррекции деформации в 3 случаях использовали ламинарные крюки, в 10 — транспедикулярные винты. Как показывает наш опыт, использование винтов предпочтительно, так как они обеспечивают лучшую коррекцию деформации, располагаются дальше от средней линии и не проникают в позвоночный канал. При выполнении одномоментной коррекции после удаления полупозвонка на стороне локализации искривления осуществляли контракцию, а на противоположной стороне — небольшую дистракцию, что позволяет лучше скорректировать фронтальный баланс.

При удалении полупозвонка для лучшей коррекции деформации мы обычно выполняли небольшую резекцию суставных отростков на вогнутой стороне искривления, что позволяло добиться большей мобильности позвоночного сегмента и лучше скорректировать сколиотическую деформацию. После удаления полупозвонков сегментарный инструментарий удаляли в среднем через 1,5–3 года.

В 7 наблюдениях проведен комбинированный передний и задний спондилодез с использованием сегментарного инструментария (рис. 2). Данный вид операции мы выполняли у пациентов в возрасте от 9 до 31 года с углом искривления, превышающим 50° . У пациентов с высоким потенциалом роста первым этапом производили удаление межпозвоночных дисков и резекцию ростковых зон из торакотомии или торакофренолюмботомии, у взрослых пациентов — только дискэктомию на вершине деформации. Вторым этапом выполняли дорсальную коррекцию и фиксацию с использованием сегментарного инструментария. Вмешательство на переднебоковых отделах полупозвоноков позволяло из-

бежать феномена коленчатого вала, на передних отделах — добиться хорошего межтелового спондилодеза за счет удаления межпозвоночных дисков. При выполнении дорсальной коррекции использовали крючковой, винтовой и гибридный тип сегментарного инструментария. У 2 пациентов кор-

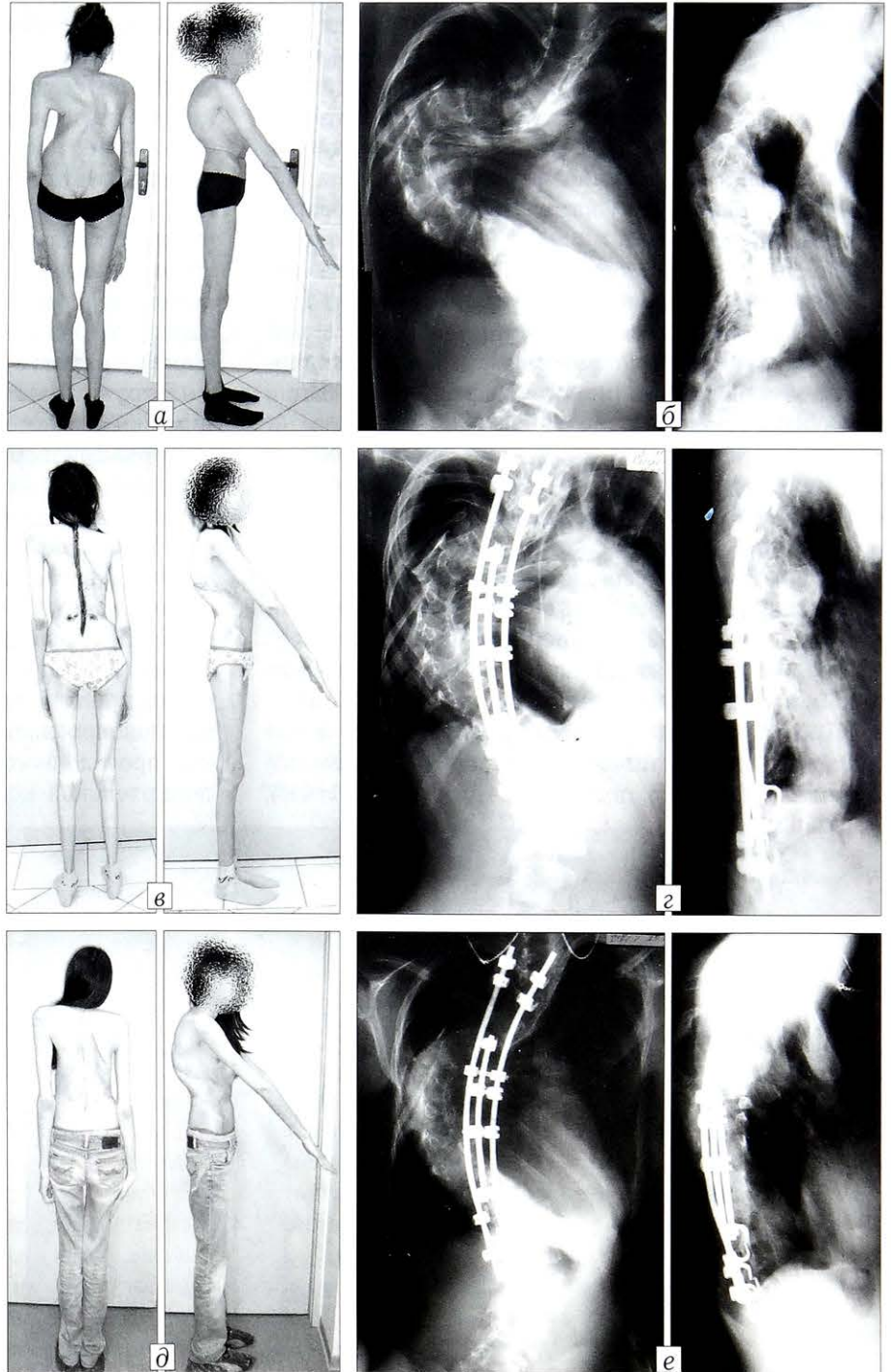


Рис. 2. Пациентка К. 16 лет. Диагноз: синдром Марфана. Аномалия развития грудного отдела позвоночника, нарушение сегментации. Врожденный правосторонний грудной сколиоз IV степени. Односторонняя несегментированная дуга на уровне Th5–Th11.

Операция: торакотомия справа, релиз межпозвоночных структур на вершине деформации. Дорсальная коррекция и фиксация позвоночника металлоконструкцией. Внешний вид (а) и рентгенограммы (б) до операции: угол сколиотической деформации по Cobb 153° , угол кифотической деформации — 53° ; внешний вид (е) и рентгенограммы (г) после операции: угол сколиотической деформации по Cobb 114° , угол кифотической деформации — 37° ; внешний вид (д) и рентгенограммы (з) через 1 год после операции: угол сколиотической деформации по Cobb 119° , угол кифотической деформации — 42° .

рекцию и стабилизацию позвоночника осуществляли из вентрального доступа.

У 1 пациентки с грубым врожденным сколиозом на фоне множественных аномалий развития при лечении использовали технологию VERTR. Первым этапом была выполнена торакофренолюмботомия и дискэпифизэктомия на вершине деформации в грудопоясничном отделе позвоночника, вторым этапом — дорсальная коррекция и фиксация с использованием аналоговой металлоконструкции VERTR. При этом в верхнегрудном отделе применяли транспедикулярные винты, нижний полюс металлоконструкции фиксировали за таз.

Гемиэпифизиодез у пациентов в нашей выборке не выполнялся.

После проведенного хирургического лечения пациентов с завершенным ростом наблюдали 1 раз в год, при незавершенном росте — 1 раз в 6 мес. Результаты лечения оценивали на основании данных рентгенографии (измерение угла деформации по Cobb) и с помощью опросника SRS-24.

РЕЗУЛЬТАТЫ

Сроки наблюдения составили от 1 года до 7 лет.

В группе пациентов, которым был проведен задний спондилодез, средний угол сколиотической деформации составил 73° ($41-123^\circ$), после операции — 43° ($7-82^\circ$), коррекция — 39% ($21-83\%$). Продолжительность операции в среднем составила 2 ч 55 мин, средний объем кровопотери — 570 мл.

При удалении полупозвонка угол сколиотической деформации до операции в среднем составил 44° ($15-71^\circ$), после операции — 16° ($0-41^\circ$),

коррекция 64% ($31-100\%$). Операция продолжалась в среднем 2 ч 37 мин, средний объем кровопотери составил 260 мл. Наблюдение пациентов данной группы осуществляли в фиксированные сроки: через 3 мес после вмешательства, далее каждые 6 мес. Через 2 года после операции по удалению полупозвонка проводили демонтаж металлоконструкции. Под нашим наблюдением находилось 3 пациента, которым проводилось удаление металлоконструкции. У 1 пациентки отмечено нарушение фронтального баланса. Через 3 мес после удаления был назначен корсет Шено. Спустя 1 год отмечено полное восстановление фронтального баланса. У 2 пациентов после удаления металлоконструкции при КТ отмечено формирование спондилодеза в зоне оперативного вмешательства, на контрольных рентгенограммах за 2 года прогрессирования деформации не выявлено (рис. 3).

В группе пациентов с комбинированным передним и задним спондилодезом угол сколиотической деформации в среднем составил 107° ($35-148^\circ$), после операции — 69° ($10-114^\circ$), коррекция — 41% ($11-71\%$), время операции — 3 ч 50 мин, средний объем кровопотери — 780 мл.

У пациента, прооперированного с использованием техники VERTR, угол сколиотической деформации до операции составил 87° , после операции — 57° , коррекция — 34%, время операции — 2 ч 30 мин, объем кровопотери — 650 мл. Этапные удлинения проводились дважды в течение 3 лет, по результатам проведенного лечения удалось достигнуть дополнительной коррекции. На момент финального

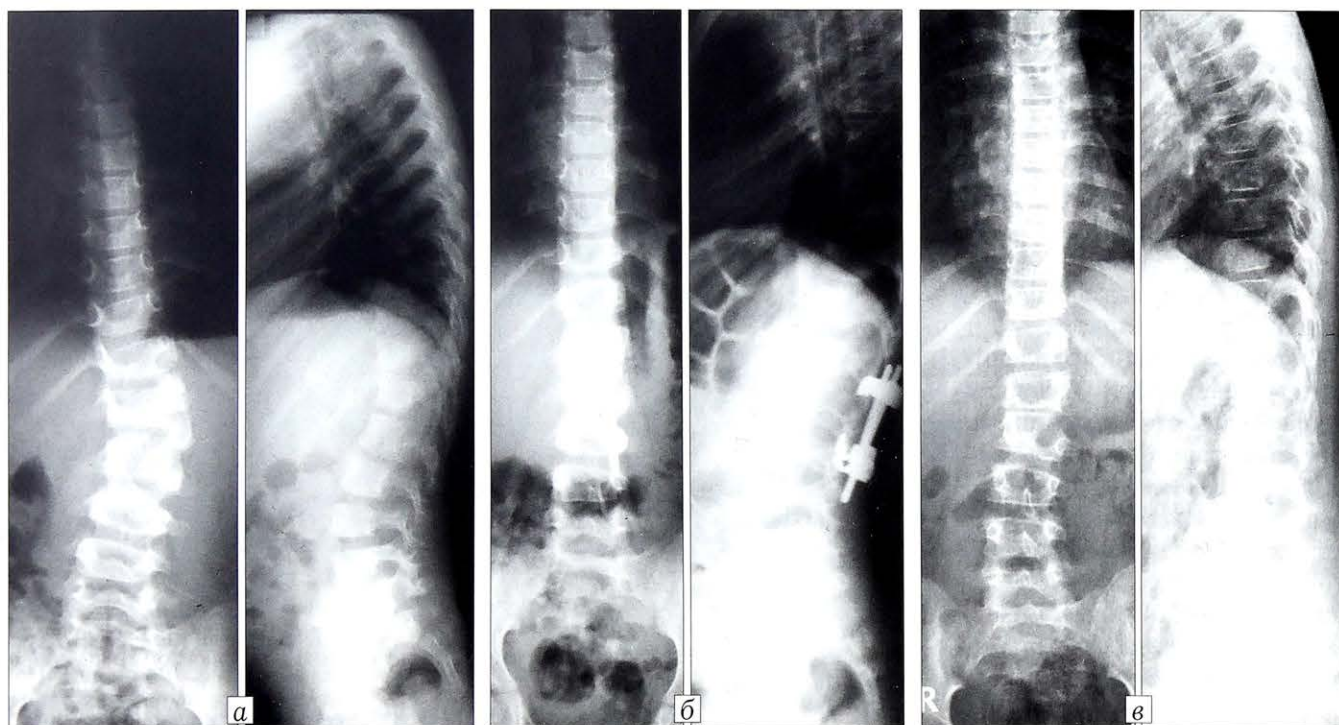


Рис. 3. Пациентка Р. 5 лет. Диагноз: аномалия развития позвонков поясничного отдела позвоночника. Врожденный левосторонний поясничный сколиоз III степени. Боковой сегментированный полупозвонок L1-L2. Операция: удаление бокового полупозвонка из комбинированного доступа. Коррекция, стабилизация позвоночника металлоконструкцией.

Рентгенограммы до операции (а; угол деформации по Cobb 37°), после операции (б; угол деформации по Cobb 8°) и через 3 года после операции (в; угол деформации по Cobb 11°).

этапа хирургического лечения угол деформации составил 50° по Cobb.

Все осложнения в послеоперационный период мы разделили на ранние (до 1 мес) и поздние. В раннем послеоперационном периоде нагноение выявлено у 3 пациентов. У 1 пациентки в отдаленном послеоперационном периоде открылся свищ в области послеоперационной раны. Была проведена фистулография, которая выявила сообщение свища с металлоконструкцией, что потребовало удаления имплантата с последующей корсетотерапией по методике Шено. Неврологических осложнений у наблюдаемых пациентов в послеоперационном периоде выявлено не было.

Результаты анкетирования пациентов по опроснику SRS-24 выявили значительное повышение самооценки вне зависимости от метода лечения и сохранение на достигнутом уровне в течение всего периода наблюдения. Удовлетворенность результатами лечения оставалась постоянной в течение периода обследования и связана с повышением самооценки. Болевой синдром исследуемых беспокоил умеренно и не требовал приема нестероидных противовоспалительных препаратов. Уровень повседневной активности оценен в среднем на $3,6 \pm 0,3$ балла, что указывает на щадящий режим жизни пациентов в первые месяцы после оперативного лечения, в отдаленном периоде — на $4,2 \pm 0,4$ балла. Все пациенты отметили значительные изменения внешнего вида: до операции он соответствовал $3,1 \pm 0,4$ балла, в отдаленном послеоперационном периоде — $4,7 \pm 0,2$ балла.

ОБСУЖДЕНИЕ

Хирургическое лечение врожденных сколиозов представляет собой сложную, до настоящего времени до конца не решенную задачу. Большое разнообразие сколиозогенных аномалий развития, их локализация, различный возраст пациентов, пол, наличие сопутствующих аномалий развития затрудняют проведение рандомизированных исследований. В большинстве статей анализируются небольшие группы пациентов, что затрудняет выбор оптимального метода лечения [14–16].

Наш опыт лечения врожденных сколиозов свидетельствует о том, что у детей с наличием полупозвонков (сегментированных и полусегментированных) операцией выбора является удаление полупозвонка с одномоментной инструментальной коррекцией. В данном случае удается предотвратить патологический рост аномального полупозвонка и устранить риск развития деформации. Оптимальные сроки для выполнения данной операции — от 1,5 до 3 лет. Необходимо проводить удаление полупозвонка до появления вторичных противодуг. Затягивание сроков операции ведет к формированию компенсаторной дуги, что требует более протяженной фиксации позвоночника и ухудшает прогноз лечения.

У пациентов с окончанным ростом позвоночника и наличием врожденного сколиоза, превышаю-

щего $45\text{--}50^\circ$, необходимо выполнять стандартную дорсальную или вентральную коррекцию в соответствии с принципами хирургического лечения идиопатического сколиоза. Если искривление позвоночника относительно небольшое и мобильное, то можно ограничиться одноэтапным хирургическим лечением. В случае, когда деформация превышает $70\text{--}80^\circ$ и сопровождается ригидностью позвоночника, возможно проведение двухэтапного оперативного лечения с применением вентрального релиза для мобилизации передней опорной колонны, выполнением гало-тракции и окончательной дорсальной фиксации. Выбор точек верхней и нижней фиксации осуществляется по принципам, используемым при лечении идиопатического сколиоза [6, 20].

Комбинированный передний и задний спондилодез, выполняемый с помощью сегментарного инструментария, применяется у детей и подростков с углом искривления больше 50° с высоким потенциалом роста позвоночника, а также у взрослых с целью выполнения релиза. Переднебоковая многоуровневая дискэктомия у взрослых позволяет добиться мобилизации искривления. У детей проводится дискэпифизэктомия, что позволяет добиться мобилизации искривления, а также предотвратить феномен коленчатого вала вследствие высокого потенциала роста позвоночника. Дорсальная коррекция позволяет эффективно корригировать сколиотическое искривление. В данной ситуации можно применять специальные коннекторы для этапного удлинения металлоконструкции в процессе роста пациента.

Технология VEPTR и ее аналоги используются при тяжелых множественных аномалиях позвоночника, сопровождающихся тяжелыми деформациями грудной клетки [5, 20]. Сочетание грубого сколиоза с множественными синостозами ведет к дыхательной недостаточности, что значительно снижает продолжительность жизни данной категории больных. Имплантат VEPTR предусматривает различные варианты крепления (ребро–ребро, таз–ребро, позвоночник–ребро). Однако данный метод лечения сопровождается высоким процентом осложнений и находится в стадии анализа по отдаленным результатам лечения [11, 15, 18].

Заключение. Врожденные сколиозы относятся к редким аномалиям развития. Особенностью данных типов деформации является манифестация в раннем возрасте в сочетании с другими аномалиями развития, а также ригидность деформации. Естественное течение врожденных сколиозов характеризуется быстрым и неуклонным прогрессированием. К наиболее злокачественным текущим аномалиям развития относится нарушение сегментации, а также наличие сегментированных и полусегментированных полупозвонков. Усугубляет течение наличие комбинации аномалий развития позвонков, формирующих сколиотическое искривление.

Решение о проведении операции следует принимать в зависимости от вида аномалии, принимая во внимание особенности естественного течения врожденного сколиоза. Основная цель хирургического лечения пациентов с высоким потенциалом роста — остановить прогрессирование деформации. У пациентов с окончанным ростом позвоночника оперативное лечение преследует несколько целей: добиться оптимального фронтального и сагиттального баланса, предотвратить прогрессирование деформации, развитие выраженного болевого синдрома и дыхательной и сердечно-сосудистой недостаточности.

ЛИТЕРАТУРА [REFERENCES]

1. Winter R.B. Congenital deformities of the spine. New York: Thieme-Stratton; 1983.
2. Winter R.B., Moe J.H., MacEwen G.D., Peon-Vidales H. The Milwaukee brace in the non-operative treatment of congenital scoliosis. Spine (Phila Pa 1976). 1976; 1: 85–96.
3. Wynne-Davies R. Congenital vertebral anomalies: aetiology and relationship to spina bifida cystica. J. Med. Genet. 1975; 12: 280–8.
4. Hedequist D.J., Emails J.B. Correlation of preoperative three-dimensional computed tomography reconstructions with operative findings in congenital scoliosis. Spine (Phila Pa 1976). 2003; 28 (22): 2531–4.
5. McMaster M.J., Ohtsuka K. The natural history of congenital scoliosis, a study of 251 patients. J. Bone Joint Surg. Am. 1982; 64 (8): 1128–47.
6. Nakamura H., Matsudaz H., Konishi S., Yamano Y. Single stage excision of hemivertebrae via the posterior approach alone for congenital spine deformity: follow-up longer than 10 years. Spine (Phila Pa 1976). 2002; 27: 110–5.
7. Winter R.B., Moe J.H., Eilers V.E. Congenital scoliosis; a study of 234 patients treated and untreated. J. Bone Joint Surg. Am. 1968; 50: 1–47.
8. Holte D., Winter R.B., Lonstein J.E., Denis F. Excision of hemivertebrae and wedge resection in the treatment of patients with congenital scoliosis. J. Bone Joint Surg. Am. 1995; 77: 159–71.
9. Winter R.B., Lonstein J.E., Boachie-Adjei O. Congenital spine deformity. Instr. Course Lect. 1996; 45: 117–27.
10. Marks D.S., Sayampanathan S.R.E., Thompson A.G., Piggott M. Long-term results of convex epiphyseodesis for congenital scoliosis. Eur. Spine J. 1995; 4: 296–301.
11. Basu P.S., Elsebaie H., Noordeen M.H. Congenital spine deformity: a comprehensive assessment at presentation. Spine. 2002; 27: 2255–9.
12. Duboussset J., Katti E., Seringe R. Epiphyseodesis of the spine in young children for congenital spine malformations. J. Pediatr. Orthop. 1993; 1-B: 123–30.
13. Winter R.B., Lonstein J.E., Denis F., Sta-Ana de la Rosa H. Convex growth arrest for progressive congenital scoliosis due to hemivertebrae. J. Pediatr. Orthop. 1988; 8: 633–8.
14. Ibrahim K.N. Posterior vertebrectomy for congenital hemivertebra (modified eggshell procedure). Final Program of Scoliosis Research Society 36th Annual Meeting. Cleveland; 2001: 110.
15. McMaster M.J. Spinal growth and congenital deformity of the spine. Spine (Phila Pa 1976). 2006; 31: 2284–7.
16. Tsirikos A.I., McMaster M.J. Congenital anomalies of the ribs and chest wall associated with congenital deformities of the spine. J. Bone Joint Surg. Am. 2005; 87 (11): 2523–36.
17. Ульрих Э.В. Аномалии позвоночника у детей СПб: СОТИС; 1995 [Ul'rikh E.V. Spine abnormalities in children. St. Petersburg: SOTIS; 1995 (in Russian)].
18. Ульрих Э.В., Мушкин А.Ю. Хирургическое лечение пороков развития позвоночника у детей. СПб: Элби-СПб; 2007 [Ul'rikh E.V., Mushkin A.Yu. Surgical treatment of spine development defects in children St. Petersburg: Elbi-SPb; 2007 (in Russian)].
19. Winter R.B., Moe J.H., Lonstein J.E. A review of family histories in patients with congenital spinal deformities. Paper presented at: Scoliosis Research Society; September, 1982; Denver, CO.
20. Shono Y., Abumi K., Kaneda K. Onestage posterior hemivertebra resection ad correction using segmental posterior instrumentation. Spine (Phila Pa 1976). 2001; 26: 752–7.

Сведения об авторах: Снетков А.А. — врач отделения патологии позвоночника; Колесов С.В. — доктор мед. наук, профессор, зав. отделением патологии позвоночника; Сажнев М.Л. — канд. мед. наук, врач того же отделения; Шаболдин А.Н. — аспирант того же отделения.

Для контактов: Снетков Александр Андреевич. 127299, Москва ул. Приорова, д. 10, ЦИТО. Тел.: 8 (495) 450–38–41. E-mail: isnetkov@gmail.com.

ВНИМАНИЕ !

Подписаться на «Вестник травматологии и ортопедии им. Н.Н. Приорова» можно в любом почтовом отделении

Наши индексы в Каталоге «ГАЗЕТЫ И ЖУРНАЛЫ» АО «Роспечать»:

для индивидуальных подписчиков **73064**
для предприятий и организаций **72153**

В розничную продажу «Вестник травматологии и ортопедии им. Н.Н. Приорова» не поступает

