

## АРТРОСКОПИЯ В ЛЕЧЕНИИ ОСЛОЖНЕНИЙ ЭНДОПРОТЕЗИРОВАНИЯ КОЛЕННОГО СУСТАВА

А.В. Алабут, В.Д. Сикилинда, Д.О. Кубасов

ГБОУ ВПО «Ростовский государственный медицинский университет» Минздрава России, Ростов-на-Дону, РФ

*Представлены результаты артроскопии протезированного сустава, выполненной у 16 пациентов с осложнениями после тотального эндопротезирования коленного сустава. Причинами жалоб были нестабильность эндопротеза (1), перелом шарнира связанного эндопротеза (1), артрофиброз (2), рецидивирующий гемартроз с мальформацией сосудов синовиальной оболочки (2), реактивный асептический артрит (4), стойкий медиальный болевой синдром в связи с нейропатией поднадколенниковой ветви подкожного бедренного нерва (6). Артроскопия после эндопротезирования коленного сустава позволяет с высокой точностью диагностировать патологию коленного сустава, избежать ревизионной артротомии, снизить травматичность вмешательства, затраты на лечение, улучшить функциональные результаты, повысить качество жизни больных.*

**Ключевые слова:** эндопротезирование коленного сустава, артроскопия, осложнения эндопротезирования, болевой синдром.

### *Arthroscopy in Treatment of Knee Arthroplasty Complications*

*A.V. Alabut, V.D. Sikilinda, D.O. Kubasov*

Rostov State Medical University, Rostov-on-Don, Russia

*Results of the operated joint arthroscopy were presented for 16 patients with complications after knee arthroplasty. The reasons for arthroscopic intervention were: implant instability – 1 case, breaking of implant hinge – 1 case, arthrofibrosis – 2 cases, recurrent hemarthrosis with synovial membrane vessels malformation – 2 cases, reactive aseptic necrosis – 4 cases and resistant medial pain syndrome resulting from neuropathy of the infrapatellar branch of subcutaneous femoral nerve – 6 cases. Arthroscopy after knee arthroplasty enables with high accuracy to diagnose knee joint pathology, to avoid revision arthrotomy, to minimize intraoperative trauma, to improve functional results and patient's quality of life as well as to reduce the cost of treatment.*

**Key words:** knee arthroplasty, arthroscopy, postarthroplasty complications, pain syndrome.

**Введение.** На сегодняшний день в эндопротезировании выделяют четыре наиболее значимые проблемы: вывихи головки тотального эндопротеза тазобедренного сустава, перипротезную инфекцию, низкую удовлетворенность пациентов результатами эндопротезирования коленного сустава и неудачи инноваций [1]. Несмотря на успехи эндопротезирования коленного сустава, по-прежнему велико количество осложнений и неудовлетворительных исходов — 3,3–13,2%, частота развития инфекции при первичном эндопротезировании коленного сустава варьирует от 0,5 до 3,5%, а при повторных операциях достигает 3,2–5,6% [2, 3]. Параартикулярная боль, асептическая нестабильность, контрактуры встречаются в 3–12% случаев [4]. По данным объединенных национальных регистров эндопротезирования коленного сустава, до 18,2% пациентов неудовлетворены результатом операции, как правило, из-за боли [5]. У 13,1% больных доминируют жалобы на необъяснимые боли в коленном суставе в течение первого года после операции [6]. У некоторых пациентов (1–12%) боль в коленном суставе после эндопротезирования сопровождается тугоподвижностью [7, 8].

В подавляющем большинстве случаев при лечении осложнений эндопротезирования коленного

сустава прибегают к ревизионному эндопротезированию, которое является более травматичным, дорогостоящим, имеет большее количество осложнений, чем первичное эндопротезирование, и не всегда приносит хорошие результаты [9]. Средняя стоимость имплантатов, используемых при ревизионном эндопротезировании, увеличивается на 18–24% [10], время выполнения ревизионного вмешательства — в среднем на 41% в сравнении с первичной операцией [11]. Общая стоимость лечения пациента с асептической нестабильностью имплантата возрастает на 24–100%, а при инфекционных осложнениях — в 3,1 раза [12]. Только у 17% больных с необъяснимой болью после эндопротезирования ревизионное эндопротезирование коленного сустава приносит хорошие результаты [13].

Несмотря на актуальность проблемы, возможности инструментальной диагностики для оценки состояния протезированного коленного сустава ограничены. Наиболее информативным методом является рентгенография, однако она не позволяет достоверно исключить нестабильность компонентов эндопротеза, особенно на ранних стадиях, не дает ответы на все вопросы, возникающие при обследовании данной категории больных. Томография (компьютерная и магнитно-резонанс-

ная) для оценки коленного сустава после эндопротезирования не нашла широкого применения из-за наличия «наводки» в области металлоконструкции. Ультразвуковое исследование также не выявило преимуществ ввиду низкой информативности [4]. Таким образом, врач при определении причин осложнений, возникающих после операции тотального эндопротезирования, может полагаться только на методы физикального исследования, данные рентгенографии, что не всегда бывает достаточно при работе с данной группой пациентов.

Цель исследования: оценить возможности артроскопии в диагностике и лечении осложнений тотального эндопротезирования коленного сустава.

#### ПАЦИЕНТЫ И МЕТОДЫ

Артроскопия выполнена 16 (3,04%) из 527 пациентов, перенесших эндопротезирование коленного сустава в период с 2003 по 2015 г. Показаниями к артроскопии были:

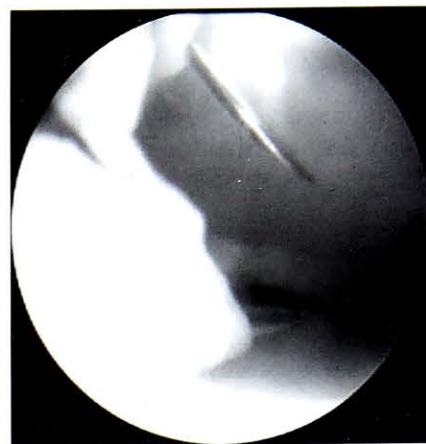
- жалобы на стойкий необъяснимый болевой синдром в протезированном коленном суставе в течение первого года после эндопротезирования без признаков асептической нестабильности и инфекции;
- наличие у больного рецидивирующего гемартроза после эндопротезирования;
- хронический синовит после эндопротезирования коленного сустава с неэффективной консервативной терапией нестероидными противовоспалительными средствами и отсутствием роста микрофлоры в пунктате из коленного сустава;
- подозрение на асептическую нестабильность эндопротеза при отсутствии четких рентгенологических признаков расшатывания.

Артроскопию протезированного коленного сустава мы выполняем с 2011 г. (св. регистр. №2015113878). Артроскопия осуществляется с использованием видеоартроскопической стойки, имеющей артропомпу, артрошейвер, артроскопическую оптику с углом обзора 30°. Вмешательство проводится в жидкостной среде на стандартных для коленного сустава режимах работы артропомпы. При артроскопии коленного сустава после операции тотального эндопротезирования важно понимать, что анатомия коленного сустава значительно изменена в сравнении с неоперированным суставом. Выполняем артроскопический порт, расположенный на 15 мм выше уровня резекции большеберцовой кости по наружному краю собственной связки надколенника, что примерно соответствует верхнему краю полиэтиленового вкладыша (рис. 1).

Передний верхнемедиальный инструментальный порт выполняем после пробного прокалывания суставной капсулы инъекционной иглой, он должен соответствовать верхнему краю полиэтиленового вкладыша эндопротеза по медиальному краю собственной связки надколенника.

Проводим диагностическую артроскопию, в ходе которой осматриваем переднюю камеру коленного сустава, медиальную фасетку полиэтиленового вкладыша, медиальный заворот колен-

Рис. 1. Выполнение переднего верхнемедиального инструментального порта после пробного прокалывания суставной капсулы инъекционной иглой.



ного сустава, верхний заворот коленного сустава, суставную поверхность надколенника, оцениваем баланс надколенника, осматриваем латеральный заворот коленного сустава, латеральную фасетку полиэтиленового вкладыша, межмышцелковую вырезку, «шип» полиэтиленового вкладыша, область контакта большеберцового компонента эндопротеза и большеберцовой кости. При помощи артроскопического крючка, тупого обтуратора артроскопической шахты оцениваем стабильность большеберцового и бедренного компонентов эндопротеза.

#### РЕЗУЛЬТАТЫ И ОБСУЖДЕНИЕ

При диагностической артроскопии коленного сустава мы выявляли следующие патологические изменения: явления синовита с древовидными разрастаниями синовиальной оболочки, иногда с явлениями гемосидероза; явления артрофиброза, ограничивающие объем движений коленного сустава, облитерирующие завороты коленного сустава; нарушение равновесия надколенника с развитием импинджмент-синдрома надколенника; явления нестабильности бедренного, большеберцового компонентов эндопротеза; ущемление гипертрофированной синовиальной оболочки между компонентами эндопротеза, что особенно наглядно видно при движениях в коленном суставе, ущемление рубцовой ткани в области межмышцелковой вырезки; сосудистую мальформацию синовиальной оболочки, перелом эндопротеза. В ходе каждой операции выполняли биопсию синовиальной оболочки из 5 различных областей сустава с гистологическим исследованием. При обнаружении патологических изменений коленного сустава артроскопия становилась лечебной.

Нестабильность эндопротеза правого коленного сустава была выявлена у пациентки 78 лет спустя 6 лет после эндопротезирования. В результате падения через 4 года после эндопротезирования пациентка получила закрытый чрезвертельный перелом правой бедренной кости. В связи с значительным смещением отломков больная получала консервативное лечение (скелетное вытяжение, гипсовая иммобилизация). После консолидации перелома через 4 мес после травмы пациентке

разрешили ходить с полной наружкой. Через 1,5 года постепенно нарастающий болевой синдром в правом коленном суставе стал нестерпимым. На контрольных рентгенограммах явных признаков нестабильности выявлено не было. Однако очевидным было нарушение оси конечности ввиду неправильно консолидированного чрезвертельного перелома бедренной кости, что обусловило неправильное распределение нагрузки на оперированный сустав. В ходе артроскопии была выявлена нестабильность тибиального компонента эндопротеза коленного сустава с мобильной платформой. При движениях в коленном суставе во время артроскопии определялись нарушение скольжения бедренного компонента и угловые смещения мобильной платформы (рис. 2). Благодаря мобильной платформе нестабильность эндопротеза развивалась отсроченно, так как отсутствие жестких связей в протезе нивелировало деформацию оси конечности при эксплуатации эндопротеза.

У 1 пациентки выявлен перелом шарнира связанного онкологического эндопротеза коленного сустава при его стабильности через 10 лет после операции (рис. 3). Перелом металлоконструкции был связан с постоянными значительными физическими нагрузками на полевых работах.

У 2 пациентов в полости коленного сустава были выявлены рубцы (артрофиброз) в сочетании с тугоподвижностью. Артроскопически выполнено иссечение рубцов из полости сустава. Релиз полости коленного сустава обеспечил увеличение амплитуды движения и, как следствие, уменьшение выраженности болевого синдрома и улучшение функции. Выявленное при артроскопии ущемление гипертрофированной синовиальной оболочки между компонентами эндопротеза или ущемление рубцовой ткани в области межмышечковой вырезки также устраняли артроскопически путем релиза, синовэктомии, иссечения рубцов, не прибегая к артротомии и ревизионному эндопротезированию (рис. 4). За счет этого достигали уменьшения болевого синдрома и улучшения функции протезированного сустава.

Двум пациентам артроскопия выполнена по поводу рецидивирующего гемартроза. У одного пациента через 6 мес после эндопротезирования на фоне постоянного приема антикоагулянтов по поводу фибрилляции предсердий развился спонтанный гемартроз. Повторяющиеся пункции коленного сустава с эвакуацией геморрагического отделяемого в течение 2 нед не приносили эффекта. При артроскопии у пациента выявлена сосудистая мальформация синовиальной оболочки, выполнена абляция источника кровотечения.

У второго пациента гемартроз был успешно купирован в раннем послеоперационном периоде, однако повторно развился через 2 мес после эндопротезирования. При триплексном сканировании вен, артерий голени справа в подколенной области под коленной артерией была выявлена больших размеров 4–5 см пульсирующая гематома, не имевшая четкой связи с подколенной артерией. Под местной анестезией пациенту была выполнена ангиография правой нижней конечности, по результатам которой выявлено образование размером 2х4 см, питающееся из медиальной коленной артерии. Выполнена суперселективная эмболизация ветви спиралью Джантурко. По данным контрольной ангиографии ветвь полностью эмболизирована, полость в подколенной области не контрастируется. Несмотря на то что источник кровотечения был устранен, у больного сохранялась напряженная гематома коленного сустава, служившая причиной выраженного болевого синдрома и фактором риска нагноения коленного сустава. Пункция коленного сустава толстой иглой оказалась неэффективной ввиду начавшейся организации сгустков. Пациенту была выполнена артроскопия правого коленного сустава. Операция технически осложнялась наличием организованной гематомы коленного сустава, резко затрудняющей артроскопический обзор. Из-за плотной консистенции гематомы удалять ее пришлось при помощи артрошейвера с мягкотканной фрезой. Фактически операция дренирования гематомы была проведена в объеме артролиза коленного сустава. Был получен полный объем движений

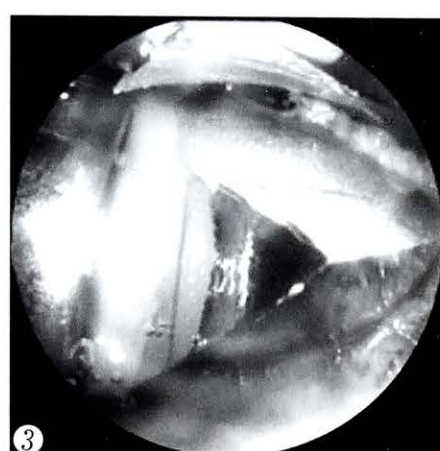
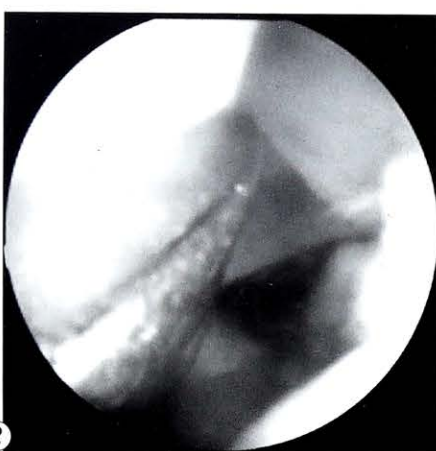
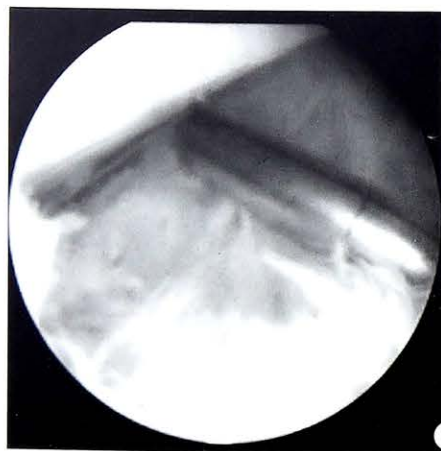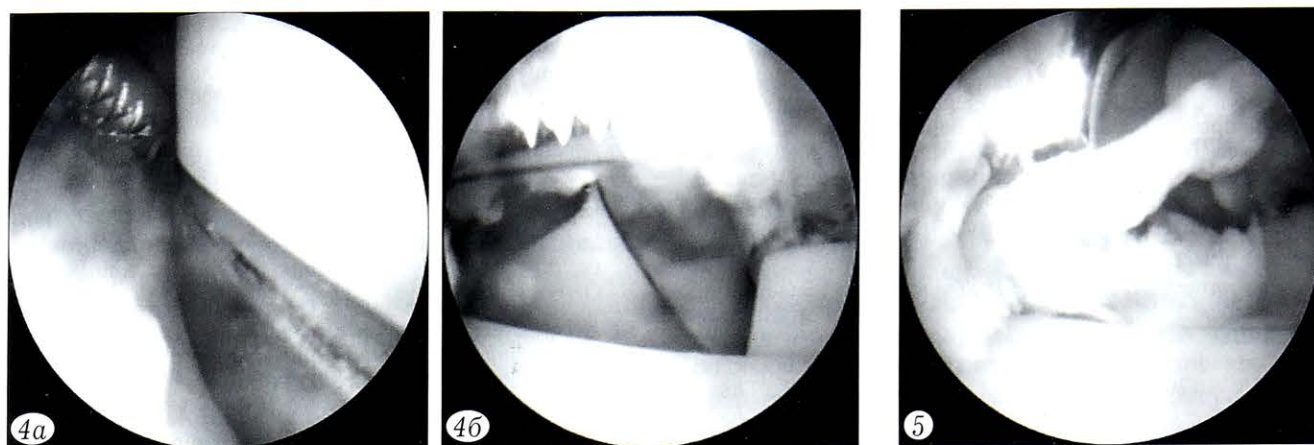


Рис. 2. Оценка стабильности эндопротеза коленного сустава.

Рис. 3. Перелом шарнира связанного онкологического эндопротеза коленного сустава.



**Рис. 4.** Релиз протезированного коленного сустава при артрофиброзе.

*a* — медиальный релиз, *б* — дебридмент «зуба» эндопротеза.

**Рис. 5.** Синовиит, наложения фибрина.

в правом коленном суставе, гематома полностью эвакуирована, ее объем по примерной оценке составил более 400 мл. При ревизии коленного сустава источника кровотечения обнаружено не было. Компоненты эндопротеза конгруэнтны, признаков нестабильности не определялось.

Четырем пациентам артроскопия проведена по поводу реактивных асептических артритов различной этиологии. Выполняли лаваж, санацию полости сустава, частичную переднюю синоэктомию (рис. 5), в результате чего снижалась продукция синовиальной жидкости, удалялись продукты воспаления из полости сустава, что позволяло устранить синовиит, уменьшить болевой синдром и улучшить функцию сустава, не выполняя ревизионного эндопротезирования.

Шести пациентам артроскопия выполнена по поводу стойкого медиального болевого синдрома, обусловленного нейропатией поднадколенниковой ветви подкожного бедренного нерва. Из медиального инструментального порта осуществляли шейвирование и денервацию медиальной капсулы коленного сустава с сохранением целостности медиальной коллатеральной связки. При этом с помощью шейвера резецировали структуры коленного сустава, иннервируемые поднадколенниковой ветвью подкожного нерва, за счет чего достигали снижение выраженности или исчезновение болевого синдрома (св. регистр. №2015113861, положительное решение о выдаче патента от 17.02.2016).

После операции всем больным проводили обильную санацию коленного сустава физиологическим раствором. Дренирование коленного сустава не выполняли. Порты ушивали единичными узловыми швами. При необходимости (наличие свободной жидкости в коленном суставе) на следующие сутки после вмешательства осуществляли пункцию коленного сустава. Рекомендовали ходьбу на костылях в течение 3 сут с момента операции.

Осложнений артроскопии ни в одном наблюдении зарегистрировано не было.

В ряде работ также продемонстрирована высокая эффективность артроскопии, выполняемой как с диагностической, так и лечебной целью. J. Arbuthnot и соавт. [14] представили опыт успешного артроскопического артролиза протезированного коленного сустава у 22 пациентов с тугоподвижностью. D. Diduch и соавт. [15], используя артроскопию при обследовании 40 пациентов, предъявлявших жалобы на боли в протезированном коленном суставе (73%), на ущемление тканей между компонентами эндопротеза (35%), тугоподвижность (20%), в 39 (97,5%) наблюдениях поставили точный диагноз. При этом у 73% больных удалось артроскопически устранить осложнения без ревизионного эндопротезирования [15]. Н. Klinger и соавт. [16] представили результаты артроскопии, которая была выполнена 27 пациентам по поводу боли в протезированном коленном суставе без признаков инфекции, разрушения, износа и расшатывания компонентов или неправильного их расположения. У 18 пациентов удалось добиться улучшения состояния, в 9 наблюдениях потребовалось открытое ревизионное вмешательство. Сделан вывод о высокой эффективности применения артроскопии для лечения боли и улучшения функции коленного сустава.

**Заключение.** Артроскопия протезированного коленного сустава позволяет с высокой точностью выявить причину возникающих симптомов и осложнений, снизить травматичность операции, затраты на лечение, устранить боль, улучшить функциональные результаты, опорную и двигательную функцию конечности, повысить качество жизни больных.

#### ЛИТЕРАТУРА [ REFERENCES ]

1. Rubash H.E. Четыре самых тяжелых осложнения в эндопротезировании. Cera News. 2014; 2: 6–9 [Rubash H.E. The four most important complications in arthroplasty. Cera News. 2014; 2: 6–9].
2. Ефименко Н.А., Грицюк А.А., Середа А.П., Давыдов Д.В., Самойлов А.С. Профилактика инфекций области хирургического вмешательства в травматологии и ортопедии: использование антибиотиков в костном цементе. Инфекции в хирургии. 2009; 2: 15–27 [Efimenko N.A., Gritsyuk A.A., Sereda A.P., Davydov D.V., Samoilov A.S. Prevention of infection in the operative zone in traumatology and orthopaedics: use of antibiotics in bone cement. Infektsii v khirurgii. 2009; 2: 15–17 (in Russian)].

3. *Lentino J.R.* Prosthetic joint infections: bane of orthopedists, challenge for infectious disease specialists. *Clin. Infect. Dis.* 2003; 36: 1157–61.
4. Румянцев Ю.И. Лучевая диагностика осложнений эндопротезирования тазобедренного и коленного суставов. Бюллетень сибирской медицины. 2012; 11 (5): 1–5 [*Rumyantsev Yu.I.* Ray diagnostics of complications from endoprosthesis replacement of hip and knee joints. *Byulleten' sibirskoy meditsiny.* 2012; 11 (5, Suppl): 1–5 (in Russian)].
5. Паратте С., Корнилов Н.Н., Тиенпонт Э., Балдини А., Тихилов Р.М., Аргенсон Ж.-Н., Куляба Т.А. Необъяснимая боль после тотального эндопротезирования коленного сустава. Травматология и ортопедия России. 2013; 4 (70): 92–6 [*Parratte S., Kornilov N.N., Thienpont E., Baldini A., Tikhilov R.M., Argenson J.-N., Kulyaba T.A.* Unexplained pain after total knee arthroplasty. *Travmatologiya i ortopediya Rossii.* 2013; 4 (70): 92–6 (in Russian)].
6. *Brander V.A., Stulberg S.D., Adams A.D., Harden R.N., Bruehl S., Stanos S.P., Houle T.* Predicting total knee replacement pain: a prospective, observational study. *Clin. Orthop. Relat. Res.* 2003; 416: 27–36.
7. *Parvizi J., Tarity T.D., Steinbeck M.J., Politi R.G., Joshi A., Purtill J.J., Sharkey P.F.* Management of stiffness following total knee arthroplasty. *J. Bone Joint Surg.* 2006; 88 (suppl. 4): 175–81.
8. *Scranton P.E. Jr.* Management of knee pain and stiffness after total knee arthroplasty. *J. Arthroplasty.* 2001; 16: 428–35.
9. *Mont M.A., Serna F.K., Krackow K.A., Hungerford D.S.* Exploration of radiographically normal total knee replacements for unexplained pain. *Clin. Orthop. Relat. Res.* 1996; 331: 216–20. doi: 10.1097/00003086-199610000-00030.
10. *Barrack R.L.* Rise of the rotating hinge in revision total knee arthroplasty. *Orthopedics.* 2002; 25: 1020–8.
11. *Ritter M.A., Carr K.D., Keating E.M., Faris P.N., Bankoff D.L., Ireland P.M.* Revision total joint arthroplasty: does Medicare reimbursement justify time spent? *Orthopedics.* 1996; 19: 137–9.
12. *Hebert C.K., Williams R.E., Levy R.S., Barrack R.L.* Cost of treating an infected total knee replacement. *Clin. Orthop. Relat. Res.* 1996; 331: 140–5.
13. *Mont M.A., Seyler T.M., Marulanda G.A., Delanois R.E., Bhave A.* Surgical treatment and customized rehabilitation for stiff knee arthroplasties. *Clin. Orthop. Relat. Res.* 2006; 446: 193–200.
14. *Arbuthnot J.E., Brink R.B.* Arthroscopic arthrolysis for the treatment of stiffness after total knee replacement gives moderate improvements in range of motion and functional knee scores. *Knee Surg. Sports Traumatol. Arthrosc.* 2010; 18 (3): 346–51.
15. *Diduch D.R., Scuderi G.R., Scott W.N., Insall J.N., Kelly M.A.* The efficacy of arthroscopy following total knee replacement. *Arthroscopy.* 1997; 13 (2): 166–71.
16. *Klinger H.M., Baums M.H., Spahn G., Ernstberger T.* A study of effectiveness of knee arthroscopy after knee arthroplasty. *Arthroscopy.* 2005; 21 (6): 731–8.

**Сведения об авторах:** Алабут А.В. — доктор мед. наук, доцент каф. травматологии и ортопедии, зав. травматолого-ортопедическим отделением клиники РостГМУ; Сикилинда В.Д. — доктор мед. наук, профессор, зав. каф. травматологии и ортопедии РостГМУ; Кубасов Д.О. — врач травматолого-ортопедического отделения клиники РостГМУ.

**Для контактов:** Алабут Анна Владимировна. 344022, Ростов-на-Дону, пер. Нахичеванский, д. 29. Тел.: +7 (918) 558–51–82. E-mail: alabut@mail.ru.

© Ф.А. Мацукатов, Д.В. Герасимов, 2016

## О ФАКТОРАХ, ВЛИЯЮЩИХ НА СРОКИ КОНСОЛИДАЦИИ ПЕРЕЛОМОВ

Ф.А. Мацукатов, Д.В. Герасимов

Медицинский центр «Жемчужина Стомед», Костанай, Республика Казахстан

*Проведен анализ зависимости сроков консолидации винтообразных переломов костей голени при лечении методом чрескостного остеосинтеза от исходной величины поперечного смещения отломков, возраста пациентов, давности травмы, точности репозиции и стабильности фиксации. Выделены приоритетные факторы, учет которых позволит методу максимально реализовать свои потенциальные возможности.*

**Ключевые слова:** чрескостный остеосинтез, кость, перелом, отломки, смещение, репозиция, фиксация, консолидация.

### *Factors Affecting the Terms of Fracture Consolidation*

*F.A. Matsukatov, D.V. Gerasimov*

Medical center “Zhemchuzhina Stomed”, Kostanai, Republic of Kazakhstan

*Dependence of the consolidation of spiral tibial fracture treated with transosseous osteosynthesis upon the initial transverse fragments dislocation, patient's age, remoteness of injury, reposition accuracy and fixation stability was analyzed. Priority factors that will allow realizing the maximum potentialities of the technique are determined.*

**Key words:** transosseous osteosynthesis, bone, fracture, fragments, dislocation, reposition, fixation, consolidation.

**Введение.** Эффективность технологий лечения переломов длинных костей необходимо оценивать,

исходя из соотношения достигаемых сроков сращения и минимально возможными. Последние инди-