

КОМПЛЕКСНАЯ ДИАГНОСТИКА В ТАКТИКЕ ХИРУРГИЧЕСКОГО ЛЕЧЕНИЯ ПОВРЕЖДЕНИЙ ПЕРИФЕРИЧЕСКИХ НЕРВОВ КОНЕЧНОСТЕЙ

В.Г. Нинель, Ш.М. Айтеемиров, Г.А. Коршунова, И.А. Норкин

ФГБУ «Саратовский научно-исследовательский институт травматологии и ортопедии»
Минздрава России, Саратов, РФ

Целью работы было оценить роль и возможности комплексной диагностики в хирургическом лечении повреждений стволов периферических нервов конечностей. Ста девяти пациентам с повреждениями периферических нервов конечностей выполнено комплексное обследование, включающее электронейромиографию, ультрасонографию и контрастную нейрографию, по результатам которого определены диагностические критерии, позволившие разработать алгоритм диагностики и дифференцированной тактики хирургического лечения повреждений периферических нервов. Ведение пациентов в соответствии с предложенным алгоритмом позволило значительно — на 21% улучшить результаты оперативного лечения.

К л ю ч е в ы е с л о в а : периферические нервы, травма, диагностика, высокоразрешающая ультрасонография, алгоритм, хирургическое лечение.

Complex Diagnosis in Surgical Treatment of Peripheral Nerves Injuries of the Extremities

V.G. Ninel', Sh. M. Aitemirov, G.A. Korshunova, I.A. Norkin

Saratov Scientific Research Institute of Traumatology and Orthopaedics, Saratov, Russia

The purpose of the work was to evaluate the role and potentialities of complex diagnosis in surgical treatment of peripheral nerve trunk injuries of the extremities. Complex examination including electroneuromyography, ultrasonography and contrast neurography was performed in 109 patients with injuries of peripheral nerves of the extremities. Examination results enabled to elaborate the algorithm of diagnosis and differential surgical treatment tactics for surgical treatment of peripheral nerves injuries. Management of patients in accordance with proposed algorithm allowed to improve surgical treatment results significantly — by 21%.

Key words: peripheral nerves, injury, diagnosis, high-resolution ultrasonography, algorithm, surgical treatment.

Введение. Основной задачей оперативных вмешательств при повреждениях периферических нервов является создание условий для максимального восстановления проводимости нерва. В связи с этим для выбора адекватного хирургического пособия, оптимального его вида, оценки объема оперативного вмешательства, а также предотвращения ошибок и сокращения сроков пребывания пациентов в стационаре необходима исчерпывающая и объективная информация о характере, степени и уровне поражения периферических нервов, что нередко представляется сложной задачей [1].

В настоящее время на дооперационном этапе широко используются возможности инструментальных методов диагностики травматических повреждений периферических нервов, таких как электронейромиография (ЭНМГ), УЗИ и МРТ [2–4]. Вместе с тем данные, полученные с их помощью, не всегда совпадают с интраоперационными находками и не помогают в разрешении ряда практически важных вопросов, возникающих в ходе оперативных вмешательств [5]. В этой связи разработка и внедрение новейших диагностических технологий, позволяющих получать разносто-

ронную информацию о структуре поврежденного ствола нерва, является чрезвычайно актуальным для улучшения результатов хирургического пособия. На сегодняшний день этим требованием полностью соответствует высокоразрешающая ультрасонография [6].

Цель исследования: оценить роль и возможности комплексной интраоперационной диагностики в хирургическом лечении повреждений стволов периферических нервов конечностей.

ПАЦИЕНТЫ И МЕТОДЫ

С 2002 по 2014 г. в отделении нейрохирургии СарНИИТО на обследовании и лечении находились 109 пациентов (81 мужчина и 28 женщин) с повреждениями периферических нервов конечностей трудоспособного возраста (26–49 лет). Группу сравнения составили 58 пациентов, лечившиеся в институте в тот период, когда не применялась ультрасонография (архивный материал). В основную группу ($n=51$) вошли пострадавшие, которым до операции и в ходе ее проводилась высокоразрешающая ультрасонография. По всем показателям (возрасту, полу, поврежденному нерву, механизму травмы и сроку поступления в стационар) паци-

енты обеих групп были сопоставимы (U -критерий Манна — Уитни и критерий χ^2).

Большинство пациентов (90 и 94,5% в группе сравнения и основной группе соответственно) поступило в нейрохирургический стационар в срок до года после травмы, остальные госпитализированы через год и более с момента травмы после безуспешного консервативного лечения. У 31% (34/109) пострадавших были повреждены стволы срединного нерва, у 28% (31/109) — локтевого, у 21% (23/109) — лучевого, у 16% (17/109) и у 4% (4/109) — малоберцовой и большеберцовой порции седалищного нерва соответственно. Большинство (68%, 74/109) пациентов получили травму в быту острым предметом (стекло, кафель, пила, металлическая пластина), при падении и переломах костей конечностей. В остальных случаях (32%, 35/109) повреждения периферических нервов стали результатом ножевых и огнестрельных ранений, травмы стволов нервов при дорожно-транспортных происшествиях и во время различных оперативных вмешательств на костно-суставной и сухожильно-мышечной системе конечностей. Основным механизмом травмы было локальное повреждение нерва (72%, 79/109). У 10% (11/109) пациентов поражение периферических нервов стало следствием компрессии. Из них у 7% (8/109) пострадавших ствол нерва был компремирован фрагментами кости при ее переломе, у 3% (3/109) — за счет позиционного сдавления нерва.

Для предварительного определения уровня, зоны и характера расстройств чувствительности, степени и глубины двигательных и трофических нарушений всем пациентам проводилось клинико-неврологическое обследование с помощью 5-балльной системы оценки чувствительных и двигательных нарушений в зоне иннервации поврежденного нерва, согласно которой 1 балл соответствует отсутствию чувствительности (Ч0) и мышечных сокращений (М0), 5 — наличию чувствительности (Ч5) и сокращению мышц в норме (М5).

Электрофизиологические исследования (ЭНМГ, обычная и игольчатая ЭМГ) выполняли ($n=109$) по стандартным методикам [7], при этом оценивали показатели амплитуды М-ответа, скорости проведения импульса по эфферентным и афферентным волокнам ствола нерва, параметров потенциала действия двигательных единиц, а также наличие либо отсутствие потенциала фибрилляций, позитивно острых волн.

Рентгенологическое исследование проводили в тех случаях, когда повреждения периферических нервов конечностей сочетались с переломами костных структур ($n=4$), и при контрастировании нервного ствола для визуализации во время операции ($n=109$). Контрастную нейрографию поврежденных нервных стволов осуществляли путем введения под эпиневрив нерва неионного водорастворимого контраста омнипак-300, который предварительно разводили физиологическим раствором до 50% концентрации. Контраст вводили под эпиневрив порциями (по 0,3–0,5 мл в зависимости от толщи-

ны нерва) до стойкого увеличения диаметра ствола нервного проводника в 1,5–2 раза по сравнению с исходным размером. Порционное введение контраста позволяло избежать разрыва эпиневрия, а увеличение диаметра нерва в 1,5–2 раза обеспечивало тугое заполнение эпиневральной трубки, что, как показали наши исследования, создает условия для лучшей визуализации нерва на рентгенограмме. Рентгенографию проводили через 4–6 мин после введения последней дозы контраста на мобильной цифровой рентгенохирургической установке ОЕС 9800 (США). Такая экспозиция необходима для равномерного распределения контраста под эпиневрием. Контрастная нейрография позволяет уточнить характер и протяженность повреждения ствола и дифференцировать методы хирургического пособия у пострадавших с травмой периферических нервов конечностей.

Ультразвуковое исследование поврежденных стволов периферических нервов конечностей было выполнено 51 пациенту перед оперативным вмешательством и на операционном столе. Исследования проводили на аппарате SonoAce-R3 («Samsung Medison») линейными и конвексными датчиками с частотой от 2 до 20 МГц, выбор которых определялся формой, калибром, глубиной залегания ствола нерва и его пространственным расположением относительно соседних структур (сосудов, сухожилий), а также целей, задач исследования и характером поражения нервного ствола.

После комплексного обследования выполнены следующие оперативные вмешательства: иссечение невротомы с последующей нейрорафией и прямой электростимуляцией ствола нерва; иссечение внутривствольной невротомы либо рубцово-измененного участка ствола нерва с последующей нейрорафией и прямой его электростимуляцией; невролиз анатомически сохранного ствола нерва с последующей его прямой электростимуляцией. Все этапы операции проводили с применением микроскопа OPMI neuro-4 («Karl Zeiss», ФРГ) и микрохирургического инструментария («Aescular AG&CO», ФРГ). Для нейрорафии применяли шовный хирургический материал Prolene 7-0 и 8-0 («Ethicon, LLC», США). После завершения основных этапов операции на ствол устанавливали 4-контактный электрод типа PISCES-QUAD («Medtronic», США) таким образом, чтобы контактные площадки располагались выше и ниже нейрорафии либо измененного участка нерва, и фиксировали к нему рассасывающейся нитью 7-0 Vicryl («Ethicon, LLC», США). Внешний конец электрода выводили наружу вне раны через отдельный прокол и фиксировали к коже лигатурами. С помощью коннектора соединяли с внешним генератором марки 3625 («Medtronic», США). Сеансы электростимуляции начинали на следующий день с установки параметров импульсного тока, которые подбирали строго индивидуально, при этом амплитуда импульса колебалась в пределах 4–8 В, частота — 10–20 Гц и длительность — 200–500 мкс. Сеансы длительностью 20 мин 3 раза

в день проводил пациент, которого обучили пользоваться стимулятором. Продолжительность курса составляла 3–4 нед.

Статистическую обработку полученных данных осуществляли с использованием программ Microsoft Office Excel 13 с пакетом прикладных программ и IBM SPSS Statistica 22 (сетевая лицензия ФГБУ «СарНИИТО» Минздрава России). Для характеристики количественных признаков определяли медиану и ранги (25-й и 75-й перцентили). Качественные признаки представлены в абсолютных значениях и процентах. Поскольку большинства параметров не соответствовало нормальному распределению, использовали методы непараметрической статистики: для независимых выборок *U*-критерий Манна — Уитни (двухсторонний тест), для связанных выборок критерий МакНемара (для категориальных дихотомических признаков). Сравнение групп по качественным признакам проводили путем оценки таблиц сопряженности и расчета критерия χ^2 . При числе наблюдений в ячейках таблицы менее 5 использовали точный критерий Фишера (двухсторонний тест). Различия считали статистически значимыми при $p \leq 0,05$.

РЕЗУЛЬТАТЫ

Результаты комплексного до- и интраоперационного обследования представлены на рис. 1. Оценка различных методов до- и интраоперационной диагностики повреждения нервов (клинико-неврологический осмотр, ЭНМГ, нейрография, УЗИ) проведена у 51 пациента. Сопоставление показателей дооперационного обследования и интраоперационного тестирования показало, что при неврологическом обследовании в 72,5% наблюдений имелась клиника полного аксонального повреждения периферических нервов. Однако по данным ЭНМГ-тестирования на операционном столе полное нарушение проводимости по стволу периферического нерва имело место только у 60,8% пациентов, т.е. на 11,7% увеличилась груп-

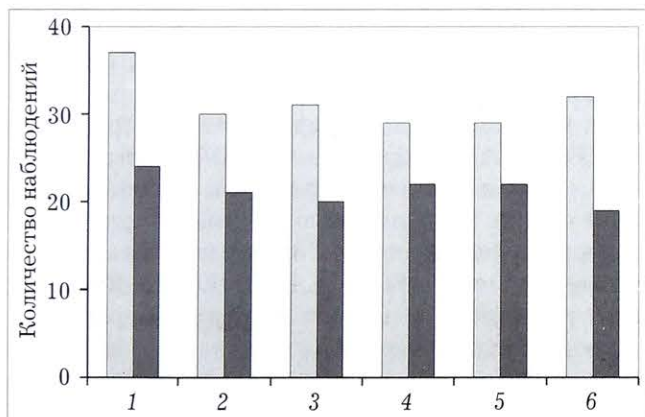


Рис. 1. Результаты комплексного до- и интраоперационного обследования пациентов основной группы.

■ — полное повреждение; ■ — частичное повреждение.
1 — клиника; 2 — ЭНМГ до операции; 3 — интраоперационная ЭНМГ; 4 — нейрография; 5 — УЗИ до операции; 6 — интраоперационное УЗИ.

па с частичным повреждением нервных структур. Примечательно, что данные ультрасонографии до операции полностью совпадали с результатами интраоперационной контрастной нейрографии. Пред- и интраоперационная чувствительность высокоразрешающей ультрасонографии значительно превосходила таковую ЭНМГ-тестирования и составила 90–81 и 97–85% соответственно. Помимо этого, проведен сравнительный анализ чувствительности УЗИ, выполненного до и во время оперативного вмешательства, который выявил преимущество интраоперационного тестирования — показатели были равны 97 и 90% соответственно. Было установлено, что ультрасонография на открытом нерве позволяет более четко определить локализацию поражения, детализировать внутривольные изменения нерва. Ультразвуковое исследование на дооперационном этапе позволяет получить полноценную картину типа повреждения нерва в 59% (46–66) наблюдений, а во время операции — в 96% (75–99). Различия оказались статистически значимыми ($p=0,002$), что подтвердило преимущество интраоперационного ультразвукового сканирования нерва по сравнению с дооперационным исследованием.

Данные комплексного до- и интраоперационного тестирования стали основой для разработки алгоритма хирургического лечения повреждений периферических нервов (рис. 2).

Если при интраоперационном ЭНМГ-тестировании констатировали полное нарушение проводимости нерва, при ультразвуковом сканировании определяли эхопризнаки перерыва его ствола с центральной невромой, а на нейрограмме выявляли дефект столба контраста, то ставили показания к иссечению невром, нейрографии с установкой на

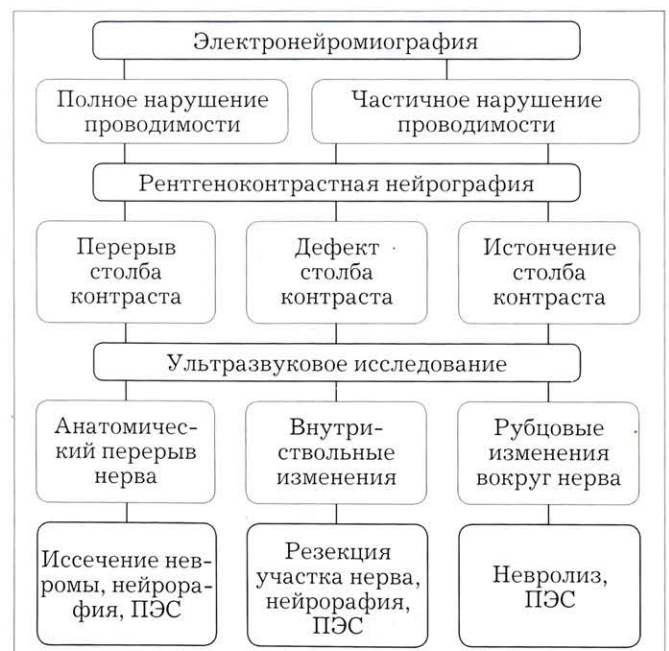

Рис. 2. Алгоритм интраоперационной диагностики и тактики хирургического лечения при повреждениях периферических нервов.

ПЭС — прямая электростимуляция ствола нерва.

ствол нерва электродов для последующей прямой электростимуляции. В случае обнаружения эхо-признаков грубых внутривольных изменений и дефекта столба контраста при контрастировании ствола нерва на фоне полного нарушения его проводимости тактика хирургического лечения склонялась в пользу резекции измененного участка, нейрорафии с имплантацией электродов для последующей долгосрочной прямой электростимуляции его ствола. При частичном нарушении проводимости по стволу нерва и наличии внешних рубцовых тканей, сдавливающих его ствол, методом выбора считали невролиз с последующей прямой электростимуляцией.

Разработанный алгоритм был апробирован в основной группе пациентов, в соответствии с которым 26 (51%) больным выполнена резекция патологически измененного участка нерва с последующей нейрорафией и имплантацией на ствол нерва электродов для прямой электростимуляции, у 18 (35%) пациентов проведен невролиз и у 7 (14%) — иссечение центральной невротомы с нейрорафией и последующей прямой электростимуляцией.

В группе сравнения в основном выполнялся невролиз (70%, 40/58).

В целом при сравнении двух подходов к лечению выявлено преимущество нового алгоритма лечения, включающего высокоразрешающую ультрасонографию: через 12 мес после операции статистически значимое (критерий χ^2 , $p=0,025$) улучшение было отмечено у 87% (41/47) больных основной группы, тогда как в группе сравнения — лишь у 66% (31/47) пациентов. При анализе подгруппы больных, которым выполнен невролиз, статистически значимо лучшие результаты также получены в основной группе ($p=0,048$).

Особый интерес представляют 14 пациентов (5 из группы сравнения и 9 из основной группы) с локальными внутривольными изменениями нерва. Эти изменения были диагностированы с помощью рентгеноконтрастной нейрографии и УЗИ. Ближайшие результаты лечения 9 пациентов с полным нарушением проводимости и грубыми внутривольными изменениями, которым была выполнена резекция участка нерва, показали, что у 8 человек при контрольном клинико-электрофизиологическом обследовании через 3 мес после оперативного вмешательства определялись начальные признаки восстановления функции нервно-мышечного аппарата. Реиннервация проявлялась повышением амплитуды М-ответа на 27–37% по сравнению с исходными данными. Напротив, среди 5 больных группы сравнения, оперированных по традиционной методике (невролиз с установкой электродов для электростимуляции), только у 1 пациента получены данные, свидетельствующие о восстановлении функции нерва. В итоге значимое увеличение амплитуды М-ответа по данным ЭНМГ через 12 мес после операции наблюдалось лишь у 1 из 5 пациентов группы сравнения и у 8 из 9 пациентов основной группы ($p=0,023$).

ОБСУЖДЕНИЕ

В настоящем исследовании впервые проведена оценка информативности различных методов диагностики — ЭНМГ, УЗИ и контрастной нейрографии — в выявлении полного или частичного анатомического и функционального перерыва нерва с определением чувствительности каждого метода при выборе тактики хирургического лечения. Выявленное превосходство УЗИ перед другими методами обследования подтверждается данными других авторов [8, 9]. Кроме этого, доказано преимущество ультразвукового сканирования ствола нерва в ходе оперативного вмешательства по сравнению с дооперационным исследованием, что также согласуется с результатами других исследователей [10, 11].

В основу предложенного нами алгоритма диагностики и тактики хирургического лечения легли данные комплексного до- и интраоперационного тестирования периферических нервов, среди которых особое место занимает высокоинформативная ультрасонография. По результатам сопоставления показателей клинико-электрофизиологических и лучевых методов исследования определены диагностические критерии, позволяющие строго персонализировано применять различные методы хирургического пособия у пациентов с повреждениями периферических нервов конечностей.

По нашему мнению, которое согласуется с данными других авторов, улучшение результатов лечения пациентов в основной группе было обусловлено оптимальной оценкой степени выраженности внутривольных изменений, выявляемых с помощью интраоперационного УЗИ, и выбором тактики хирургического лечения. В этой связи можно утверждать, что разработанный алгоритм имеет значительные преимущества по сравнению с ранее предложенными диагностико-хирургическими схемами [12–14].

ВЫВОДЫ

1. Ультрасонография является высокоинформативным методом диагностики, что обосновывает целесообразность ее выполнения с целью объективной оценки тяжести и характера повреждения ствола нерва как перед операцией, так и интраоперационно.

2. При определении тактики хирургического лечения пациентов с повреждениями периферических нервов конечностей помимо дооперационного клинико-неврологического и инструментального обследования следует проводить комплексную интраоперационную диагностику с использованием ЭНМГ-тестирования, УЗИ и контрастирования ствола нерва.

3. Диагностические критерии, полученные в ходе комплексного интраоперационного тестирования, центральное место в котором занимает ультрасонография, позволили разработать алгоритм дифференцированного подхода к лечению пациентов с повреждениями периферических нервов

конечностей, использование которого способствовало улучшению результатов оперативных вмешательств на 21%.

ЛИТЕРАТУРА [REFERENCES]

1. Рассел С.М. Диагностика повреждения периферических нервов. М.: Бином; 2009 [Rassel S.M. Diagnosis of peripheral nerves injuries. Moscow: Binom; 2009 (in Russian)].
2. Еськин Н.А., Матвеева Н.Ю., Приписнова С.Г. Возможности ультразвукового исследования в диагностике повреждений и заболеваний периферических нервов верхней конечности. Вестник травматологии и ортопедии им. Н.Н. Приорова. 2008; 2: 82-7 [Es'kin N.A., Matveeva N.Yu., Pripisnova S.G. Potentialities of ultrasound examination in diagnosis of injuries and diseases of upper extremity peripheral nerves. Vestnik travmatologii i ortopedii im. N.N. Priorova. 2008; 2: 82-7 (in Russian)].
3. Коршунова Г.А., Нинель В.Г., Пучиньян Д.М., Айтелмиров Ш.М. Значение электромиографии в отборе пострадавших с повреждением периферических нервов верхней конечности для проведения восстановительной электронеуромодуляции. Российский нейрохирургический журнал им. профессора А.Л. Поленова. 2013; 5 (1): 16-9 [Korshunova G.A., Ninel' V.G., Puchich'yan D.M., Aitemirov Sh.M. Value of electromyography in selection of victims with injuries of peripheral nerves of the upper extremity for restoration electroneuromodulation. Rossiyskiy neirokhirurgicheskiy zhurnal im. professor A.L. Polenova. 2013; 5 (1): 16-9 (in Russian)].
4. Filler A.G., Maravilla K.R., Tsuruda J.S. MR neurography and muscle MR imaging for image diagnosis of disorders affecting the peripheral nerves and musculature. Neurol. Clin. 2004; 22 (6-7): 643-82.
5. Салтыкова В.Г., Голубев И.О., Меркулов М.В., Шток А.В. Роль ультразвукового исследования при планировании объема пластики периферических нервов. Ультразвуковая и функциональная диагностика. 2012; 4: 62-8 [Saltykova V.G., Golubev I.O., Merkulov M.V., Shtok A.V. Value of ultrasound in planning of peripheral nerves surgical repair. Ul'trazvukovaya i funktsional'naya diagnostika. 2012; 4: 62-8 (in Russian)].
6. Джумагишиев Д.К. Контрастная нейрография в комплексной диагностике повреждений периферических нервов (клинико-экспериментальное исследование): Автореф. дис. ... канд. мед. наук. Саратов; 2007 [Dzhumagishiev D.K. Contrast neurography in complex diagnosis of peripheral nerve injuries (clinical and experimental study). Cand. med. sci. Diss. Saratov; 2007 (in Russian)].
7. Николаев С.Г. Электромиография: клинический практикум. Иваново: ПресСТО; 2013 [Nikolaev S.G. Electromyography: clinical practical work. Ivanovo: PressSTO; 2013 (in Russian)].
8. Chiou H-J., Chou Y-H., Chiou S-Y., Liu J.B., Chang C.Y. Peripheral nerve lesions: role of high-resolution US. Radiographics. 2003; 23 (6): e15.
9. Peer S., Kovacs P., Harpf C., Bodner G. High resolution sonography of lower extremity peripheral nerves: anatomic correlation and spectrum of pathology. J. Ultrasound. Med. 2002; 21 (3): 315-22.
10. Koenig R.W., Schmidt T.E., Heinen C.P., Wirtz C.R., Kretschmer T., Antoniadis G., Pedro M.T. Intraoperative high-resolution ultrasound: a new technique in the management of peripheral nerve disorders. J. Neurosurg. 2011; 114 (2): 514-21.
11. Lee F.C., Singh H., Nazarian L.N., Ratliff J.K. High-resolution ultrasonography in the diagnosis and intraoperative management of peripheral nerve lesions. J. Neurosurg. 2011; 114 (1): 206-11.
12. Шевелев И.Н. Микрохирургия периферических нервов. М.: Алексеева Т.; 2011 [Shevelev I.N. Microsurgery of peripheral nerves. Moscow: Alekseeva T.; 2011 (in Russian)].
13. Bilgen M., Heddings A.B., Al-Hafes. Microneurography of human median nerve. J. Magn. Reson. Imaging. 2005; 21 (6): 826-30.
14. Gofeld M., Hanlon G. Ultrasound-guided placement of a paddle lead onto peripheral nerves: surgical anatomy and methodology. J. Neuromodulation: Technology at the Neural Interface. 2014; 17: 48-53.

Сведения об авторах: Нинель В.Г. — доктор мед. наук, профессор, главный науч. сотр. отдела инновационных проектов в нейрохирургии и вертебологии; Айтелмиров Ш.М. — врач-нейрохирург отделения нейрохирургии; Коршунова Г.А. — канд. мед. наук, старший науч. сотр. отдела инновационных проектов в нейрохирургии и вертебологии; Норкин И.А. — доктор мед. наук, профессор, директор СарНИИТО.

Для контактов: Нинель Вячеслав Григорьевич. 410002, Саратов, ул. Чернышевского, д. 148. Тел.: +7 (927) 139-69-78. E-mail: v.ninel@mail.ru.