© В.И. Шевцов, П.П. Буравцов, 2005

НАШ ОПЫТ ЛЕЧЕНИЯ БОЛЬНЫХ С ВЫВИХОМ НАДКОЛЕННИКА

В.И. Шевцов, П.П. Буравцов

Российский научный центр «Восстановительная травматология и ортопедия» им. Г.А. Илизарова, Курган

Обобщен опыт оперативного лечения 33 пациентов с вывихом надколенника различной этиологии и степени тяжести (38 вывихов). Описаны методы предоперационного обследования и показания к применению различных методов лечения. Использовались два метода устранения вывиха надколенника — миофасциопластический и метод реконструкции разгибательного аппарата коленного сустава с перемещением собственной связки надколенника медиально. По показаниям эти методы сочетались с корригирующими остеотомиями, устранением сгибательной контрактуры коленного сустава и подвывиха голени закрытым способом в аппарате Илизарова. После операции фиксация проводилась гипсовой повязкой или различными компоновками аппарата Илизарова. Во втором случае обеспечивалась возможность раннего начала разработки коленного сустава и существенно более быстрое восстановление его функции. В 36 случаях получен хороший результат, в 2 — удовлетворительный.

The experience in surgical treatment of 33 patients with patella dislocation of various etiology and severity degree (38 dislocations) has been summarized. The methods of preoperative examination and indications for the application of various treatment methods has been described. Two methods of patella dislocation elimination were used, i.e. myofascioplasty and reconstruction of the knee joint extension apparatus with transposition of the patellar ligament medially. When indicated those methods were combined with correcting osteotomy, closed elimination of knee joint flexion contracture and shin subluxation using Ilizarov device. Postoperative fixation was performed with plaster bandage and various arrangments of Ilizarov apparatus. In the second case the possibility of early knee joint movements was provided and markedly faster restoration of joint functions was noted. Good results were achieved in 36cases, satisfactory results — in 2 cases.

Со времени выполнения Guerin в 1842 г. первой операции по поводу вывиха надколенника [цит. 7] ведется поиск оптимальных методов лечения данной патологии. Меняются и взгляды на это заболевание. Сегодня все больше авторов признают, что врожденный вывих надколенника — одно из проявлений диспластического процесса опорно-двигательной системы [4]. Редко встречаются вывихи, возникшие после перенесенного гематогенного остеомиелита, полиомиелита, полиартрита и др. [7]. Общепризнанно, что радикальным методом лечения рассматриваемой патологии является оперативный [2, 3]. В настоящее время для этого предложено более 150 хирургических методов [1–3, 11], и тем не менее процент неудовлетворительных исходов и в нашей стране, и за рубежом остается высоким.

Цель настоящей работы было оценить эффективность применения компоновок аппарата Илизарова при лечении вывихов надколенника разной степени тяжести и выяснить связь между сроками функциональной реабилитации и временем начала разработки движений в коленном суставе. Мы придерживались классификации вывихов надколенника по тяжести, предложенной М.В. Волковым (1964), и выделяли три степени тяжести: легкую, среднюю и тяжелую [3, 5, 6].

МАТЕРИАЛ И МЕТОДЫ

Проанализированы результаты лечения 33 пациентов с вывихом надколенника различного генеза (38 вывихов), находившихся в клинике РНЦ «ВТО» им. Г.А. Илизарова в период с 1970 по 2003 г. Возраст пациентов составлял от 6 до 44 лет. У всех больных вывих был латеральным. У 27 пациентов вывихи надколенника (32) имели врожденную этиологию. У 4 больных вывих развился после гематогенного остеомиелита, у 2 — после перенесенного полиомиелита. У 3 пациенток был врожденный привычный «разгибательный» вывих, возникавший при разгибании в коленном суставе до 160–165°. У большинства больных имелись анатомо-функциональные изменения в виде укорочения бедра и голени, различных деформаций, контрактур и подвывихов в коленном суставе. У 18 больных отмечался дефицит активного разгибания в коленном суставе от 10 до 90°. В 14 случаях диагностирован вывих легкой степени, в 11 — средней, в 13 — тяжелой. В 6 случаях вывих был рецидивирующий, в 21 — привычный, в 11 — постоянный.

По данным рентгенометрии, величина угла ложа надколенника в зависимости от степени тяжести вывиха колебалась от 165 до 140°. У 10 пациентов (11 вывихов) было проведено ультрасонографическое исследование на аппарате Sonoline S1-450

(«Siemens», Германия). Как показал анализ, результаты измерения угла ложа надколенника методом ультрасонографии лишь в 2 случаях отличались от данных рентгенометрии на 15 и 13°. В остальных случаях разница в результатах была 10° и менее. У 19 больных проведено исследование на компьютерном томографе Somatom AR HP («Siemens»). Выполнялось стандартное исследование коленных суставов по программе «Bone». Уровни сканирования устанавливались: проксимально — вверх от надколенника до 1,5 см, дистально — до бугристости большеберцовой кости. На томограммах визуально определяли суставную поверхность бедренно-надколенникового сочленения и измеряли угол ложа надколенника по краеобразующим линиям (рис. 1). Угол ложа надколенника составлял от 138 до 165°, причем был тем меньше, чем тяжелее степень вывиха. Расхождение результатов, полученных при рентгенологическом исследовании и компьютерной томографии, находилось в пределах 5°. У тех же пациентов определяли угол латерализации собственной связки надколенника путем наложения компьютерных томограмм, выполненных на уровне ложа надколенника и места прикрепления его собственной связки (рис. 2). Отмечено увеличение этого угла от 16 до 68° при вывихе средней и тяжелой степени.

У 10 пациентов с вывихом различной степени тяжести исследовали функциональное состояние мышц методом стимуляционной электромиографии. До лечения М-ответы всех тестированных мышц бедра и голени были снижены на 20–46% по сравнению с контралатеральной конечностью.

При выборе метода лечения мы ориентировались на степень тяжести, клиническое течение вывиха и наличие анатомо-функциональных изменений опорно-двигательной системы. При этом исходили из следующего положения: надколенник удерживается в своем ложе не пассивными фиксаторами, а мышечным равновесием головок четырехглавой мышцы после придания прямой мышце и собственной связке надколенника правильного положения.

Использовали два метода устранения вывиха надколенника: миофасциопластический и метод реконструкции разгибательного аппарата коленного сустава с перемещением собственной связки надколенника медиально. Каждый из этих методов по показаниям применялся в сочетании с корригирующими остеотомиями, а метод реконструкции — также с предварительным устранением сгибательной контрактуры коленного сустава и подвывиха голени закрытым способом в аппарате Илизарова.

При привычном вывихе легкой и средней степени тяжести без латерализации собственной связки надколенника применяли миофасциопластический метод, заключающийся в рассечении фиброзной капсулы и сухожильно-связочного аппарата снаружи надколенника и укреплении этих структур с медиальной стороны надколенника дублированием выкроенных из них лоскутов. При рецидивирующем вывихе легкой степени только укрепляли аналогичным способом фиброзную капсулу и сухожильно-связочный аппарат с медиальной стороны.

У пациентов с вывихом надколенника средней и тяжелой степени применяли разработанный нами способ реконструкции разгибательного аппарата коленного сустава [8]. Данный способ позволяет максимально сохранить силу четырехглавой мышцы и получить хороший результат. Латерально от надколенника рассекали сухожильно-связочный аппарат, фиброзную капсулу коленного сустава. Наружную широкую мышцу отделяли от интимно спаянной с ней широкой фасции и смещали вместе с прямой мышцей медиально, не разделяя их и не отсекая сухожилие наружной широкой мышцы от сухожилия прямой мышцы. Собственную связку надколенника отделяли от места прикрепления с фрагментом бугристости большеберцовой кости у взрослых и частью надкостницы у детей, не повреждая зону роста. Надколенник устанавливали в его ложе, собственную связку перемещали медиально до достижения соосности с правильной осью конечности и фиксировали швами и консольными спицами с напайками. Сухожильно-связочный аппарат и фиброзную капсулу медиально от надколенника рассекали вдоль и сшивали, дублируя

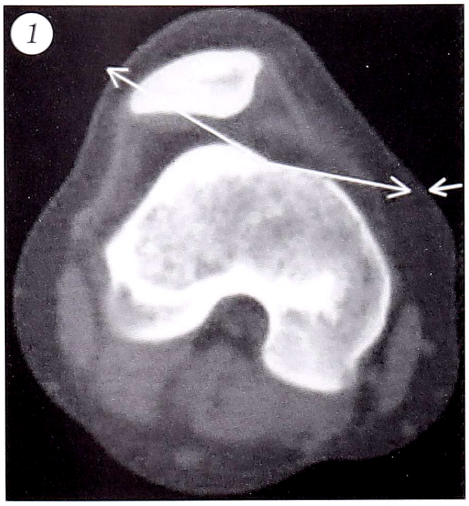

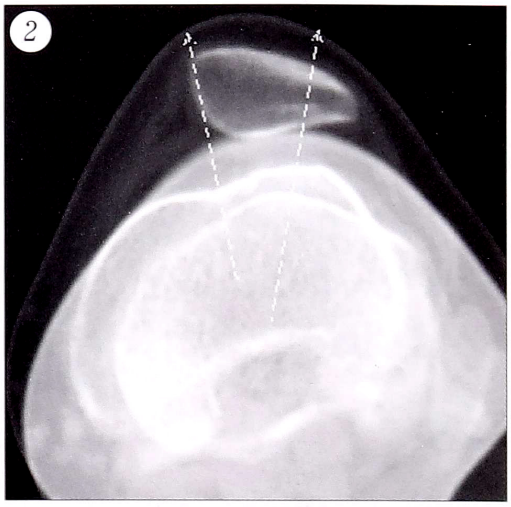

Рис. 1. Компьютерная томограмма мыщелков бедренной кости больной С. с привычным вывихом надколенника средней степени тяжести.

Рис. 2. Изображение, полученное наложением компьютерных томограмм мыщелков бедренной и большеберцовой костей больной М. с вывихом надколенника.

лоскуты. Производили фиксацию бедра, надколенника, голени, используя одну из компоновок аппарата Илизарова [9].

При вывихе надколенника легкой и средней степени тяжести без латерализации собственной связки при наличии наружной торсии бедра, вальгусной, варусной деформации и сгибательной контрактуры коленного сустава не более 150° применяли упомянутый выше миофасциопластический метод в сочетании с корригирующими остеотомиями, одновременно устраняя деформацию и вывих надколенника. Фиксацию осуществляли одной из компоновок аппарата Илизарова [10].

У пациентов с вывихом надколенника средней и тяжелой степени, контрактурой, подвывихом в коленном суставе устраняли сгибательную контрактуру и подвывих закрытым способом, используя соответствующую компоновку аппарата Илизарова. Затем выполняли реконструктивную операцию для вправления надколенника. У больных с неконгруэнтными суставными поверхностями коленного сустава сгибательную контрактуру устраняли за счет надмыщелковой остеотомии: при контрактуре менее 150° — одномоментно с одновременным вправлением надколенника, при контрактуре более 150° — дозированно и лишь затем производили реконструктивную операцию для устранения вывиха надколенника.

После операции коленный сустав фиксировали гипсовой лонгетой или аппаратом Илизарова в различных компоновках. При фиксации аппаратом Илизарова активно-пассивную разработку коленного сустава начинали, как правило, на 6–7-е сутки после операции, а в отдельных случаях — на 3-и сутки, проводя ее по 20–30 мин три-четыре раза в день. На 2-е сутки пациенты начинали ходить с помощью костылей без нагрузки на оперированную ногу, на 3–4-е сутки — с постепенно увеличивающейся нагрузкой. Со 2-го дня после операции назначали изометрическую гимнастику для четырехглавой мышцы, до снятия аппарата больные получали курс электростимуляции и массажа четырехглавой мышцы.

РЕЗУЛЬТАТЫ И ОБСУЖДЕНИЕ

Результаты лечения изучены в сроки от 2 мес до 10 лет после операции у всех пациентов. Хороший результат получен в 36 случаях: надколенник перемещается в своем ложе по средней линии при сгибании и разгибании в коленном суставе. У 2 больных из-за допущенных тактических ошибок результат оказался удовлетворительным. У пациентки с врожденным вывихом средней степени тяжести с латерализацией собственной связки надколенника, подтвержденной компьютерной томографией, был применен миофасциопластический метод без перемещения собственной связки надколенника медиально. У второй пациентки с вывихом тяжелой степени вначале устранили вывих методом реконструкции разгибательного аппарата с перемещением собственной связки медиально, а на этапе лечения осуществили коррекцию оси конечности посредством надмыщелковой остеотомии. В обоих случаях надколенник при сгибании частично смещался на переднюю поверхность наружного мыщелка бедра. Тем не менее обе пациентки отмечают улучшение опорности конечности. Все пациенты были социально адаптированы.

При фиксации коленного сустава компоновками аппарата Илизарова после устранения вывиха надколенника миофасциопластическим методом больные начинали разработку коленного сустава на 6–7-е сутки, для восстановления функции коленного сустава потребовалось 50,5±6,08 дня. При фиксации гипсовой лонгетой в случае начала разработки сустава на 18-е сутки восстановление его функции достигалось через 97±37 дней, а при начале разработки на 23-и сутки — через 167,5±21,07 дня после операции.

Пациентам с вывихом средней и тяжелой степени без грубых анатомических изменений в области коленного сустава выполнялась реконст-

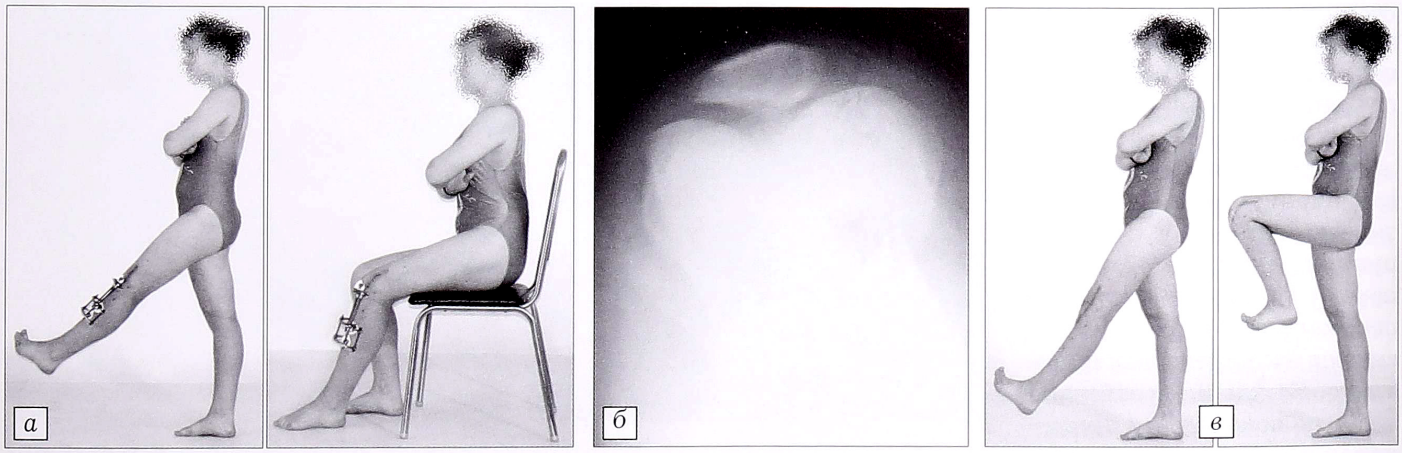

Рис. 3. Больная С. Привычный вывих надколенника средней степени тяжести.

а — функция коленного сустава в процессе лечения; *б* — рентгенограмма коленного сустава в аксиальной проекции, *в* — функциональный результат через 56 дней после операции.

руктивная операция на разгибательном аппарате коленного сустава с перемещением собственной связки надколенника. Исходный угол сгибания в коленном суставе и разгибание до 180° с мышечной силой 4–5 баллов были достигнуты через 104,5±8,7 дня. У 5 больных с вывихом надколенника тяжелой и средней степени после операции применялась компоновка аппарата Илизарова, защищающая перемещенную собственную связку надколенника от нагрузки на растяжение при сгибании в коленном суставе и позволяющая надколеннику двигаться по траектории, близкой к нормальной. При начале разработки коленного сустава на 3-и сутки после операции сгибание перед снятием аппарата Илизарова было возможно до 120–130° (рис. 3, *а*). Фиксация аппаратом продолжалась 31,2±1,1 дня. К нагрузке на оперированную ногу без использования дополнительных средств опоры пациенты переходили через 28,8±1,3 дня, в стационаре находились 59,6±9,2 дня. Функция коленного сустава восстанавливалась за 73,2±22,9 дня (рис. 3, *б*).

При устранении вывиха надколенника с одновременной коррекцией деформаций посредством остеотомий сгибание перед снятием аппарата составляло 165–140°, разгибание — до 180° активно. Функция коленного сустава восстановилась через 159±10 дней после операции.

Между временем начала разработки коленного сустава и сроком полного восстановления его функции в случаях ранней разработки после применения миофасциопластического метода выявлена достоверная сильная положительная корреляционная связь ($r = 0{,}964$ при $p \leq 0{,}01$), в случаях реконструктивных операций — достоверная положительная корреляционная связь ($r = 0{,}777$ при $p \leq 0{,}05$).

Л И Т Е Р А Т У Р А

1. *Архипов С.В.* Клиника, диагностика и лечение вывихов надколенника у взрослых: Автореф. дис. ... канд. мед. наук. — М., 1985.
2. *Герцен И.Г., Грунтовский В.И.* //Ортопед. травматол. — 1981. — N 6. — С. 50–52.
3. *Изюмова И.С.* //Гигиена труда, профилактика травматизма, профессиональных заболеваний, лечение травм и ортопедических болезней: Межобл. науч.-практ. конф. — Горький, 1974. — С. 146–147.
4. *Карчинов Д.К.* //Ортопед. травматол. — 1990. — N 5. — С. 49–50.
5. *Миразимов Б.М.* Способ хирургического лечения врожденного вывиха надколенника: Метод. рекомендации. — Ташкент, 1981.
6. *Нефедьева Н.Н.* //Ортопед. травматол. — 1965. — N 9. — С. 35–39.
7. *Руководство по ортопедии и травматологии* /Под ред. М.В. Волкова. — М., 1968. — Т. 2. — С. 644–665.
8. *Пат. 2190364 РФ.* Способ лечения врожденного вывиха надколенника /В.И. Шевцов, П.П. Буравцов //Бюл. изобрет. — 2002. — N 28.
9. *Пат. 35967 РФ.* Устройство для фиксации и ранней разработки коленного сустава при оперативном лечении вывиха надколенника /Д.А. Попков, П.П. Буравцов, М.О. Мурадисинов //Бюл. изобрет. — 2004. — N 5.
10. *А.с. 26407 РФ.* Устройство для фиксации надколенника при его вывихе /П.П. Буравцов, Д.А. Попков //Бюл. изобрет. — 2002. — N 34.
11. *Synder M., Grzegorzewski A., Witonski D.* //Chir. Narzadow Rushu. Orthop. Pol. — 1996. — Vol. 61, N 5. — P. 459–462.

ВНИМАНИЕ !

Не забудьте подписаться на «Вестник травматологии и ортопедии им. Н.Н. Приорова» на второе полугодие 2005 года !

Оформить подписку можно в любом почтовом отделении

Наши индексы в Каталоге «ГАЗЕТЫ И ЖУРНАЛЫ» АО «Роспечать»:

для индивидуальных подписчиков **73064**

для предприятий и организаций **72153**

В розничную продажу «Вестник травматологии и ортопедии им. Н.Н. Приорова» не поступает