

## ВАРИАНТЫ КОРРЕКЦИИ ДЕФОРМАЦИИ ПОЗВОНОЧНИКА У ДЕТЕЙ С ИДИОПАТИЧЕСКИМ СКОЛИОЗОМ ГРУДНОЙ ЛОКАЛИЗАЦИИ

С.В. Виссарионов, Д.Н. Кокушин, А.П. Дроздецкий, С.М. Белянчиков

ФГБУ «Научно-исследовательский детский ортопедический институт им. Г.И. Турнера», Санкт-Петербург, РФ

*Представлены результаты лечения 24 пациентов (21 девочка и 3 мальчика) в возрасте 14–17 лет с идиопатическим сколиозом грудной локализации. Во всех наблюдениях отмечался правосторонний тип деформации. Величина основной дуги искривления варьировала от 52° до 92° по Cobb. Операцию выполняли из дорсального доступа с применением металлоконструкции с транспедикулярными опорными элементами с использованием 3D-КТ-навигации. В зависимости от анатомо-антропометрических особенностей костных структур позвонков, входящих в дугу искривления, использовали два варианта хирургической коррекции деформации. Коррекция искривления по первому варианту выполнена у 18 человек, по второму — у 6. Подход к коррекции искривления при втором варианте отличался от первого последовательностью установки стержней относительно сторон основной дуги и корректирующих маневров при исправлении деформации. В 1-й группе послеоперационная коррекция деформации во фронтальной плоскости составила 92–99%, деротационная коррекция апикального позвонка — от 72 до 94%, во 2-й группе — 91–100% и от 11,4 до 29,4% соответственно.*

Ключевые слова: идиопатический сколиоз, грудной отдел позвоночника, 3D-КТ-навигация, система VCM, дети.

### *Variants of Spine Deformity Correction in Children with Idiopathic Scoliosis of Thoracic Localization*

*S.V. Vissarionov, D.N. Kokushin, A.P. Drozdetsky, S.M. Belyanchikov*

*Treatment results for 24 patients (21 girls and 3 boys), aged 14–17 years, with idiopathic thoracic scoliosis are presented. In all cases right-side type of deformity was observed. The main arch of curvature ranged from 52° to 92° by Cobb. The operation was performed from dorsal approach with application of metallic devices with transpedicular supporting elements using 3D-CT navigation. Depending on anatomical and anthropometric peculiarities of vertebral bone structures within the curvature arch, two variants of surgical correction were applied. Correction of the first type was performed in 18 patients; second type of correction was applied in 6 children. Second type of deformity correction differed from the first one by the sequence of rods implantation relative to the sides of main arch and corrective maneuvers at deformity correction. In the first group postoperative deformity correction in frontal plane made up 92–99%, derotation correction of the apical vertebra from 72 to 94% versus 91–100% and from 11,4 to 29,4% in the second group.*

Key words: idiopathic scoliosis, thoracic spine, 3D-CT navigation, VCM system, children.

Хирургическое лечение детей с идиопатическим сколиозом остается актуальной и не до конца решенной проблемой. В подходах коррекции сколиотической деформации отмечается тенденция к применению металлоконструкций с транспедикулярными опорными элементами. Такое предпочтение данному виду спинальных систем объясняется преимуществом воздействия на все три колонны позвоночника по сравнению с крюковыми металлоконструкциями, что позволяет добиться большей коррекции, стабильной и надежной фиксации в послеоперационном периоде, а также уменьшения зоны инструментализации. Транспедикулярная многоопорная металлоконструкция предотвращает прогрессирование деформации в отдаленном периоде после операции. Однако про-

цедура проведения и установки транспедикулярных винтов, особенно в верхнегрудном и среднегрудном отделе позвоночника, достаточно сложна и сопряжена с риском развития различных осложнений [1–3]. Технические трудности, возникающие при проведении винтов, риск развития осложнений (перфорация и перелом корня дуги, стеноз позвоночного канала опорными элементами, неврологические нарушения) вынуждают многих исследователей для фиксации верхнегрудного и среднегрудного отдела позвоночника использовать в качестве опорных элементов ламинарные и педикулярные крюки [4–7].

Применение 3D-КТ-навигации у взрослых пациентов, согласно данным различных авторов [8–10], позволяет максимально точно устанавливать

транспедикулярные винты при дегенеративных заболеваниях и последствиях травмы позвоночника. Однако данная технология не нашла широкого применения в детской практике. Несмотря на это, нами разработаны методологические основы использования оптической 3D-КТ-навигации при оперативном лечении детей с идиопатическим сколиозом [11]. Использование навигационной системы во время хирургической коррекции идиопатического сколиоза у детей позволяет существенно повысить возможность корректной установки транспедикулярных винтов в деформированные позвонки, вовлеченные в дугу искривления, и значительно снизить риск осложнений в ходе операции.

Цель исследования: разработать тактику хирургической коррекции идиопатического сколиоза грудной локализации у детей с применением транспедикулярных спинальных систем и оптической 3D-КТ-навигации.

#### МАТЕРИАЛ И МЕТОДЫ

Под нашим наблюдением находилось 24 пациента (21 девочка и 3 мальчика) в возрасте 14–17 лет с идиопатическим сколиозом грудной локализации. Во всех случаях был отмечен правосторонний тип деформации. Величина основной дуги искривления варьировала от 52 до 92° по Cobb.

Предоперационное обследование осуществляли по общепринятой методике. Выполняли рентгенографию позвоночника в двух проекциях (прямой и боковой) стоя и лежа. Мобильность грудного отдела позвоночника оценивали по функциональным спондилограммам, выполненным при наклоне вправо и влево. Для исключения интраканальной патологии и определения состояния спинного мозга и его элементов осуществляли МРТ позвоночника. Анатомические особенности костных структур деформированных позвонков оценивали с помощью

КТ. КТ-сканы получали на протяжении от Th1 до S1 позвонка с толщиной среза 1 мм. Данные КТ импортировали при помощи носителя в планирующую систему навигации, оснащенную программным обеспечением SpineMap 3D [11]. На основе трехмерной КТ-реконструкции в планирующей станции в плоскости относительно каждого позвонка измеряли внешний поперечный и продольный диаметр корня дуги.

Используя полученные антропометрические данные диаметра корня дуги, определяли возможность установки транспедикулярных винтов в каждый позвонок на протяжении дуги деформации. Критерием возможности корректной установки винта считали внешний поперечный и продольный диаметр корня дуги больше 4 мм. При поперечном диаметре от 3,5 до 4 мм корректная установка винта была возможна при латерализации зоны введения последнего. При поперечном диаметре корня дуги меньше 3 мм установку винта не осуществляли.

У всех детей оперативное вмешательство выполняли только из дорсального доступа. В зависимости от диаметров корней дуг и возможности установки транспедикулярных опорных элементов на вершине деформации применяли различные варианты хирургических технологий коррекции идиопатического сколиоза грудной локализации.

*Первый вариант.* В положении пациента на животе выполняли разрез вдоль линии остистых отростков на протяжении деформированного отдела позвоночника. Осуществляли доступ к задним костным опорным структурам тел позвонков на уровне искривленного участка. Во все тела позвонков на протяжении дуги деформации устанавливали по два транспедикулярных опорных элемента под контролем навигационной установки и осуществляли HALO-тибиальное вытяжение. С вогнутой стороны деформации в опорные элементы метал-

локонструкции укладывали стержень, изогнутый по физиологическому сагитальному профилю позвоночника. Для выполнения истинного деротационного маневра позвонков использовали систему VCM, которую устанавливали на выпуклой и вогнутой стороне вершины деформации с опорой на транспедикулярные винты. Протяженность опоры составляла 3–4 позвонка. После этого одновременно осуществляли поворот стержня на 90° и истинный деротационный маневр в грудном отделе в противоположную сторону (рис. 1). Завершали манипуляции проведением сегментарной коррекции деформации с учетом дистракции по вогнутой стороне искривления. Затем с противоположной стороны укладывали стержень, изогнутый по физиологическим изгибам позвоночника, и осуществляли сегментарную компрессию. Оперативное

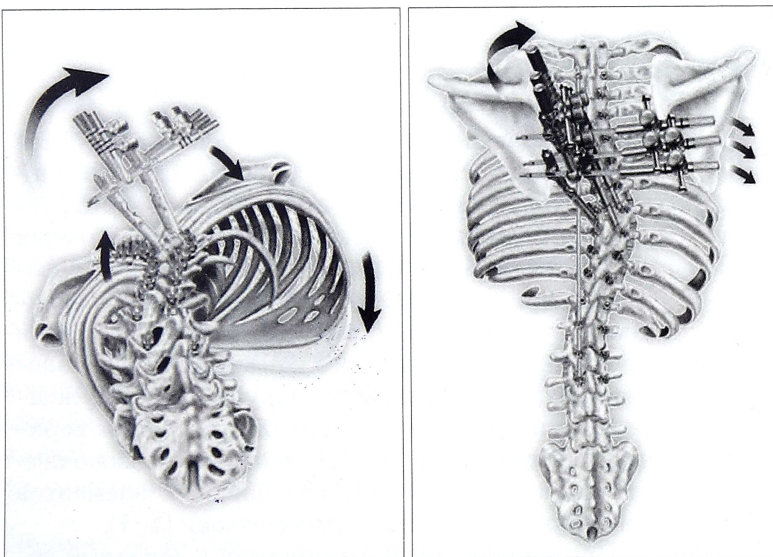


Рис. 1. Схема коррекции идиопатического сколиоза системой VCM (из официального буклета компании «Medtronic»).

вмешательство заканчивали стабилизацией металлоконструкции в сочетании с задним спондилодезом аутокостью из резецированных остистых, поперечных и суставных отростков вдоль спинального имплантата. Невозможность установки одного транспедикулярного винта на вершинный позвонок по вогнутой стороне деформации не исключала применения системы VSM.

*Второй вариант.* При отсутствии условий для корректной установки двух и более винтов по вогнутой стороне искривления вследствие анатомических особенностей корней дуг (внешний диаметр менее 3,5 мм) применяли другой вариант коррекции деформации. Идеологический подход к коррекции искривления отличался от вышеописанного варианта последовательностью установки стержней относительно сторон основной дуги и корригирующих маневров при исправлении деформации. Первый стержень, изогнутый по физиологическим изгибам, укладывали в опорные элементы по выпуклой стороне искривления и осуществляли коррекцию кифотического и сколиотического компонентов деформации путем непосредственного прямого давления на вершину основной дуги и сегментарной компрессии. После этого с противоположной стороны укладывали второй стержень, изогнутый по физиологическим изгибам, и выполняли окончательную коррекцию за счет сегментарной дистракции.

После операции осуществляли контрольную рентгенографию и КТ позвоночника для оценки коррекции угла сколиотической деформации и величины ротации позвонков на вершине искривления, а также точности и правильности установки транспедикулярных винтов.

На основании рентгеновских снимков оценивали величину коррекции основной дуги деформации и сагиттальный профиль позвоночника. По данным КТ определяли величину деротации позвонков на вершине дуги искривления и положение винтов.

Период наблюдения после операции составил от 1 года до 3 лет.

## РЕЗУЛЬТАТЫ

Результаты хирургического лечения проанализированы у всех 24 пациентов. Коррекция искривления по первому варианту выполнена у 18 человек (1-я группа), по второму — у 6 (2-я группа).

В 1-й группе фиксация осуществлялась на уровне от Th2 до L4 позвонков (10–13 позвонков). Количество транспедикулярных опорных элементов на одного пациента варьировало от 19 до 26, в среднем по 24 винта. Таким образом, 18 пациентам установлено 429 винтов, из них 305 в грудном отделе позвоночника и 124 в поясничном.

Послеоперационная коррекция деформации в 1-й группе во фронтальной плоскости варьировала в пределах от 92 до 99%, деротационная коррекция апикального позвонка составила 72–94%.

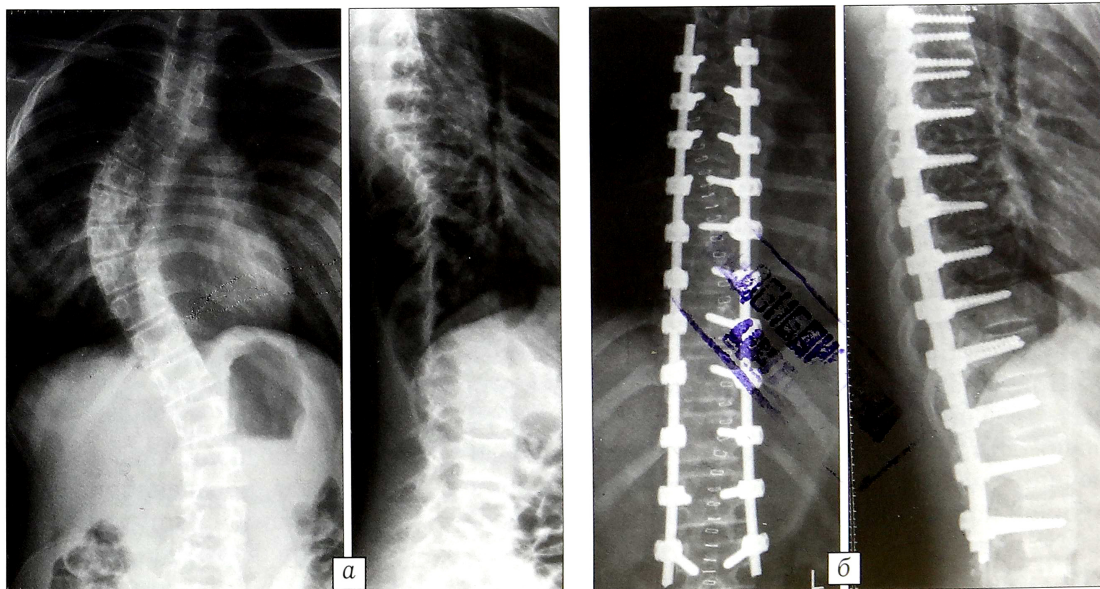
Во 2-й группе фиксация проводилась в пределах от Th4 до L3 (от 10 до 12 позвонков). Количество транспедикулярных опорных элементов на одного пациента варьировало от 15 до 22, в среднем по 18 винтов. Таким образом, 6 пациентам установлено 112 винтов, из них 86 в грудном отделе позвоночника и 26 в поясничном.

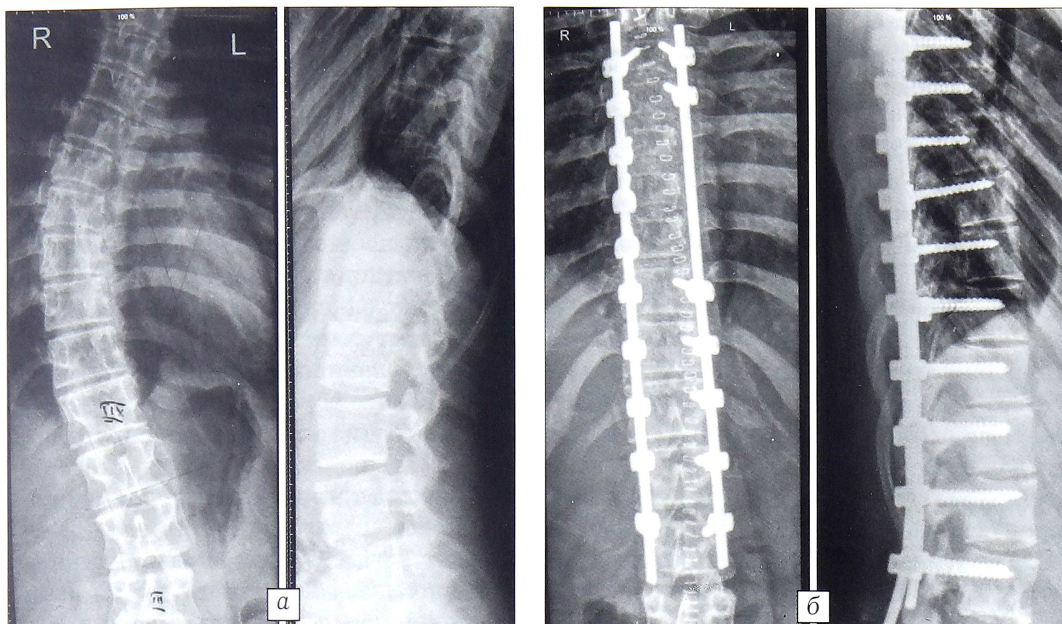
Послеоперационная коррекция деформации во фронтальной плоскости в данной группе варьировала от 91 до 100%, деротационная коррекция апикального позвонка составила 11,4–29,4%.

Таким образом, величины коррекции сколиотической деформации грудного отдела позвоночника при использовании первого и второго варианта хирургических технологий сопоставимы. Однако при первом варианте достигается более выраженный истинный деротационный эффект.

У пациентов 1-й группы полностью восстановлен фронтальный и сагиттальный баланс туловища, у больных 2-й группы баланс туловища существенно скорректирован (рис. 2, 3). У всех детей от-

**Рис. 2.** Рентгенограммы больной М. 15 лет с идиопатическим правосторонним грудным сколиозом IV степени до (а) и после (б) операции.





**Рис. 3.** Рентгенограммы больного 3. 14 лет с идиопатическим правосторонним грудным сколиозом IV степени до (а) и через 2 года после (б) операции.

мечена надежная и стабильная фиксация, дестабилизации металлоконструкции не наблюдалось. Потери коррекции не выявлено ни у одного пациента на протяжении всего периода наблюдения.

Ни у одного ребенка после проведенного хирургического вмешательства не отмечено неврологических осложнений.

#### ОБСУЖДЕНИЕ

Выполнение КТ у пациентов с идиопатическим сколиозом позволяет уточнить характер костных изменений позвонков и их анатомо-антропометрические особенности. Возможность корректного проведения винта через корень дуги в тело позвонка определялась прежде всего диаметром корня дуги, а также его пространственной ориентацией по отношению к телу позвонка. Таким образом, точное знание особенностей анатомии деформированного отдела позвоночника, его пространственных и антропометрических характеристик у каждого конкретного пациента позволяет определить позвонки, пригодные для имплантации винтов, в зоне предполагаемой инструментальной фиксации. Кроме того, полученные данные определяют оптимальные размеры транспедикулярных опорных элементов, используемых при хирургической коррекции искривления. Это обеспечивает возможность индивидуального предоперационного планирования у каждого пациента с учетом анатомо-антропометрических особенностей позвонков в дуге деформации, а следовательно, и выбор варианта коррекции идиопатического сколиоза.

При установке транспедикулярных винтов на всех уровнях сколиотической дуги создаются условия для максимального воздействия на позвоночник с целью коррекции основной дуги искривления и получения истинного деротационного эффекта на вершине деформации при помощи системы VSM. Использование металлоконструкции с

транспедикулярными опорными элементами позволяет уменьшить протяженность зоны инструментальной стабилизации и добиться лучшего косметического эффекта после хирургического вмешательства.

Невозможность корректного проведения транспедикулярных опорных элементов по вогнутой стороне основной дуги сколиотической деформации обусловлена прежде всего малыми размерами корней дуг позвонков. При данном варианте установки транспедикулярных винтов металлоконструкции применение системы VSM исключается. Такая установка опорных элементов диктовала необходимость применения другой последовательности коррекционных манипуляций. Именно поэтому первый стержень устанавливали с выпуклой стороны искривления и осуществляли исправление деформации путем непосредственного давления и сегментарной контракции. Второй стержень, изогнутый по физиологическим изгибам, укладывали в опорные элементы по вогнутой стороне дуги и выполняли сегментарную дистракцию.

**Заключение.** Использование металлоконструкций с транспедикулярными опорными элементами в зоне фиксации грудной дуги дает возможность применить различные тактические подходы к коррекции деформации с учетом анатомо-антропометрических особенностей позвонков. Тотальная транспедикулярная фиксация на протяжении дуги искривления позволяет осуществить эффективную коррекцию, истинную деротацию тел позвонков на вершине деформации и периапикальных зонах при помощи системы VSM. При невозможности установить винты на вогнутой стороне вершины искривления оправданно использование тактического подхода, предусматривающего выполнение корригирующих манипуляций сначала по выпуклой стороне деформации, а потом по вогнутой. Применение 3D-КТ-навигации при коррекции сколиоти-

ческой деформации в грудном отделе позвоночника у детей обеспечивает корректность и правильность установки транспедикулярных винтов.

#### ЛИТЕРАТУРА

1. Boss N., Webb J.K. Pedicle screw fixation in spinal disorders: A European view. *Eur. Spine J.* 1997; 6 (1): 2–18.
2. Gaines R.W. The use of pedicle-screw internal fixation for the operative treatment of spinal disorders. *J. Bone Jt Surg. Am.* 2000; 82 (10): 1458–1476.
3. Modi H.N., Suh S.W., Hong J.Y., Yang J.H. Accuracy of thoracic screw using ideal pedicle entry point in severe scoliosis. *Clin. Orthop. Relat. Res.* 2010; 468 (7): 1830–1837.
4. Karatoprak O., Unay K., Tezer M., Ozturk C., Aydogan M., Mirzanli C. Comparative analysis of pedicle screw versus hybrid instrumentation in adolescent idiopathic scoliosis surgery. *Int. Orthop.* 2008; 32 (4): 523–528.
5. Kim Y.J., Lenke L.G., Kim J., Bridwell K.H., Cho S.K., Cheh G., Sides B. Comparative analysis of pedicle screw versus hybrid instrumentation in posterior spinal fusion of adolescent idiopathic scoliosis. *Spine (Phila Pa 1976)*. 2006; 31 (3): 291–298.
6. Liljenqvist U., Lepsien U., Hackenberg L., Niemeier T., Halm H. Comparative analysis of pedicle screw and hook instrumentation in posterior correction and fusion of idiopathic thoracic scoliosis. *Eur. Spine J.* 2002; 11 (4): 336–343.
7. Suk S.I., Kim W.J., Kim J.H., Lee S.M. Restoration of thoracic kyphosis in the hypokyphotic spine: a comparison between multiple-hook and segmental pedicle screw fixation in adolescent idiopathic scoliosis. *J. Spinal Disord.* 1999; 12 (6): 489–495.
8. Costa F., Cardia A., Ortolina A., Fabio G., Zerbi A., Fornari M. Spinal navigation: standard preoperative versus intraoperative computed tomography data set acquisition for computer-guidance system: radiological and clinical study in 100 consecutive patients. *Spine (Phila Pa 1976)*. 2011; 36 (24): 2094–2098.
9. Iampreechakul P., Chongchokdee C., Tirakotai W. The accuracy of computer-assisted pedicle screw placement in degenerative lumbosacral spine using single-time, paired point registration alone technique combined with the surgeon's experience. *J. Med. Assoc. Thai.* 2011; 94 (3): 337–345.
10. Zhou D., Xu N.W., Nong L.M., Zhang Y. Pedicle screw fixation of thoracic spinal fracture assisted by CT-based navigation system. *Zhonghua Yi Xue Za Zhi.* 2010; 90 (23): 1612–1614. Chinese.
11. Виссарионов С.В., Кокушин Д.Н., Дроздецкий А.П., Белянчиков С.М. Технология использования 3D-КТ-навигации в хирургическом лечении детей с идиопатическим сколиозом. *Хирургия позвоночника.* 2012; 1: 41–47.

**Сведения об авторах:** Виссарионов С.В. — доктор мед. наук, зам. директора по научной работе НИДОИ, профессор кафедры детской ортопедии и травматологии ГОБУ ВПО «Северо-Западный государственный медицинский университет им. И.И. Мечникова»; Кокушин Д.Н. — науч. сотр. отделения патологии позвоночника и нейрохирургии НИДОИ; Дроздецкий А.П. — старший науч. сотр. того же отделения; Белянчиков С.М. — врач-ординатор травматолог-ортопед того же отделения.

**Для контактов:** Виссарионов Сергей Валентинович. 196603, Санкт-Петербург, Пушкин, ул. Парковая 64-68, НИДОИ им. Г.И. Турнера. E-mail: turner01@mail.ru.

#### ВНИМАНИЮ АВТОРОВ!

При направлении статей в редакцию просим обращать особое внимание на правильность представления материала.

Авторское резюме к статье является основным источником информации в отечественных и зарубежных информационных системах и базах данных, индексирующих журнал. По аннотации к статье читателю должна быть понятна суть исследования, он должен определить, стоит ли обращаться к полному тексту статьи для получения более подробной, интересующей его информации.

В авторском резюме должны быть изложены только существенные факты работы. Приветствуется структура аннотации, повторяющая структуру статьи и включающая введение, цели и задачи, методы, результаты, заключение (выводы). Однако предмет, тема, цель работы указываются в том случае, если они не ясны из заглавия статьи; метод или методологию проведения работы целесообразно описывать в том случае, если они отличаются новизной или важны с точки зрения данной работы.

Приводятся основные теоретические и экспериментальные результаты. Предпочтение отдается новым результатам и данным долгосрочного значения, важным открытиям, выводам, которые опровергают существующие теории, а также данным, которые, по мнению автора, имеют практическое значение.

В тексте авторского резюме не должны повторяться сведения, содержащиеся в заглавии. Следует применять значимые слова из текста статьи, текст авторского резюме должен быть лаконичен и четок, свободен от второстепенной информации, лишних вводных слов, общих и незначущих формулировок.

В тексте авторского резюме следует избегать сложных грамматических конструкций, при переводе необходимо использовать активный, а не пассивный залог.

Сокращения и условные обозначения, кроме общеупотребительных, применяют в исключительных случаях или дают их расшифровку и определения при первом употреблении в авторском резюме.

Объем текста авторского резюме определяется содержанием публикации (объемом сведений, их научной ценностью и/или практическим значением), но не должен быть менее 100–250 слов.

Ключевые слова должны не дублировать текст резюме, а являться дополнительным инструментом для поиска статьи в сети.