

© Коллектив авторов, 2013

МЕТОД ЛОКАЛЬНОГО ОТРИЦАТЕЛЬНОГО ДАВЛЕНИЯ В ПРОФИЛАКТИКЕ И ЛЕЧЕНИИ ГНОЙНО-СЕПТИЧЕСКИХ ОСЛОЖНЕНИЙ В ТРАВМАТОЛОГИИ И ОРТОПЕДИИ

В.Н. Оболенский, А.А. Ермолов, Д.В. Сычев, А.Ю. Семенистый, Г.В. Родоман, П.Ш. Леваль, С.Н. Голев, Н.В. Загородний, А.А. Лака, М.Т. Сампиев, Т.В. Семенова

ГБУЗ ГКБ №13 Департамента здравоохранения г. Москвы;

ГБОУ ВПО «Российский научно-исследовательский медицинский университет им. Н.И. Пирогова» Минздрава России, ФГБУ «Центральный научно-исследовательский институт травматологии и ортопедии им. Н.Н. Приорова» Минздрава России, Российский университет дружбы народов, Московский государственный университет им. М.В. Ломоносова, Москва, РФ

Терапия отрицательным давлением является одной из новейших методик, применяемых в лечении ран. Она позволяет ускорить и оптимизировать процесс заживления, а также сократить расходы на лечение. Отрицательное давление стимулирует пролиферацию грануляционной ткани, обеспечивает непрерывную эвакуацию экссудата и эффективное очищение раневой поверхности. Представлены результаты лечения 132 больных с гнойно-септическими осложнениями (ГСО) открытых переломов костей конечностей, 51 больного с ГСО эндопротезирования крупных суставов и 48 пациентов с ГСО эндокоррекции сколиоза.

Ключевые слова: метод локального отрицательного давления, гнойно-септические осложнения в травматологии и ортопедии.

Negative Pressure Wound Therapy for Prevention and Treatment of Purulent Septic Complications in Traumatology and Orthopedics

V.N. Obolenskiy, A.A. Ermolov, D.V. Sychev, A.Y. Semenisty, G.V. Rodoman, P.Sh. Leval', S.N. Golev, N.V. Zagorodniy, A.A. Laka, M.T. Sampiev, T.V. Semyonova

Negative pressure therapy is one of the newest methods used in the wounds treatment. It enables to accelerate and optimize the process of wound healing and hence to reduce the cost of treatment. Negative pressure stimulates proliferation of granulation tissue, provides continuous evacuation of exudate and effectively cleans wound surface. Treatment results for 251 patients with purulent septic complications after surgical intervention are presented. One hundred two patients had open fractures of extremity bones, 51 patients underwent total arthroplasty of large joints and 48 patients – scoliosis endocorrection.

Key words: local negative pressure method, purulent septic complications in trauma and orthopedic surgery.

Одним из новейших методов лечения как острых, так и хронических ран является местное пролонгированное использование отрицательного давления (технического вакуума) посредством специальных повязок: лечение ран отрицательным давлением (Negative Pressure Wound Therapy, NPWT) или вакуум-ассистированные повязки (Vacuum-Assisted Closure, VAC®-therapy) с использованием принципа локального отрицательного давления (Topical Negative Pressure, TNP).

Вакуум-терапия улучшает течение всех стадий раневого процесса, ускоряя заживление раны [1], снижает выраженность раневой экссудации, способствуя поддержанию умеренно влажной раневой среды, необходимой для нормального течения репаративно-регенераторных процессов. Все эти эффекты способствуют увеличению интенсивности клеточной пролиферации, усиливают синтез в

ране основного вещества соединительной ткани и протеинов [2].

Выделяют следующие механизмы воздействия локального отрицательного давления на рану:

- активное удаление избыточного раневого отделяемого, в том числе биологически активных веществ, замедляющих заживление раны (например, матриксных металлопротеаз и продуктов их распада);
- сохранение и поддержание влажной раневой среды, стимулирующей ангиогенез, усиливающей фибринолиз и способствующей нормальному функционированию факторов роста; стимуляция ангиогенеза происходит и ввиду повышения уровня фактора ангиогенеза VEGF в тканях раны [3];
- ускорение бактериальной деконтаминации тканевой раны. В исследованиях [4, 5] было доказано,

что снижение уровня микробной обсемененности ниже критического уровня при вакуум-терапии достигается к 4–5-м суткам против 11 сут при использовании других методов местного лечения ран; данный эффект подтвержден и другими авторами [1, 6, 7];

- снижение локального интерстициального отека тканей, межклеточного давления, усиление местного лимфообращения и транскапиллярного транспорта [1];

- усиление местного кровообращения. В исследованиях М. Могуквас и соавт. [5, 8] было выявлено, что прирост интенсивности местного кровообращения при давлении -125 мм рт. ст. достигал порядка 400% по отношению к исходному уровню;

- деформация раневого ложа. Стенки открытых пор губки прикрепляются к раневому ложу, в то время как внутренняя часть пор не соприкасается с раной. За счет этого при создании локального отрицательного давления происходит растяжение и деформация ткани раневого ложа. Это в свою очередь вызывает деформацию клеток вакуумируемых тканей и стимулирует миграцию и пролиферацию клеток [1, 3, 9, 10];

- уменьшение площади раны. Результатом прямого постоянного воздействия отрицательного давления на дно и края раны в условиях внешней изоляции является стяжение краев раны. Это напрямую уменьшает размеры раны, независимо от интенсивности клеточной пролиферации [11];

- раневая гипоксия. Прямое воздействие вакуума на раневое ложе обуславливает локальное снижение парциального давления кислорода в ране, что в свою очередь стимулирует формирование новых сосудов и дальнейшее улучшение качества грануляционной ткани [12]; в итоге происходит улучшение тканевой оксигенации;

- сокращение затрат на лечение. Вакуумные повязки накладываются бесценно на длительный срок, что позволяет даже в первую фазу раневого процесса обходиться без частых перевязок, экономить перевязочные средства, препараты местного действия, а также силы и время медицинского персонала [13–20];

- профилактика внутрибольничных инфекций. Длительное отсутствие перевязок у стационарного больного, а значит и контакта раны с инструментом и воздухом лечебного учреждения, руками медицинского персонала снижает риск контаминации раневой поверхности госпитальными штаммами микроорганизмов [7].

В литературе можно найти упоминание о применении NPWT при самой различной патологии: при острой травме, ранах различного генеза, термических поражениях, остеомиелите, некротизирующем фасциите, пролежнях, гнойных ранах и трофических язвах, диабетической стопе, лимфостазе; NPWT применяется в челюстно-лицевой, спинальной, торакальной, пластической и реконструктивной хирургии, в том числе при аутодер-

мопластике, в педиатрии, а также при перитоните, кишечных свищах и абдоминальной травме, абсцессах брюшной полости [1, 2, 15, 16, 21–32].

Показаниями к использованию метода считаются хронические раны любой этиологии (трофические язвы, пролежни и др.), острые и травматические раны, первично и вторично открытые переломы, в том числе с наличием в ране металлоконструкций, перипротезная инфекция, осложненные хирургические раны, в том числе лапаростомы, вскрытые обширные и глубокие флегмоны забрюшинного пространства и малого таза, скальпированные и ожоговые раны, кожная пластика местными тканями и свободными кожными лоскутами.

Противопоказания к применению являются малигнизация ран, несанированные очаги остеомиелита, манифестирующее кровотечение и неполный гемостаз, нарушения в свертывающей системе крови, некротические раны, перифокальный дерматит или мокнущая экзема, а также низкая комплаентность, неадекватность, наличие у пациента психического заболевания или отказ от лечения.

Среди *нежелательных явлений* описаны болевой синдром, повреждение грануляций и/или кровоточивость тканей при смене вакуумной повязки, продолженный ишемический некроз тканей раны при попытке лечения в зоне критической ишемии и, редко, прогрессирование инфекции при первоначально высоком уровне бактериальной обсеменности.

Материальное обеспечение и методология наложения вакуум-ассистированной повязки

В качестве повязки используются одноразовые стерильные наборы различных фирм-производителей, состоящие из ППУ-губки с порами размером 400–2000 мкм, адгезивного пленочного покрытия и фиксирующегося силиконового дренажного порта. Также в ряде случаев вместо ППУ-губки для заполнения объема раневой полости применяют 3D-марлю или сетчатый полимерный материал [2, 5, 33, 34]. В качестве основного или дополнительного адгезивного пленочного покрытия может выступать стерильная инцизная пленка различных производителей. Вместо дренажного порта можно использовать силиконовый дренаж, подведенный через контрапертуру, расположив его между слоями губки или выведя дренаж через верхний слой губки с его герметизацией «лепестками» инцизной пленки. Также обязательным компонентом является источник вакуума, снабженный емкостью для сбора жидкости [2, 9]. Как правило, с лечебной целью используют отрицательное давление, составляющее -125 мм рт. ст., у детей рекомендуют применять постоянное вакуумное воздействие на уровне -75 мм рт. ст.

В качестве источника вакуума с емкостью для сбора экссудата используются вакуум-аспираторы

ры различных фирм-производителей, обеспечивающие создание и поддержание отрицательного давления до -250 мм рт. ст. и имеющие электронную систему контроля над параметрами проводимого лечения, которая способна обеспечить режим как постоянного, так и прерывистого воздействия на рану.

NPWT в профилактике гнойно-септических осложнений (ГСО) открытых переломов костей конечностей

Клиническая и экономическая эффективность NPWT в профилактике ГСО открытых переломов костей конечностей оценена у 132 пациента без ограничений по возрасту и наличию сопутствующей патологии. Критерии исключения: дерматит и экзема в области раны, коагулопатии и кровоточивость тканей раны, нарушения комплаентности пациента.

Всем больным было выполнено лабораторное, рентгенологическое обследование. Бактериологическое исследование ран предусматривало проведение качественного (видового) и количественного анализа микрофлоры биоптатов мягких тканей, которые брали во время перевязок из области дна и краев раны. Идентификацию выделенных микроорганизмов осуществляли на основании их морфологических характеристик. Уровень бактериальной обсемененности определяли в расчете на 1 г ткани раны.

Экономические показатели рассчитывали на основании известной стоимости койко-дня стационарного лечения в отделении травматологии, стоимости суточной дозы антибактериальных препаратов, средней стоимости суточного расхода перевязочных средств и препаратов местного действия, стоимости расходных материалов вакуум-ассистированных повязок и амортизации используемых аспирантов.

Всем больным в день поступления в стационар после стабилизации гемодинамики на фоне эмпирической антибактериальной терапии проводили первичную хирургическую обработку ран (удаление инородных тел, некрэктомию, санация антисептиками, перемещение мягких тканей для укрытия кости, фасциотомия) и стабилизацию перелома стержневым аппаратом «Synthes» или «Smith & Nephew» в стандартной комплектации; репозицию и окончательную фиксацию выполняли под контролем ЭОП. В завершение обработки на рану накладывали вакуум-ассистированную повязку, которую меняли 1 раз в 3–4 дня (основная группа, $n=68$), или повязки с традиционными топическими антисептиками с последующими ежедневными перевязками (группа сравнения; $n=64$) (табл. 1). Различия между группами были статистически незначимы. При образовании в ране грануляционной ткани и ее деконтаминации накладывали вторичные швы; в эти же сроки выполня-

Табл. 1. Характеристика групп пациентов с открытыми переломами костей конечностей

Показатель	Основная группа	Группа сравнения
Пол:		
м	40 (59)	45 (70)
ж	28 (41)	19 (30)
Средний возраст, годы	48,3±2,2	40,7±1,7
Локализация повреждения:		
нижняя конечность	56 (82,4)	51 (79,7)
верхняя конечность	12 (17,6)	13 (20,3)

Примечание. Здесь и в табл. 2–5 в скобках указан процент.

ли окончательный остеосинтез — интрамедуллярный или накостный.

Повязка состояла из гидрофобной ППУ-губки со средним размером пор 1066 мкм, которую вырезали по размеру и форме гнойной полости и укладывали в раневой дефект. Поверх губки подвели дренажную трубку с переходником, а повязку герметизировали инцизной пленкой. В качестве источника отрицательного давления использовали аппарат S042 NPWT VivanoTec (Германия) или В-40А (Беларусь). Целевой уровень отрицательного давления составлял -125 мм рт. ст.

Результаты. Проведенное исследование показало, что NPWT по сравнению с традиционной местной терапией при ОПКК ускоряет течение основных стадий раневого процесса и сокращает частоту ГСО, что в свою очередь улучшает результаты, сокращает сроки и уменьшает стоимость лечения пациентов (табл. 2, рис. 1).

Так, длительность стационарного этапа лечения в группе сравнения составила в среднем 34,6±2,4 дня, в то время как в основной группе — только 26,5±1,4 дня.

В группе сравнения зарегистрировано 9 случаев ГСО, развившихся в сроки от 7 до 58 дней, из них 3 (4,7%) флегмоны голени и 6 (9,4%) случаев остеомиелита. В основной группе в течение 3,5 лет не было выявлено ни одного случая ГСО.

Табл. 2. Результаты лечения пациентов с открытыми переломами костей конечностей

Показатель	Основная группа	Группа сравнения
Средняя длительность лечения до наложения вторичных швов, сутки	7,5±0,9*	9,1±1,3
Средняя длительность лечения в стационаре, сутки	26,5±1,4*	34,6±2,4
Частота ГСО	0	9 (14,1)
Средняя стоимость лечения одного больного, руб.	75682,27*	89240,32

Примечание. * $p<0,05$. В экономических расчетах учитывали стоимость лечения с использованием оборудования и расходных материалов Vivano.

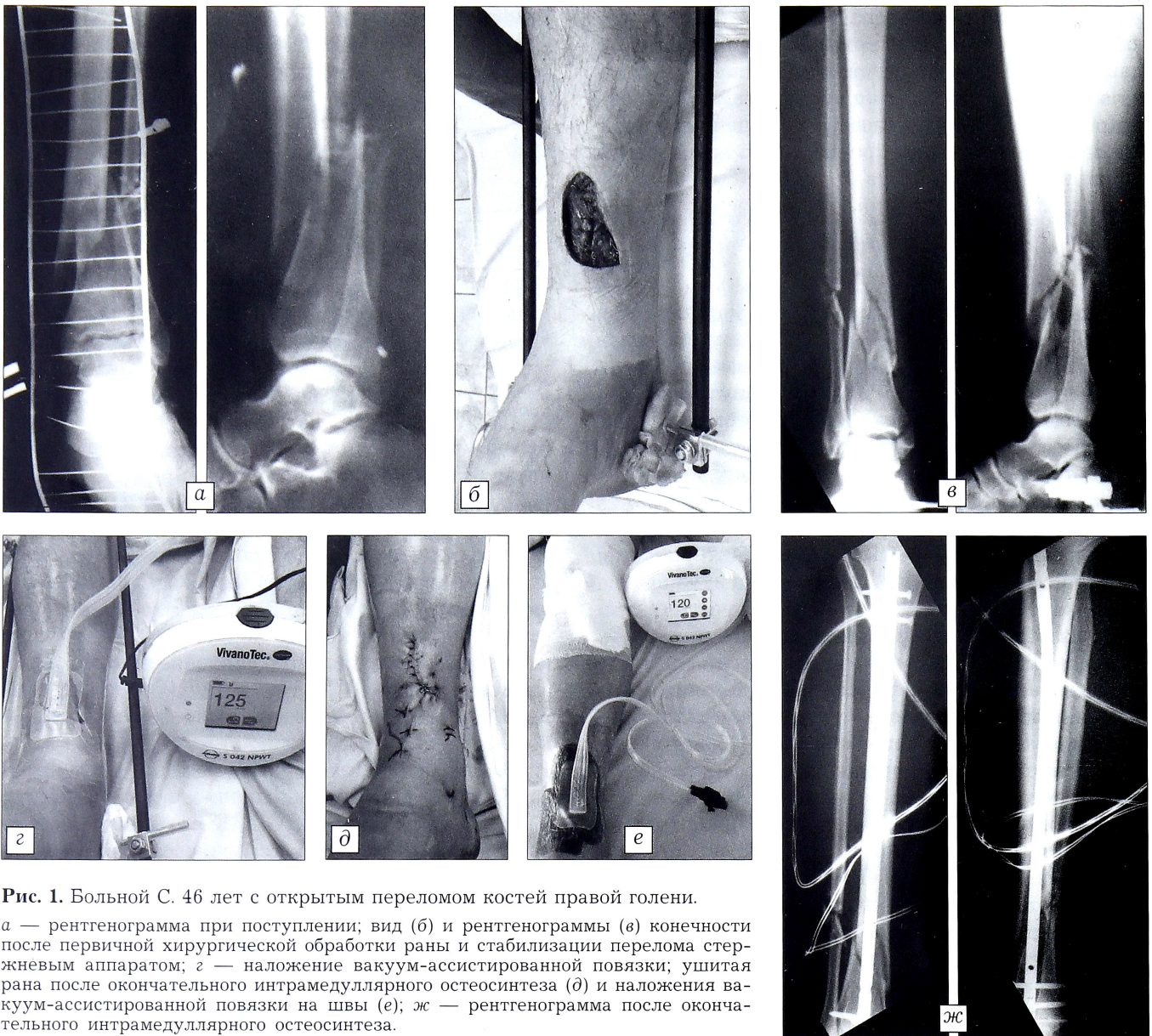


Рис. 1. Больной С. 46 лет с открытым переломом костей правой голени.
 а — рентгенограмма при поступлении; вид (б) и рентгенограммы (в) конечности после первичной хирургической обработки раны и стабилизации перелома стержневым аппаратом; г — наложение вакуум-ассистированной повязки; ушитая рана после окончательного интрамедуллярного остеосинтеза (д) и наложения вакуум-ассистированной повязки на швы (е); ж — рентгенограмма после окончательного интрамедуллярного остеосинтеза.

NPWT в лечении ГСО ортопедических операций (перипротезной инфекции)

Гнойно-септические осложнения эндопротезирования крупных суставов

За период 2010–2012 гг. в отделении гнойной хирургии ГKB №13 пролечен 51 пациент с ГСО эндопротезирования крупных суставов; первичные операции произведены в 16 различных клиниках Москвы и одна пациентка оперирована в Израиле. Восемь больных поступило в крайне тяжелом состоянии с клинической картиной тяжелого сепсиса, из них 6 человек умерли в ранние сроки (двум пациентам успели вскрыть обширные флегмоны бедер, одному — произвести ампутацию конечности). Из 45 выписанных за этот период больных пятеро госпитализированы повторно (один для планового этапа лечения, четверо — по поводу вторичных осложнений). Возраст больных варьировался от 19 лет до 91 года (средний возраст $63,6 \pm 1,9$ года); мужчин было 19, женщин — 32.

С ГСО эндопротезирования тазобедренных суставов обратилось 36 пациентов, коленных суставов — 15. Сроки возникновения осложнений от момента первичной операции — от 3 дней до 17 лет.

Всем больным в зависимости от характера патологии в соответствии с результатами бактериологического мониторинга была назначена антибактериальная терапия сроком от 2 до 8 нед.

Результаты. Анализ данных бактериологических исследований показал, что ведущая роль в развитии ГСО принадлежала грамположительной флоре — 30 (58,8%) человек, причем наиболее часто встречаемым возбудителем был стафилококк (табл. 3). Грамотрицательные микроорганизмы были выделены у 13 (25,5%) пациентов, ассоциации возбудителей — у 7 (13,7%). В 1 случае установить возбудителя не удалось по причине короткого пребывания пациента в стационаре.

У 3 пациентов лигатурные гнойные свищи послеоперационного рубца не были связаны с эндопротезом и костью и им было произведено иссече-

ние свища с наложением первичного шва. В сроки от 9 до 24 мес никаких осложнений зафиксировано не было (табл. 4).

В 3 случаях такая же тактика при наличии свища, связанного с эндопротезом или костью, привела к рецидиву свищеобразования.

У 7 пациентов после иссечения свища, связанного с эндопротезом, применяли метод NPWT с последующим ушиванием раны. Рецидив свищеобразования зарегистрирован у 3 пациентов, а у 4 пациентов в сроки от 4 до 16 мес рецидивов не отмечено (рис. 2).

У 6 пациентов после вскрытия обширных перипротезных флегмон также применялся метод NPWT: у 3 пациентов старше 80 лет процесс переведен в хронический свищ; у 2 человек удалось добиться заживления раны и в последующем выполнить ревизионное эндопротезирование в плановом порядке; в 1 случае гнойно-воспалительный перипротезный процесс (возбудитель — MRSA) был купирован, рана зажила, отсутствие рецидива спустя более 1,5 лет. У всех 7 пациентов, у которых после вскрытия флегмон использовали традиционное лечение, развился рецидив (см. табл. 4).

Здесь необходимо отметить, что в сопоставимых по характеру патологии и возрасту группах пациентов с перипротезными флегмонами отмечена и клинико-экономическая эффективность применения метода NPWT: средняя длительность стационарного лечения в группе больных с использованием NPWT составила $23,6 \pm 2,1$ дня, в группе сравнения — $27,3 \pm 3,6$ дня.

Табл. 3. Спектр микроорганизмов, выделенных у больных с ГСО эндопротезирования крупных суставов

Выделенные микроорганизмы	Количество больных
Грамположительная микрофлора	30 (58,8)
S. aureus MSSA	16 (31,4)
S. aureus MRSA	6 (11,8)
S. epidermidis MRSE	4 (7,8)
Enterococcus faecalis	3 (5,9)
Streptococcus pyogenes	1 (2,0)
Грамотрицательная микрофлора	13 (25,5)
P. aeruginosa	5 (9,8)
E. coli	3 (5,9)
K. pneumonia	3 (5,9)
Acinetobacter baumannii	1 (2,0)
Enterobacter cloacea	1 (2,0)
Ассоциации микроорганизмов	7 (13,7)
Нет лабораторных данных	1 (2,0)

У 19 больных эндопротез был удален, причем у 4 пациентов сначала произведено вскрытие флегмоны, использован метод NPWT, и радикальное вмешательство выполнено после купирования острого гнойно-воспалительного процесса. У 5 из 19 больных удаление эндопротеза завершено установкой дренажно-промывной системы, из них у 1 пациента через 2 мес развилась флегмона бедра, а у 4 пациентов в сроки от 4 мес до 2,5 лет осложнений не отмечено. У 1 больной после удаления эндопротеза использован метод NPWT с

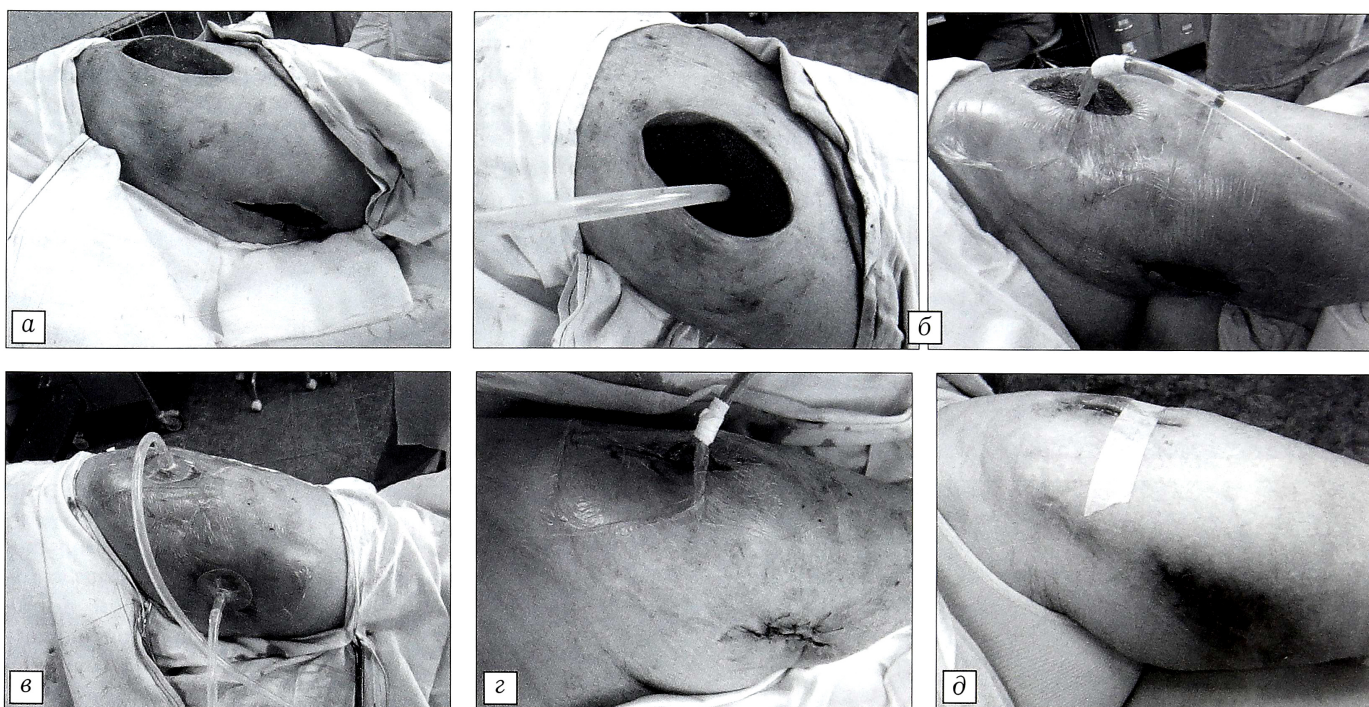


Рис. 2. Больная К. 60 лет с двумя гнойными свищами, связанными с эндопротезом левого тазобедренного сустава.

а — раны после иссечения свищей; б — этапы наложения «сквозной» вакуум-ассистированной повязки на обе раны; в — наложенная двойная раздельная вакуум-ассистированная повязка на обе раны; г — наложенная на латеральную рану вакуум-ассистированная повязка и ушитая медиальная рана; д — исход лечения: закрыты обе раны; отсутствие рецидива в течение 5 мес.

Табл. 4. Характер осложнений, лечебная тактика и результаты лечения больных с ГСО эндопротезирования крупных суставов

Вид осложнения	Лечебная тактика	Количество больных	Рецидив
Лигатурный свищ	Иссечение свища, первичные швы	3	0
Стабильный эндопротез, гнойный свищ, связанный с эндопротезом	Иссечение свища, первичные швы	3	3 (100)
	Иссечение свища, NPWT, вторичные швы	7	3 (42,9)
Стабильный эндопротез, перипротезная флегмона	Вскрытие флегмоны, повторные санации, вторичные швы	7	7 (100)
	Вскрытие флегмоны, NPWT, вторичные швы	6	3 (50)
Септическая нестабильность эндопротеза, гнойный свищ	Иссечение свища, удаление протеза, дренажно-промывная система	5	1 (20)
	Иссечение свища, удаление протеза, установка антибиотикосодержащего спейсера	10	0
Септическая нестабильность эндопротеза, перипротезная флегмона	Вскрытие флегмоны, NPWT, удаление протеза, NPWT, вторичные швы	1	0
	Вскрытие флегмоны, NPWT, удаление протеза, антибиотикосодержащая губка, первичные швы	3	0

последующим ушиванием раны (репротезирование через 11 мес). В 3 случаях после удаления в костный канал и вертлужную впадину уложены антибиотикосодержащие коллагеновые губки Collatamp EG; осложнений в течение последующих 2–3 мес не зафиксировано. Десяти пациентам после удаления эндопротеза (6 — коленного сустава, 4 — тазобедренного) установлены антибиотикосодержащие спейсеры (7 спейсеров фирмы «Biomet», 1 спейсер фирмы «Deost», 2 самодельных спейсера из костного цемента с антибиотиками), рецидивов гнойно-воспалительного процесса в сроки от 1 мес до 2 лет не отмечено; в 1 случае имел место перелом самодельного спейсера через 4 мес после вмешательства, повторно установлен самодельный спейсер. Одному паци-

енту через 11 мес выполнено ревизионное эндопротезирование.

У остальных пациентов при отсутствии возможности или показаний к радикальным оперативным вмешательствам проводили санационные пособия с использованием методов озонотерапии, раневой оксигенации, обработки ран воздушно-плазменными потоками + NO-терапия, антисептиков пронтосан, октенисепт, лавасепт и др., применялись интерактивные перевязочные средства (см. табл. 4).

*Гнойно-септические осложнения
эндокоррекции сколиоза*

За период с 2005 по 2012 г. в отделении гнойной хирургии ГКБ №13 было пролечено 48 пациентов с ГСО эндокоррекции сколиоза. Мужчин было 10,

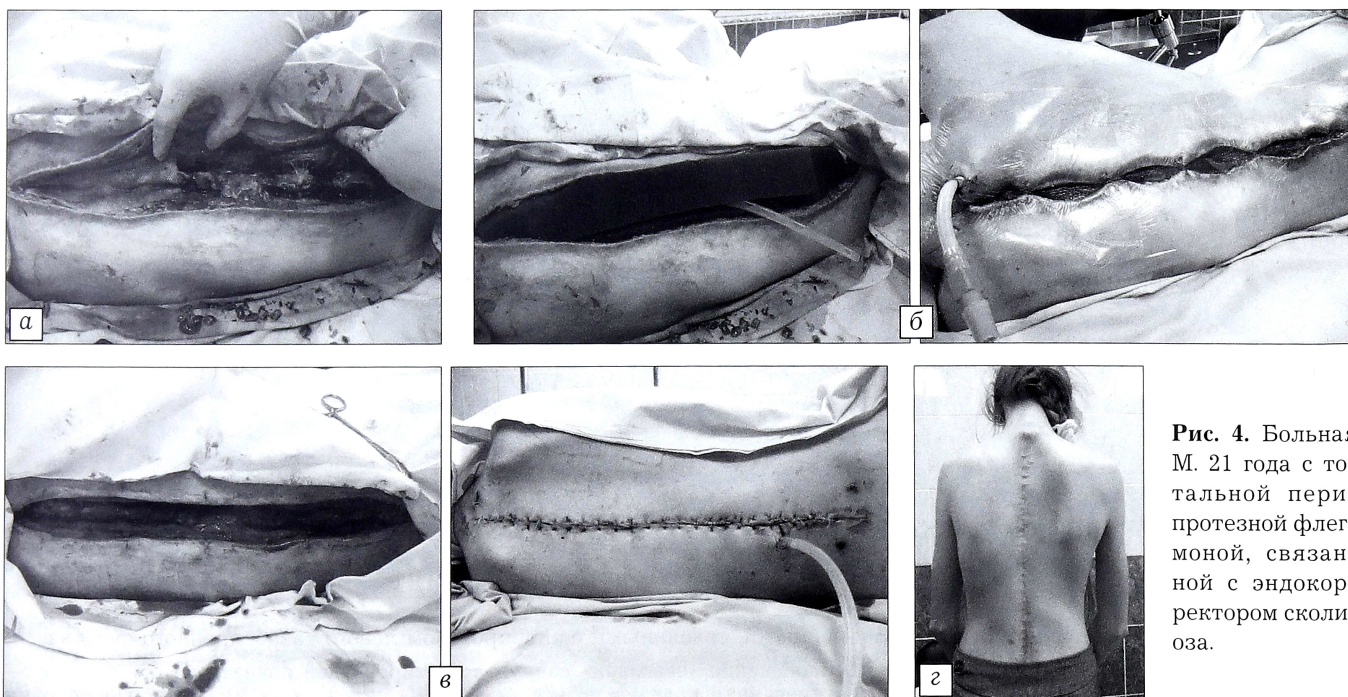


Рис. 4. Больная М. 21 года с тотальной перипротезной флегмоной, связанной с эндокорректором сколиоза.

а — рана после удаления эндокорректора; б — этапы наложения вакуум-ассистированной повязки; в — ушивание раны после снятия вакуум-ассистированной повязки; г — отдаленный результат через 6 мес; отсутствие рецидива в течение 14 мес.

Табл. 5. Характер осложнений, лечебная тактика и результаты лечения больных с ГСО эндокоррекции сколиоза

Вид осложнения	Лечебная тактика	Количество больных	Рецидив
Стабильный эндокорректор, гнойный свищ, связанный с эндокорректором	Иссечение свища, удаление блока крепления, первичные швы	9	3 (33,3)
	Иссечение свища, удаление блока крепления, NPWT, вторичные швы	2	0
	Иссечение свища, NPWT, вторичные швы	6	0
Стабильный эндокорректор, перипротезная флегмона	Вскрытие флегмоны, удаление эндокорректора, NPWT, вторичные швы	1	0
Перелом или септическая нестабильность эндокорректора, множественные гнойные свищи	Иссечение свищей, удаление эндокорректора, дренажно-промывная система	28	0
	Отказ от операции	2	—

женщин — 38. Возраст больных составил от 16 до 43 лет (средний возраст $22,9 \pm 0,9$ года), сроки развития осложнений после эндокоррекции сколиоза — от 1 мес до 7 лет, характер осложнений — от единичного свища, связанного с одним блоком крепления, до тотального нагноения по всей длине конструкции с тяжелым сепсисом и вторичным менингитом.

При выборе хирургической тактики ориентировались на объем гнойного очага, выраженность системной воспалительной реакции и сроки после эндокоррекции сколиоза.

При единичных свищах, связанных с одним блоком крепления, производили иссечение свища и удаление причинного блока с наложением первичного шва.

При наличии нескольких не связанных локусов нагноения, локальном флегмонозном процессе осуществляли вскрытие очага, дебридмент и наложение вакуум-ассистированных повязок с последующей их сменой через каждые 3–5 дней; после сокращения объема раны и закрытия металлоконструкций грануляционной тканью накладывали вторичные швы.

При наличии множественных свищей и тотальном нагноении удаляли все металлоконструкции, выполняли тщательный дебридмент, установку двойной встречной дренажно-промывной системы по обе стороны от остистых отростков в ложа пластин эндокорректора, пластику раневого дефекта поэтажными швами по разработанной оригинальной методике.

Результаты. Метод NPWT был использован у 9 пациентов, из них у 1 — после удаления эндокорректора с последующей пластикой раневого дефекта (рис. 3), у 2 — после удаления причинного блока крепления и у 6 — после иссечения свища с сохранением всех элементов эндокорректора (табл. 5). Во всех 9 случаях удалось добиться купирования гнойно-воспалительного процесса и закрытия раневого дефекта.

Ни в одном случае при удалении эндокорректора и пластике не было отмечено несостоятельности швов или нагноения ран; у 3 больных после удаления блока крепления отмечено повторное образование свища (см. табл. 5).

Табл. 6. Эффективность NPWT в лечении ГСО ортопедических операций

Вид ГСО	Частота рецидива, %	
	группы пациентов с NPWT	группы сравнения
Свищ эндокорректора сколиоза	0	33,3
Свищ эндопротеза крупного сустава	42,9	100
Перипротезная флегмона стабильного эндопротеза крупного сустава	50	100

Сводные данные о частоте рецидивов ГСО в сопоставимых группах пациентов представлены в табл. 6.

Заключение. Таким образом, проведенные исследования показали, что NPWT является эффективным методом профилактики и лечения ГСО в травматологии и ортопедии. Использование данного метода позволяет уменьшить затраты на лечение. Оправданное сокращение числа перевязок и надежная локальная изоляция раны снижают риск контаминации раневой поверхности госпитальными штаммами микроорганизмов.

В заключение следует отметить, что местное пролонгированное лечение раны отрицательным давлением в настоящее время является уже детально разработанной надежной, эффективной и профессиональной технологией лечения ран практически любой этиологии. При использовании мобильных аспираторов данный метод востребован и при амбулаторном лечении пациентов.

ЛИТЕРАТУРА

1. Schintler M.V. Negative pressure therapy: theory and practice. *Diabetes Metab. Res. Rev.* 2012; 28 (Suppl 1): 72–7.
2. Willy C., ed. The theory and practice of vacuum therapy. Germany: Lindqvist Book-Publishing; 2006.
3. Erba P., Ogawa R., Ackermann M., Adini A., Miele L.F., Dastouri P. et al. Angiogenesis in wounds treated by microdeformational wound therapy. *Ann. Surg.* 2011; 253 (2): 402–9.
4. DeFranzo A.J., Argenta L.C., Marks M.W., Molnar J.A., David L.R., Webb L.X. et al. The use of vacuum-assisted closure therapy for the treatment of lower extremity

- wounds with exposed bone. *Plast. Reconstr. Surg.* 2001; 108 (5): 1184–91.
5. *Morykwas M., Argenta L.C., Shelton-Brown E.I., McGuirt W.* Vacuum-assisted closure: a new method for wound control and treatment: animal studies and basic foundation. *Ann. Plastic. Surg.* 1997; 38 (6): 553–62.
 6. *Steingrimsson S., Gottfredsson M., Gudmundsdottir I., Sjugren J., Gudbjartsson T.* Negative-pressure wound therapy for deep sternal wound infections reduces the rate of surgical interventions for early re-infections. *Interact. Cardiovasc. Thorac. Surg.* 2012; 15 (3): 406–10.
 7. *Anagnostakos K., Mosser P.* Bacteria identification on NPWT foams: clinical relevance or contamination? *J. Wound Care.* 2012; 21 (7): 333–4, 336–9.
 8. *Morykwas M., Faller B., Pearce D., Argenta L.C.* Effects of varying levels of subatmospheric pressure on the rate of granulation tissue formation in experimental wounds in swine. *Ann. Plastic. Surg.* 2001; 47 (5): 547–51.
 9. *Andros G., Armstrong D.G., Attinger C.E., Boulton A.J., Frykberg R.G., Joseph W.S. et al.* Consensus statement on negative pressure wound therapy for the management of diabetic foot wounds. *Ostomy Wound Manage.* 2006; Suppl.: 1–32.
 10. *Saxena V., Hwang C.W., Huang S., Eichbaum Q., Ingber D., Orgill D.P.* Vacuum-assisted closure: Microdeformations of wounds and cell proliferation. *Plast. Reconstr. Surg.* 2004; 114 (5): 1086–96.
 11. *Shirakawa M., Isseroff R.R.* Topical negative pressure devices: use for enhancement of healing chronic wounds. *Arch. Dermatol.* 2005; 141: 1449–53.
 12. *Kirby J.P., Fantus R.J., Ward S., Sanchez O., Walker E., Mellett M.M. et al.* Novel uses of a negative-pressure wound care system. *J. Trauma.* 2002; 53 (1): 117–21.
 13. *Moffatt C.J., Mapplebeck L., Murray S., Morgan P.A.* The experience of patients with complex wounds and the use of NPWT in a home-care setting. *J. Wound Care.* 2011; 20 (11): 512, 514, 516.
 14. *Othman D.* Negative pressure wound therapy: literature review of efficacy, cost effectiveness, and impact on patients' quality of life in chronic wound management and its implementation in the United Kingdom. *Plast. Surg. Int.* 2012; 374–98.
 15. *Оболенский В.Н., Ермолов А.А., Аронов Л.С., Родоман Г.В., Серов Р.А.* Применение метода локального отрицательного давления в комплексном лечении острых гнойно-воспалительных заболеваний мягких тканей. *Хирургия.* 2012; 12: 50–5.
 16. *Оболенский В.Н., Ермолов А.А., Сычев Д.В.* Применение метода локального отрицательного давления с целью стимуляции регенераторных процессов в хирургии и травматологии. В кн.: *Материалы научно-практической конференции «Здоровье столицы».* М.: 2012: 48.
 17. *Soares M.O., Dumville J.C., Ashby R.L., Iglesias C.P., Bojke L., Adderley U. et al.* Methods to assess cost-effectiveness and value of further research when data are sparse: Negative-Pressure Wound Therapy for severe pressure ulcers. *Med. Decis. Making.* 2013; 33 (3): 415–36.
 18. *Gupta S.* The impact of evolving V.A.C ® Therapy technology on outcomes in wound care. *Prologue. Int. Wound J.* 2012; 9 (Suppl): III–VII.
 19. *Dowsett C., Davis L., Henderson V., Searle R.* The economic benefits of negative pressure wound therapy in community-based wound care in the NHS. *Int. Wound J.* 2012; 9 (5): 544–52.
 20. *Schessel E.S., Ger R., Oddsen R.* The costs and outcomes of treating a deep pressure ulcer in a patient with quadriplegia? *Ostomy Wound Manage.* 2012; 58 (2): 41–6.
 21. *Clinical guidelines for the management of the open abdomen with KCI systems for active abdominal therapy.* London. 2009.
 22. *Оболенский В.Н., Никитин В.Г., Кузнецов Н.А.* Вакуум-ассистированное лечение венозных трофических язв нижних конечностей. *Флебология.* 2011; 5: 58–63.
 23. *Ward C., Ciraulo D., Coulter M., Desjardins S., Liaw L., Peterson S.* Does treatment of split-thickness skin grafts with negative-pressure wound therapy improve tissue markers of wound healing in a porcine experimental model? *J. Trauma Acute Care Surg.* 2012; 73 (2): 447–51.
 24. *Desai K.K., Hahn E., Pulikkotil B., Lee E.* Negative pressure wound therapy: an algorithm. *Clin. Plast. Surg.* 2012; 39 (3): 311–24.
 25. *Beitz J.M., van Rijswijk L.* Developing evidence-based algorithms for negative pressure wound therapy in adults with acute and chronic wounds: literature and expert-based face validation results. *Ostomy Wound Manage.* 2012; 58 (4): 50–69.
 26. *Streubel P.N., Stinner D.J., Obremeskey W.T.* Use of Negative-pressure wound therapy in orthopaedic trauma. *J. Am. Acad. Orthop. Surg.* 2012; 20 (9): 564–74.
 27. *Blum M.L., Esser M., Richardson M., Paul E., Rosenfeldt F.L.* Negative pressure wound therapy reduces deep infection rate in open tibial fractures. *J. Orthop. Trauma.* 2012; 26 (9): 499–505.
 28. *Shweiki E., Gallagher K.E.* Negative pressure wound therapy in acute, contaminated wounds: documenting its safety and efficacy to support current global practice. *Int. Wound J.* 2013; 10 (1): 13–43.
 29. *Gudmundsdottir I., Steingrimsson S., Gudbjartsson T.* Negative pressure wound therapy in Iceland - indication and outcome. *Laeknabladid.* 2012; 98 (3): 149–53.
 30. *Narducci F., Samouelian V., Marchaudon V., Koenig P., Fournier C., Phalippou J., Leblanc E.* Vacuum-assisted closure therapy in the management of patients undergoing vulvectomy. *Eur. J. Obstet. Gynecol. Reprod. Biol.* 2012; 161 (2): 199–201.
 31. *Yarwood-Ross L., Dignon A.M.* NPWT and moist wound dressings in the treatment of the diabetic foot. *Br. J. Nurs.* 2012; 21 (15):26–32.
 32. *Gupta S.* Optimal use of negative pressure wound therapy for skin grafts. *Int. Wound J.* 2012; 9 (Suppl): 40–7.
 33. *Albert N.M., Rock R., Sammon M.A., Bena J.F., Morrison S.L., Whitman A. et al.* Do patient and nurse outcome differences exist between 2 negative pressure wound therapy systems? *J. Wound Ostomy Continence Nurs.* 2012; 39 (3): 259–66.
 34. *Tuncel U., Erkokmaz U., Turan A.* Clinical evaluation of gauze-based negative pressure wound therapy in challenging wounds. *Int. Wound J.* 2012; 10 (20): 152–8.

REFERENCES

1. *Schintler M.V.* Negative pressure therapy: theory and practice. *Diabetes Metab. Res. Rev.* 2012; 28 (Suppl 1): 72–7.
2. *Willy C., ed.* The theory and practice of vacuum therapy. Germany: Lindqvist Book-Publishing; 2006.
3. *Erba P., Ogawa R., Ackermann M., Adini A., Miele L.F., Dastouri P. et al.* Angiogenesis in wounds treated by microdeformational wound therapy. *Ann. Surg.* 2011; 253 (2): 402–9.
4. *DeFranzo A.J., Argenta L.C., Marks M.W., Molnar J.A., David L.R., Webb L.X. et al.* The use of vacuum-assisted closure therapy for the treatment of lower extremity wounds with exposed bone. *Plast. Reconstr. Surg.* 2001; 108 (5): 1184–91.
5. *Morykwas M., Argenta L.C., Shelton-Brown E.I., McGuirt W.* Vacuum-assisted closure: a new method for wound

- control and treatment: animal studies and basic foundation. *Ann. Plastic. Surg.* 1997; 38 (6): 553–62.
6. *Steingrímsson S., Gottfredsson M., Gudmundsdóttir I., Sjúguren J., Gudbjartsson T.* Negative-pressure wound therapy for deep sternal wound infections reduces the rate of surgical interventions for early re-infections. *Interact. Cardiovasc. Thorac. Surg.* 2012; 15 (3): 406–10.
 7. *Anagnostakos K., Mosser P.* Bacteria identification on NPWT foams: clinical relevance or contamination? *J. Wound Care.* 2012; 21 (7): 333–4, 336–9.
 8. *Morykwas M., Faller B., Pearce D., Argenta L.C.* Effects of varying levels of subatmospheric pressure on the rate of granulation tissue formation in experimental wounds in swine. *Ann. Plastic. Surg.* 2001; 47 (5): 547–51.
 9. *Andros G., Armstrong D.G., Attinger C.E., Boulton A.J., Frykberg R.G., Joseph W.S. et al.* Consensus statement on negative pressure wound therapy for the management of diabetic foot wounds. *Ostomy Wound Manage.* 2006; Suppl: 1–32.
 10. *Saxena V., Hwang C.W., Huang S., Eichbaum Q., Ingber D., Orgill D.P.* Vacuum-assisted closure: Microdeformations of wounds and cell proliferation. *Plast. Reconstr. Surg.* 2004; 114 (5): 1086–96.
 11. *Shirakawa M., Isseroff R.R.* Topical negative pressure devices: use for enhancement of healing chronic wounds. *Arch. Dermatol.* 2005; 141: 1449–53.
 12. *Kirby J.P., Fantus R.J., Ward S., Sanchez O., Walker E., Mellett M.M. et al.* Novel uses of a negative-pressure wound care system. *J. Trauma.* 2002; 53 (1): 117–21.
 13. *Moffatt C.J., Mapplebeck L., Murray S., Morgan P.A.* The experience of patients with complex wounds and the use of NPWT in a home-care setting. *J. Wound Care.* 2011; 20 (11): 512, 514, 516.
 14. *Othman D.* Negative pressure wound therapy: literature review of efficacy, cost effectiveness, and impact on patients' quality of life in chronic wound management and its implementation in the United Kingdom. *Plast. Surg. Int.* 2012; 374–98.
 15. *Obolenskiy V.N., Ermolov A.A., Aronov L.S., Rodoman G.V., Serov P.A.* Use of local negative pressure method in complex treatment of acute purulent septic diseases of soft tissues. *Khirurgiya.* 2012; 12: 50–55 (in Russian).
 16. *Obolenskiy V.N., Ermolov A.A., Sychyev D.V.* Use of local negative pressure method for stimulation of reparative processes in surgery and traumatology. In: *Proceeding of scientific practical conf. "Zdorov'e stolisty"*. Moscow; 2012: 48 (in Russian).
 17. *Soares M.O., Dumville J.C., Ashby R.L., Iglesias C.P., Bojke L., Adderley U. et al.* Methods to assess cost-effectiveness and value of further research when data are sparse: Negative-Pressure Wound Therapy for severe pressure ulcers. *Med. Decis. Making.* 2013; 33 (3): 415–36.
 18. *Gupta S.* The impact of evolving V.A.C ® Therapy technology on outcomes in wound care. *Prologue. Int. Wound J.* 2012; 9 (Suppl): III–VII.
 19. *Dowsett C., Davis L., Henderson V., Searle R.* The economic benefits of negative pressure wound therapy in community-based wound care in the NHS. *Int. Wound J.* 2012; 9 (5): 544–52.
 20. *Schessel E.S., Ger R., Oddsen R.* The costs and outcomes of treating a deep pressure ulcer in a patient with quadriplegia? *Ostomy Wound Manage.* 2012; 58 (2): 41–6.
 21. *Clinical guidelines for the management of the open abdomen with KCI systems for active abdominal therapy.* London. 2009.
 22. *Obolenskiy V.N., Nikitin V.G., Kuznetsov N.A.* Vacuum-assisted treatment of venous ulcers. *Flebologiya.* 2011; 5: 58–63 (in Russian).
 23. *Ward C., Ciraulo D., Coulter M., Desjardins S., Liaw L., Peterson S.* Does treatment of split-thickness skin grafts with negative-pressure wound therapy improve tissue markers of wound healing in a porcine experimental model? *J. Trauma Acute Care Surg.* 2012; 73 (2): 447–51.
 24. *Desai K.K., Hahn E., Pulikkotill B., Lee E.* Negative pressure wound therapy: an algorithm. *Clin. Plast. Surg.* 2012; 39 (3): 311–24.
 25. *Beitz J.M., van Rijswijk L.* Developing evidence-based algorithms for negative pressure wound therapy in adults with acute and chronic wounds: literature and expert-based face validation results. *Ostomy Wound Manage.* 2012; 58 (4): 50–69.
 26. *Streubel P.N., Stinner D.J., Obremskey W.T.* Use of Negative-pressure wound therapy in orthopaedic trauma. *J. Am. Acad. Orthop. Surg.* 2012; 20 (9): 564–74.
 27. *Blum M.L., Esser M., Richardson M., Paul E., Rosenfeldt F.L.* Negative pressure wound therapy reduces deep infection rate in open tibial fractures. *J. Orthop. Trauma.* 2012; 26 (9): 499–505.
 28. *Shweiki E., Gallagher K.E.* Negative pressure wound therapy in acute, contaminated wounds: documenting its safety and efficacy to support current global practice. *Int. Wound J.* 2013; 10 (1): 13–43.
 29. *Gudmundsdóttir I., Steingrímsson S., Gudbjartsson T.* Negative pressure wound therapy in Iceland - indication and outcome. *Laeknabladid.* 2012; 98 (3): 149–53.
 30. *Narducci F., Samouelian V., Marchaudon V., Koenig P., Fournier C., Phalippou J., Leblanc E.* Vacuum-assisted closure therapy in the management of patients undergoing vulvectomy. *Eur. J. Obstet. Gynecol. Reprod. Biol.* 2012; 161 (2): 199–201.
 31. *Yarwood-Ross L., Dignon A.M.* NPWT and moist wound dressings in the treatment of the diabetic foot. *Br. J. Nurs.* 2012; 21 (15):26–32.
 32. *Gupta S.* Optimal use of negative pressure wound therapy for skin grafts. *Int. Wound J.* 2012; 9 (Suppl): 40–7.
 33. *Albert N.M., Rock R., Sammon M.A., Bena J.F., Morrison S.L., Whitman A. et al.* Do patient and nurse outcome differences exist between 2 negative pressure wound therapy systems? *J. Wound Ostomy Continence Nurs.* 2012; 39 (3): 259–66.
 34. *Tuncel U., Erkorkmaz U., Turan A.* Clinical evaluation of gauze-based negative pressure wound therapy in challenging wounds. *Int. Wound J.* 2012; 10 (20): 152–8.

Сведения об авторах: *Оболенский В.Н.* — канд. мед. наук, зав. отделением гнойной хирургии ГКБ №13, доцент кафедры общей хирургии лечебного факультета РНИМУ; *Ермолов А.А.* — аспирант кафедры общей хирургии лечебного факультета РНИМУ; *Сычев Д.В.* — врач-травматолог ГКБ №13; *Семенистый А.Ю.* — канд. мед. наук, врач-травматолог ГКБ №13; *Родоман Г.Р.* — доктор мед. наук, профессор кафедры общей хирургии лечебного факультета РНИМУ; главный врач ГКБ №24; *Леваль П.Ш.* — врач-хирург ГКБ №13; *Голев С.Н.* — врач-ортопед ГКБ №13; *Загородный Н.В.* — профессор, доктор мед. наук, руководитель клиники эндопротезирования суставов ЦИТО; зав. кафедрами травматологии и ортопедии РУДН и МГУ; *Лака А.А.* — доктор мед. наук, профессор кафедры травматологии и ортопедии РУДН; *Сампиев М.Т.* — доктор мед. наук, профессор кафедры травматологии и ортопедии РУДН; *Семенова Т.В.* — канд. мед. наук, зам. директора департамента образования и кадровых ресурсов Минздрава РФ; доцент кафедры общей хирургии лечебного факультета РНИМУ.
Для контактов: Оболенский Владимир Николаевич. 115280, Москва, ул. Велозаводская, дом 1/1, ГКБ №13. Тел.: +7 (916) 172-44-30. E-mail: gkb13@mail.ru.