

ХИРУРГИЧЕСКОЕ ЛЕЧЕНИЕ ДЕФОРМИРУЮЩЕГО ОСТЕОАРТРОЗА ПЕРВОГО ПЛЮСНЕФАЛАНГОВОГО СУСТАВА РАЗЛИЧНОЙ ЭТИОЛОГИИ

М.Ю. Ежов

ФГБУ «Нижегородский научно-исследовательский институт травматологии и ортопедии» Минздрава России, Нижний Новгород, РФ

Представлены результаты обследования и лечения 17 больных деформирующим остеоартрозом первого плюснефалангового сустава. В 1-й группе, в которую вошло 12 больных, было выполнено тотальное эндопротезирование первого плюснефалангового сустава с использованием имплантата Total Toe System. Для 5 пациентов 2-й группы с диспластическим остеоартрозом первого плюснефалангового сустава и ятрогенным асептическим некрозом головки I плюсневой кости, развившимся вследствие ее чрезмерной резекции, были изготовлены эндопротезы и инструменты для имплантации. Все пациенты 1-й группы были осмотрены в сроки от 3 до 12 мес. При этом состояние сустава оценено в 82 балла по шкале AOFAS против 31 — до операции. Во 2-й группе имплантация разработанного эндопротеза проведена 3 больным. Результаты лечения через 4 мес после операции соответствовали 88 баллам по шкале AOFAS.

Ключевые слова: первый плюснефаланговый сустав, деформирующий артроз, ятрогенный асептический некроз кости, чрезмерная резекция, эндопротезирование.

Surgical Treatment for First Metatarsal Joint Deforming Osteoarthritis of Various Etiology

M. Y. Yezhov

Examination and treatment results were presented for 17 patients with deforming arthrosis of the first metatarsal joint. In the 1st group (12 patients) total arthroplasty of the first metatarsal joint was performed using Total Toe System implants. Second group included 5 patients with dysplastic osteoarthritis of the first metatarsal joint and iatrogenic aseptic necrosis of the head of the first metatarsal bone resulted from excessive medial resection of the head. In 3 patients from group 2 custom made implants and specially designed instruments were used. All patients from the 1st group were examined in 3–12 months postoperatively. Joint condition showed 82 points by AOFAS scale compared to 31 before surgery. In patients from the 2nd group treatment results made up 88 points by AOFAS scale.

Key words: first metatarsal joint, deforming arthrosis, iatrogenic aseptic necrosis, excessive resection, arthroplasty

Деформирующий остеоартроз первого плюснефалангового сустава развивается при различных формах плоскостопия и hallux valgus, который встречается у 75% населения [1]. Другими его причинами являются травмы и подагра, при которой около 80% пациентов страдают артрозом этого сустава [2]. Дегенеративно-дистрофические заболевания суставов стопы плохо поддаются лечению, несмотря на большое количество разработанных хирургических и консервативных методик. Частота неудовлетворительных результатов лечения достигает 50% [3].

Несмотря на то что в Европе и США эндопротезирование суставов стопы используется в течение 40 лет, в России данный метод лечения не нашел широкого применения [4, 5]. Количество подобных операций в нашей стране не превышает двух-трех десятков в год [6, 7], в то время как за рубежом ежегодно выполняются тысячи вмешательств.

Цель исследования — повышение эффективности лечения деформирующего остеоартроза пер-

вого плюснефалангового сустава путем применения и разработки новых высокотехнологичных методов лечения.

МАТЕРИАЛ И МЕТОДЫ

Под нашим наблюдением находились 17 больных, из них 11 мужчин и 6 женщин, в возрасте от 29 до 64 лет.

В 1-ю группу вошли 12 больных с деформирующим остеоартрозом первого плюснефалангового сустава III стадии. У всех пациентов этой группы также были диагностированы hallux valgus и комбинированное плоскостопие 2-й степени. Первый межплюсневый угол не превышал 9°. У 3 больных в анамнезе имелась травма стопы, у 10 диагностирована диспластическая форма остеоартроза вследствие неправильного развития I луча. Прогрессирование остеоартроза и hallux valgus отмечено в течение 2 лет у всех пациентов данной группы.

При рентгенологическом исследовании у больных с диспластическим остеоартрозом были вы-

явлены: значительное неравномерное сужение суставной щели (более выраженное в латеральном отделе), кистовидная перестройка субхондрального слоя костной ткани дистального отдела I плюсневой кости, краевые костнохрящевые разрастания в области латерального отдела проксимальной суставной поверхности основной фаланги I пальца, медиальная ориентация дистальной суставной поверхности I клиновидной кости и латерализация суставной поверхности головки I плюсневой кости. Амплитуда движений в первом плюснефаланговом суставе была значительно снижена (s 10/0/5).

У 3 пациентов с посттравматическим остеоартрозом рентгенологические признаки заболевания были более выражены; диагностированы значительные остеофиты по периметру суставных поверхностей I плюснефалангового сустава. Сужение суставной щели было равномерным и более выраженным. У всех наблюдали hallux rigidus (рис. 1).

Всем пациентам данной группы выполнено тотальное эндопротезирование I плюснефалангового сустава с использованием эндопротеза Total Toe System («Biomet Inc.») (рис. 2).

В ходе операции сначала выполняется резекция проксимальной суставной поверхности основной фаланги I пальца, при этом должна быть удалена вся нежизнеспособная кость и обеспечен доступ к суставу. После этого выполняется краевая медиальная резекция головки I плюсневой кости для установки направителя для распиловочного блока (рис. 3).

Принципиально важно для последующей корректной ориентации эндопротеза выполнять эту манипуляцию строго в сагиттальной плоскости. В

случае ротации плоскости остеотомии появляется опасность последующего поворота плюсневого компонента по продольной оси. При варусном или вальгусном отклонении плоскости остеотомии соответственно нарушается продольная ориентация эндопротеза.

После подготовки костного ложа под эндопротез (рис. 4) выполняется установка плюсневого компонента, поверхность которого имеет особую пористую микроструктуру, обеспечивающую остеоинтеграцию. Первичная стабильная фиксация достигается не столько за счет импакции ножки компонента, сколько за счет точных опилов кости по распиловочному блоку.

В раннем послеоперационном периоде принципиально важна ранняя активизация сустава в сочетании с относительно поздней нагрузкой (через 1–1,5 мес после операции). Рекомендовалось ношение специальной обуви, разработанной для пациентов, перенесших операции по реконструкции переднего отдела стопы. Это оригинальный ботинок Барука. В России он доступен в виде модели «Сурсил-орто» (арт. 99-101).

Во 2-ю группу вошли 5 пациентов с диспластическим остеоартрозом I плюснефалангового сустава и ятрогенным асептическим некрозом головки I плюсневой кости. Все пациенты в сроки до 10 лет ранее были оперированы в районных и городских больницах по поводу hallux valgus по методу Шеде. Особенностью являлась избыточная медиальная резекция головки I плюсневой кости (рис. 5) — суставная поверхность головки была уменьшена на 35%. Следствием этого стало прогрессирование симптомов артроза первого плюснефалангового сустава, развитие дисконгруэнтности суставных поверхностей.

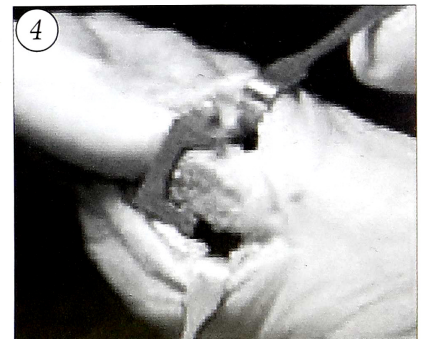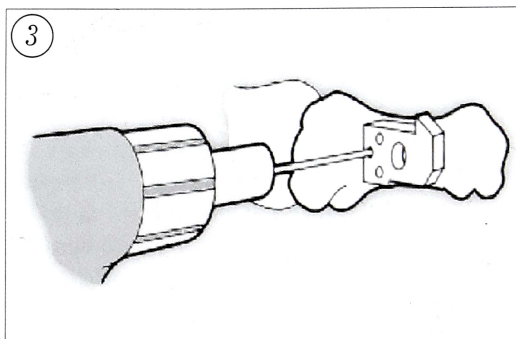

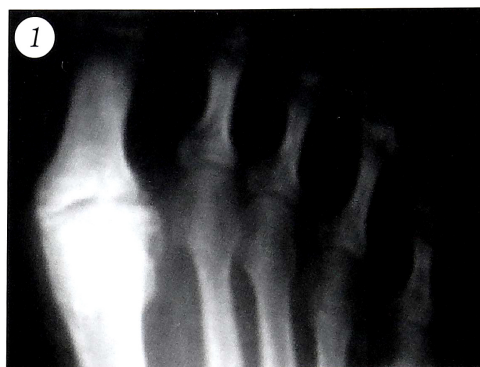Рис. 1. Рентгенограмма больного с посттравматическим остеоартрозом первого плюснефалангового сустава III стадии.

Рис. 2. Тотальный эндопротез первого плюснефалангового сустава Total Toe System.

Слева направо: цементный фаланговый компонент, бесцементный плюсневый компонент, бесцементный фаланговый компонент («Biomet Inc.»).

Рис. 3. Схема ориентации медиального направителя для распиловочного блока в области наружной поверхности головки I плюсневой кости («Biomet Inc.»).

Рис. 4. Установка фронтального направителя для перфорации костно-мозгового канала и окончательной подготовки костного ложа эндопротеза («Biomet Inc.»).



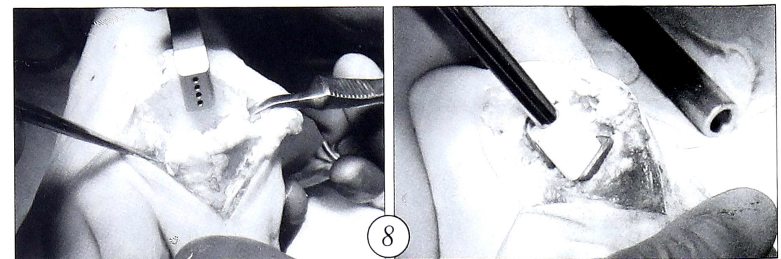
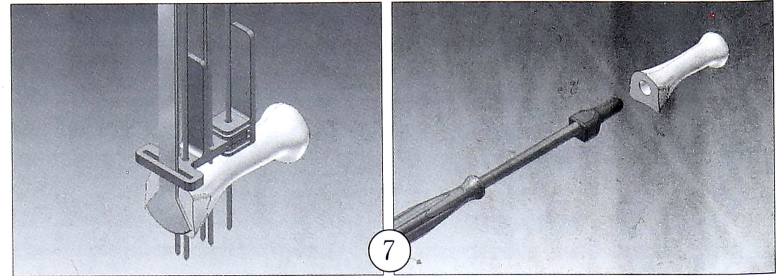
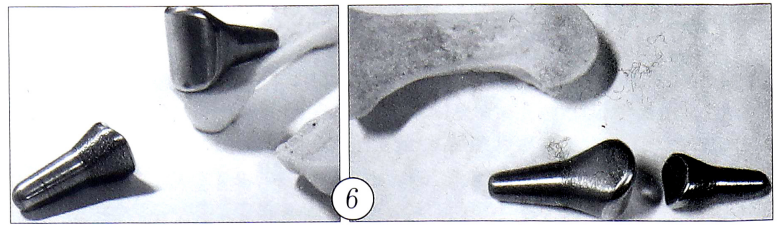
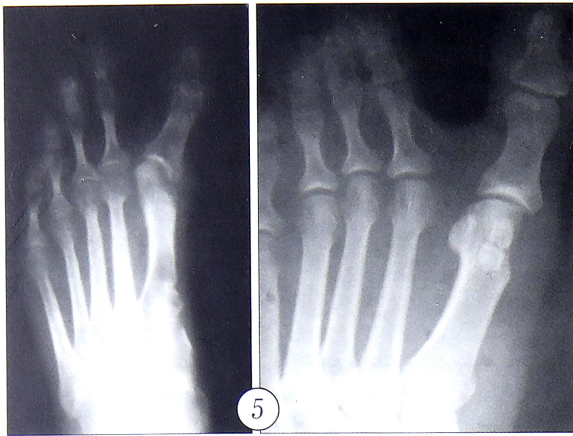


Рис. 5. Рентгенограммы больных с чрезмерно резецированной головкой I плюсневой кости.

Рис. 6. Опытные образцы тотального эндопротеза первого плюснефалангового сустава.

Рис. 7. Резекционные направители и плюсневый рашпиль, разработанные в ННИИТО.

Рис. 8. Установка осевого плюсневого направителя и имплантация фалангового компонента эндопротеза ННИИТО.

В итоге болевой синдром купирован не был, выраженность боли нарастала.

По результатам обследования было решено выполнить эндопротезирование сустава. Однако имплантировать стандартный эндопротез Total Toe System представлялось нерациональным из-за значительно уменьшенного поперечного размера головки I плюсневой кости и неудовлетворительного состояния костной ткани, что может приводить к нестабильности плюсневого компонента. В связи с этим для всех пациентов 2-й группы в институте были разработаны и изготовлены эндопротезы всего размерного ряда и инструменты для имплантации (пат. РФ № 2344791) (рис. 6, 7). Эндопротез новой конструкции имеет пористую поверхность,

величина пор которой варьируется в пределах от 40 до 200 мкм. Эндопротез позволяет заместить головку I плюсневой кости при ее асептическом некрозе и таким образом купировать болевой синдром. Горизонтально-цилиндрическая форма суставной поверхности эндопротеза с медиальным отклонением в пределах 7° позволяет предупредить рецидив вальгусного отклонения I пальца стопы. Форма в виде двойного конуса обеспечивает стабильную фиксацию эндопротеза в послеоперационном периоде с соблюдением анатомического соответствия ножки эндопротеза и костномозгового канала I плюсневой кости, а мелкопористая поверхность эндопротеза создает условия для надежной остеоинтеграции (рис. 8).

РЕЗУЛЬТАТЫ

Все пациенты 1-й группы были осмотрены в сроки от 3 до 12 мес после операции (рис. 9). При этом состояние сустава оценено в среднем на 88 (74–97) балла по шкале AOFAS против 31 (22–41) — до операции. У одного пациента отмечен hallux rigidus. Болевой синдром пациентов не беспокоит.

Во 2-й группе тотальный эндопротез первого плюснефалангового сустава, разработанный в ННИИТО, установлен 3 больным. Из них 1 пациенту в связи с выраженным остеопорозом плюсневый компонент установлен на костный цемент (рис. 10). Больные осмотрены в сроки 1, 3 и 4 мес. Общая оценка по шкале AOFAS в среднем составила 93 (82–95) балла против 40 (38–41) — до операции.

В целом хорошие и отличные результаты эндопротезирования у пациентов с дегенеративно-дистрофическими заболеваниями первого плюсне-

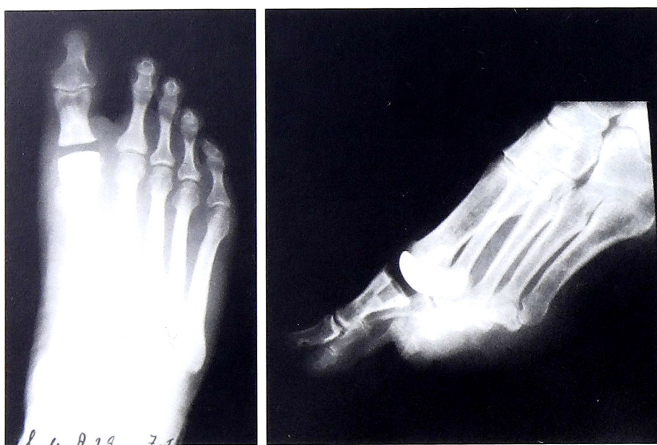

Рис. 9. Рентгенограммы стопы больной Ю. 29 лет через 3 мес после тотального эндопротезирования первого плюснефалангового сустава эндопротезом Total Toe System комбинированной фиксации.

фалангового сустава были достигнуты в 93,3% наблюдений (14 больных).

ВЫВОДЫ

1. Выполнение реконструктивно-восстановительных операций у пациентов с крайней стадией деформирующего остеоартроза первого плюснефалангового сустава позволяет избавиться их от выраженного болевого синдрома.

2. Чрезмерная медиальная резекция головки I плюсневой кости при коррекции I луча стопы по поводу hallux valgus обуславливает прогрессирование остеоартроза I плюснефалангового сустава и делает невозможным выполнение стандартного эндопротезирования, что диктует необходимость использования индивидуальных эндопротезов.

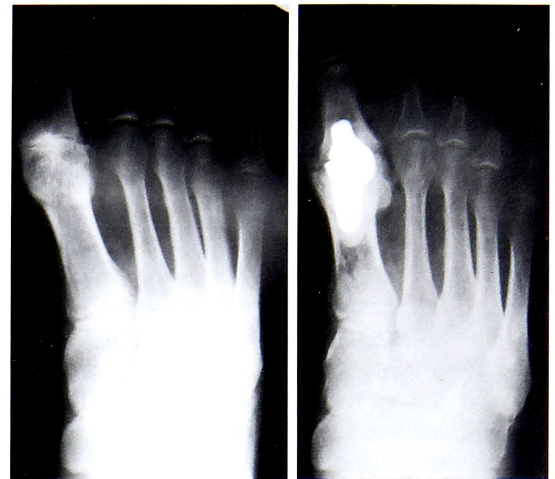3. Применение в случаях асептического некроза головки I плюсневой кости специально разработанных эндопротезов с длинной конусовидной ножкой позволяет обеспечить их стабильность и предупредить рецидив hallux valgus.

ЛИТЕРАТУРА

1. Копысова В.А. Хирургическое лечение статических деформаций стопы с использованием имплантатов из никелида титана (пористых и с памятью формы). Актуальные вопросы имплантологии и остеосинтеза. Новокузнецк; 2003; 41-5.

Сведения об авторе: Ежов Михаил Юрьевич — канд. мед. наук, старший науч. сотр. отделения ортопедии взрослых. Для контактов: 603155, г. Нижний Новгород, Верхневолжская наб., дом 18/1. Тел.: 8 (831) 436-04-26. E-mail: ortho@pochta.ru.

Рис. 10. Рентгенограммы больного с выраженным остеопорозом до (а) и после (б) операции с использованием эндопротеза ННИИТО.



2. Клинические рекомендации. Стандарты ведения больных. М.: ИГ «ГЭОТАР-Медиа»; 2008.
3. Исмаилов Г.Р. Оперативное лечение взрослых больных с деформациями, дефектами и аномалиями развития костей стопы методом чрескостного остеосинтеза: Автореф. дис. ... д-ра мед. наук. Пермь; 2000.
4. Koenig R.D. Revision arthroplasty utilizing the Biomet Total Toe System for failed silicone elastomer implants. J. Foot Ankle Surg. 1994; 33: 222-7.
5. Kofoed H. Current status of ankle arthroplasty. Copenhagen; 1997.
6. Корышков Н.А., Платонов С.М., Корышков А.Н., Яснев Д.С. Эндопротезирование мелких суставов стопы. Вестн. травматол. ортопед. 2005; 3: 74-6.
7. Пахомов И.А., Прохоренко В.М., Садовой М.А., Ефименко М.В. Первичный опыт лечения деформирующего остеоартроза голеностопного сустава путем тотального эндопротезирования. В кн.: Всероссийский монотематический сб. научных статей «Эндопротезирование в России». Спб — Казань; 2009: 125-33.

ИНФОРМАЦИЯ

Всероссийская научно-практическая конференция
«БОЛЕЗНИ КОСТЕЙ У ДЕТЕЙ»,
посвященная 90-летию академика М.В. Волкова
6-7 июня 2013 г., Москва

Организаторы:

Министерство здравоохранения Российской Федерации,
ФГБУ «ЦИТО им. Н.Н. Приорова» Минздрава России,
ГБОУ ДПО «Российская медицинская академия
последипломного образования» Минздрава России

ТЕМАТИКА СИМПОЗИУМА:

- Повреждения костей у детей.
- Детская ортопедия.
- Системные и наследственные заболевания скелета.
- Опухоли и опухолеподобные заболевания скелета.
- Реабилитация детей с травмами и заболеваниями костей.
- Использование костно-пластических биоматериалов в детской костной патологии.

Секретариат: 127299, Москва, ул. Приорова, д. 10, ЦИТО, организационно-методический отдел.
Тел.: 8 (495) 708-80-12; 8 (495) 450-45-11. E-mail: cito-omo@mail.ru; rmapo-cito@mail.ru