

- arthroplasty differ: what are the implications for clinicians and patients? Chest. 2009; 135 (2): 513–20.
14. Eriksson B., Dahl O., Rosencher N. Kurth A.A., van Dijk C.N., Frostick S.P. et al. Dabigatran etexilate versus enoxaparin for prevention of venous thromboembolism after total hip replacement: a randomised, double-blind, non-inferiority trial. Lancet 2007; 370 (9591): 949–956.
 15. Eriksson B., Dahl O., Rosencher N. Kurth A.A., van Dijk C.N., Frostick S.P. et al. Oral dabigatran etexilate vs. subcutaneous enoxaparin for the prevention of venous thromboembolism after total knee replacement: the REMODEL randomized trial. J. Thromb. Haemost. 2007; 5 (11): 2178–2185.
 16. Eriksson B., Friedman R. Dabigatran etexilate: pivotal trials for venous thromboembolism prophylaxis after hip or knee arthroplasty. Clin. Appl. Thromb. Hemost. 2009; 15, Suppl 1: 25–31.
 17. Приказ Министерства здравоохранения и социального развития Российской Федерации (Минздравсоцразвития России) от 31 декабря 2010 г. N 1248н г. Москва. «О порядке формирования и утверждении государственного задания на оказание в 2011 году высокотехнологичной медицинской помощи гражданам Российской Федерации за счет бюджетных ассигнований федерального бюджета». Приложение 3. URL: <http://www.minzdravsoc.ru/docs/mzsr/orders/1155>
 18. Российский консенсус «Профилактика послеоперационных венозных тромбозных осложнений». М., 2000.
 19. Протокол ведения больных. Профилактика тромбозов легочной артерии при хирургических и иных инвазивных вмешательствах. Приложение к приказу Минздрава России от 09.06.2003 г. N 233.

Сведения об авторах: Кулиничик Т.В. — младший науч. сотр. НИЛ биостатистики НИИ клинико-экономической экспертизы и фармакоэкономики (НИИ КЭЭФ) РНИМУ; Реброва О.Ю. — доктор мед. наук, зав. НИЛ биостатистики НИИ КЭЭФ РНИМУ; Маргиева А.В. — аспирантка кафедры управления и экономики фармации фармацевтического факультета Первого МГМУ; Авксентьева М.В. — доктор мед. наук, зам. директора НИИ КЭЭФ РНИМУ; Петрова Н.В. — канд. мед. наук, врач-клинический фармаколог НИИ ИТО; Воскресенский О.В. — канд. мед. наук, старший научн. сотр., зав. травматолого-ортопедическим отделением №2 СарНИИТО; Рейно Е.В. — научн. сотр. отделения ортопедии №1 Уральского НИИТО.

Для контактов: Авксентьева Мария Владимировна. 119435, Москва, ул. Россолимо, д. 14. Тел.: +7 (499) 245-38-07. E-mail: niikeef@yandex.ru

© Коллектив авторов, 2012

ЯТРОГЕННЫЕ НЕВРОПАТИИ ПЕРИФЕРИЧЕСКИХ НЕРВОВ КОНЕЧНОСТЕЙ

Н.Г. Савицкая, Д.М. Абдраязкова, Д.С. Янкевич, Э.В. Павлов

ФГБУ «Научный центр неврологии» РАМН, Москва, РФ

Представлены результаты ретроспективного клинико-электронейромиографического анализа данных 420 пациентов с мононевропатиями различного генеза (травматическими и нетравматическими), среди которых у 48 (11,4%) мононевропатии имели ятрогенную природу. Наиболее часто ятрогенному повреждению подвергались лучевой (48%) и малоберцовый (28%) нервы. Значительная часть ятрогенных повреждений нервов в представленной выборке пациентов была обусловлена ошибками в предоперационном планировании и нарушением техники оперативного вмешательства, что в первую очередь обусловлено отсутствием настороженности хирургов в отношении возможного повреждения нерва. Проведенный анализ показал, что у большинства пациентов ятрогенного повреждения нервов можно было избежать. Обсуждаются вопросы предотвращения ятрогенной путем оптимизации хирургической и особенно травматологической тактики.

Ключевые слова: мононевропатии, ятрогенное повреждение нервов, электромиография, интраоперационный мониторинг.

Iatrogenic Neuropathy of Extremity Peripheral Nerves

N.G. Savitskaya, D.M. Abdrazzyakova, D.S. Yankevich, E.V. Pavlov

Retrospective clinical-ENMG analysis of data on 419 patients with mononeuropathy of different genesis (traumatic and nontraumatic) was presented. In 48 patients (11.4%) out of them mononeuropathy was of iatrogenic character. Neuropathy of radial and peroneal nerves was detected more often, 48% and 28%, respectively. Main causes of nerve injury were the mistakes in preoperative planning and inobservance of operative technique. It was showed that in most cases iatrogenic injury of nerve could be avoided. The ways of iatrogenic neuropathy prevention included the optimization of surgical and particularly traumatologic tactics.

Key words: mononeuropathy, iatrogenic nerve injury, ENMG, intraoperative monitoring

Ятрогенные, т.е. возникшие вследствие диагностических и/или лечебных вмешательств и процедур, повреждения периферических нервов явля-

ются актуальной междисциплинарной проблемой. По данным различных авторов, доля ятрогенных травм периферических нервов составляет от 7 до

20% всех поражений периферической нервной системы [1–4]. При этом их частота не уменьшается, а наоборот, имеет тенденцию к увеличению, что главным образом связано с возрастающей сложностью хирургических вмешательств [3].

Среди ятрогенных невропатий конечностей наиболее часто описываются повреждения плечевого сплетения [2, 3], лучевого нерва и его ветви — заднего межкостного нерва [2–5], локтевого [2–4] и общего малоберцового нервов [2–5]. В табл. 1 представлен ряд медицинских мероприятий, проведение которых сопряжено с высоким риском повреждения периферических нервов.

Механизмы ятрогенного повреждения нервов различны: компрессия, растяжение, тракция, пря-

мое повреждение (например, интраоперационное полное или частичное пересечение, повреждение иглой при инъекции или катетеризации), а также токсическое действие некоторых инъекционно вводимых веществ [3, 6, 7].

Целью настоящей работы было выявления частоты, структуры и этиологии ятрогенных мононевропатий.

МАТЕРИАЛ И МЕТОДЫ

Проведен ретроспективный анализ результатов обследования 420 пациентов с мононевропатиями различного генеза, проходивших клинико-электронейромиографическое обследование в Научном центре неврологии РАМН в 2010–2012 гг. Средний

Табл. 1. Медицинские мероприятия, проведение которых сопряжено с высоким риском повреждения периферических нервов

Вид вмешательства	Область медицины	Мероприятие
Оперативные	Травматология и ортопедия	<ul style="list-style-type: none"> • Оперативное лечение надмыщелковых переломов плечевой кости (наиболее часто — закрытая репозиция и чрескожная фиксация отломков спицами Киршнера) • Лечение дистальных переломов плечевой кости (наиболее часто — открытая репозиция и внутренняя фиксация через задний доступ) • Оперативное лечение перелома диафиза плечевой кости (чаще при фиксации пластиной) • Оперативное лечение переломов локтевого отростка стягивающей петлей • Репозиция переднего вывиха плеча • Транспозиция локтевого нерва при кубитальном туннельном синдроме • Хирургические вмешательства на локтевом суставе • Артроскопия локтевого сустава • Артроскопия запястья • Декомпрессия карпального туннеля (в том числе артроскопическая) • Операции на головке лучевой кости • Пластика сухожилия бицепса • Подвздошно-бедренный артродез и другие операции на бедре • Артропластика бедра • Лечение контрактуры Дюпюитрена и другие виды хирургического вмешательства на ладони
	Другие отрасли хирургии	<ul style="list-style-type: none"> • Биопсия лимфатического узла • Симпатэктомия • Удаление опухолей и кист • Забор трансплантата из лучевой артерии для прямой реваскуляризации миокарда • Хирургическое лечение варикозной болезни
Неоперативные	Инъекционные	<ul style="list-style-type: none"> • Пункция сосудов (механическое повреждение иглой при инъекции, сдавление образовавшейся при пункции гематомой, образование соединительнотканного рубца, сдавливающего нерв) • Катетеризация артерий при ангиографии • Постановка центрального, периферического венозного катетера • Проводниковая анестезия (в том числе токсическое действие вводимого препарата на нерв) • Инъекции лекарственных веществ, в том числе глюкокортикоидов, в карпальный туннель
	В результате анестезиологического пособия	<ul style="list-style-type: none"> • Позиционное сдавление при проведении общей анестезии с использованием миорелаксантов (неестественное положение конечностей)
	Нехирургические методы лечения и манипуляции	<ul style="list-style-type: none"> • Наложение гипсовой повязки • Послеоперационная иммобилизирующая повязка • Наложение жгута на верхнюю треть плеча • Удаление дренажа

возраст пациентов составил $39 \pm 5,7$ года, гендерное соотношение — 5:1 (М:Ж).

Клиническую степень тяжести периферического пареза (паралича) оценивали по стандартной 5-балльной шкале Medical Research Council (MRC). Электронейромиографическое (ЭНМГ) исследование выполнялось на электромиографе Keypoint («Medtronic», Дания). Исследование состояния двигательных и чувствительных аксонов периферических нервов проводилось стандартными методами стимуляционной электронейрографии [8] с оценкой дистальной латенции, амплитуды суммарного потенциала мышечного (М-ответ) и чувствительного волокон, скорости распространения возбуждения по отдельным участкам нервов, а также оценкой ЭНМГ-степени поражения нерва: 0 — нет патологии; 1-я — наличие блока проведения возбуждения (или локального замедления проведения) при сохранении чувствительного потенциала и отсутствии денервационной активности в иннервируемых мышцах при игольчатой миографии, что морфологически соответствует степени нейрапраксии по классификации Seddon [9]; 2-я — снижение амплитуды М-ответа не только в проксимальной, но и в дистальной точке стимуляции по отношению к месту повреждения, наличие денервационной активности в мышцах, степень аксонотмезиса по Seddon; 3-я — отсутствие М-ответа во всех точках стимуляции и наличие денервационной активности в мышцах, степень нейротмезиса по Seddon.

РЕЗУЛЬТАТЫ

Клиническая степень тяжести пареза у наших пациентов варьировала от легкого пареза ($4,2 \pm 0,4$ балла) до пlegии (0 баллов). Доля пациентов, основная проблема которых была обусловлена изолированным повреждением чувствительных нервов, составила 19% ($n=78$).

Наиболее часто отмечалось поражение срединного нерва (38%, $n=160$), лучевого нерва (22%, $n=91$), малоберцового (19%, $n=80$) и локтевого (16%, $n=68$) нервов. Гораздо реже поражались седалищный (3%, $n=13$) и подмышечный (2%, $n=8$) нервы.

В обследованной группе у 48 (11,4%) пациентов причиной мононевропатии было ятрогенное поражение нерва (табл. 2). Средний возраст пациентов в данной группе составил $34 \pm 4,2$ года.

Таким образом, наиболее часто ятрогенное повреждение нервов в нашей выборке пациентов встречалось среди мононевропатий лучевого, седалищного и малоберцового нервов.

Самыми частыми ятрогенными невропатиями были поражение лучевого — 47,8% и малоберцового — 28,3% нервов. Доля поражений локтевого, седалищного, срединного и подмышечного нерва составила 10,9, 6,5, 4,3 и 2,2% соответственно.

Основной причиной поражения *лучевого нерва* у наших пациентов (18 человек из 23, т.е. 78%) явилось повреждение нерва при постановке накость

Табл. 2. Встречаемость ятрогений при различных мононевропатиях

Пораженный нерв	Всего пациентов	Количество пациентов с мононевропатиями ятрогенного происхождения	
		абс.	%
Лучевой	91	23	25,2
Локтевой	68	6	8,8
Срединный	160	2	1,25
Малоберцовый	80	13	16,2
Седалищный	13	3	23
Подмышечный	8	1	12,5

ной металлической пластины, фиксирующей диафизарные переломы средней или нижней трети плеча при металлоостеосинтезе. У 3 пациентов отмечалось сдавление нерва наложенной гипсовой повязкой, у 1 — повреждение винтом, фиксирующим пластину при металлоостеосинтезе, у 1 — повреждение при вправлении переднего вывиха головки плечевого сустава.

Поражение *срединного нерва* у двух наших пациентов было обусловлено его травматическим повреждением во время эндоскопических операций на запястном канале.

Ятрогенное поражение *локтевого нерва* было связано с повреждением волокон плечевого сплетения, формирующих нерв, при сосудистой операции в области надключичной ямки ($n=1$), травматизацией нерва во время операции на локтевом суставе ($n=2$), его повреждением при оперативном вмешательстве по поводу туннельной невропатии ($n=2$), повреждением при вправлении переднего вывиха головки плечевого сустава ($n=1$).

Поражение *малоберцового нерва* у 7 пациентов было обусловлено позиционным сдавлением последнего вследствие длительного и неправильного положения конечности во время оперативных вмешательств, у 3 пациентов — сдавлением гипсовой повязкой, у 3 — случайным пересечением при хирургическом лечении варикозной болезни.

Поражение *седалищного нерва* во всех случаях было связано с нарушением техники внутримышечных инъекций.

Выявленные ятрогенные мононевропатии мы подразделили на возникшие при хирургических вмешательствах ($n=29$, 60%) и не связанные с хирургическими методами лечения ($n=19$, 40%) (табл. 3).

Более половины хирургических ятрогений были обусловлены использованием оперативной техники, не учитывающей состояние близлежащих нервных стволов и возможность их травматизации, а также случайным повреждением нервов в ходе операций.

Среди нехирургических причин ятрогений наиболее часто встречались сдавление нервов костными отломками при наложении гипсовой лонгеты и позиционное сдавление вследствие длительного

Табл. 3. Основные причины хирургических и нехирургических ятрогенных поражений периферических нервов

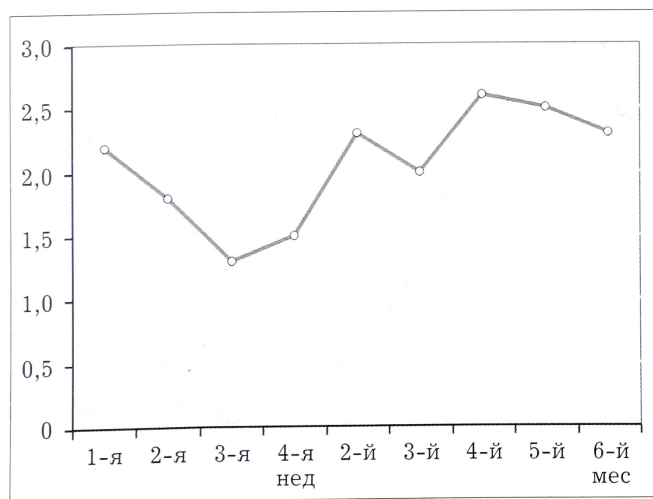
Вид вмешательства	Причина поражения нерва
Хирургическое (n=29)	Повреждение пластиной(n=18)
	Повреждение винтом(n=1)
Нехирургическое (n=19)	Прямое повреждение нерва при операциях (n=10): на нервах (n=4) на суставах (n=2) на сосудах (n=4)
	Сдавление при наложении гипсовой лангеты(n=8)
	Сдавление жгутом(n=1)
	Позиционное сдавление(n=5)
	Повреждение при вправлении вывиха сустава(n=2)
	Инъекции (n=3)

неправильного положения конечности в ходе оперативных вмешательств.

По ЭНМГ-степени повреждения на момент обращения все пациенты распределились следующим образом: 1-я степень — 25 (52%) пациентов, 2-я степень — 13 (27,3%) пациентов, 3-я степень — 10 (20,7%) пациентов. Третья степень поражения в большинстве случаев соответствует полному перерыву нерва. Следовательно, каждый пятый (!) пациент, обратившийся к нам, стал инвалидом не в результате основного заболевания, а вследствие случайного ятрогенного повреждения нерва.

У пациентов с 1-й и 2-й степенью поражения мы попытались проследить зависимость между степенью поражения нерва и временем, прошедшим от момента повреждения до обращения в наш центр для проведения ЭНМГ (см. рисунок).

В первые 1,5–2 нед мы регистрировали более тяжелую степень поражения нервов, чем в последующие 3-ю и 4-ю недели. Вероятнее всего, это связано с наличием выраженного послеопераци-



Зависимость ЭНМГ-степени поражения нерва (ось ординат) от времени между ятрогенным повреждением и моментом обращения (ось абсцисс).

онного отека, присутствующего у пациентов в первые 2 нед и создающего повышенное электрическое сопротивление, ухудшающее ЭНМГ-показатели проведения по нервам. В этом случае при отсутствии на электромиограмме ответов с нервов (невозбудимость? анатомический перерыв?) для решения вопроса об анатомической целостности нерва необходимо рекомендовать проведение ультразвукового исследования. У большинства пациентов, обратившихся позднее 1,5–2 мес с момента повреждения, степень поражения нерва соответствовала аксонотмезису. Однако объяснить эту степень повреждения только временем, прошедшим с момента повреждения, нельзя. Прямой зависимости между степенью повреждения нерва и временем, прошедшим от ятрогенного повреждения, мы также не выявили.

ОБСУЖДЕНИЕ

Выявленная частота ятрогенного поражения периферических нервов (11,4%) является довольно высокой. И это при том, что наш центр не занимается травматологией и ортопедией и пациенты попадали к нам в основном с целью специализированного ЭНМГ-исследования. Необходимо отметить, что пациенты попадали на ЭНМГ-исследование в разные сроки от момента возникновения проблемы (от недели до полугода!), в большинстве случаев (80%) «самотеком»! Т.е. врачи (хирурги, ортопеды, травматологи, неврологи) не обратили должного внимания на возникший у пациента парез, чаще всего объясняя его наличием посттравматического и/или послеоперационного отека. В результате у части пациентов «драгоценное» время, когда еще можно было предотвратить необратимое повреждение нерва, было упущено. У другой группы пациентов было своевременно диагностировано поражение нерва, его причина и степень, но, несмотря на абсолютные показания к повторному реконструктивному вмешательству, они не получили необходимого лечения, в результате чего тяжесть поражения нервов возрастала.

В нашем исследовании наибольшая частота ятрогенного повреждения была связана с травмой лучевого (48%) и малоберцового (28%) нервов. Высокая частота повреждения данных нервов в первую очередь обусловлена особенностями их анатомического расположения [1, 4]. Оба нерва имеют на своем протяжении участки непосредственного прилегания к кости и могут быть травмированы как костными отломками непосредственно при травме, так и вследствие сдавления развившимся отеком, гематомой или костной мозолью. Значительная часть ятрогенных повреждений лучевого нерва была обусловлена ошибками в предоперационном планировании и нарушением техники оперативного вмешательства. С целью минимизации риска ятрогенных невропатий при установке металлических конструкций для фиксации костных отломков при переломе диафиза плечевой кости

необходимо предварительно выполнять мобилизацию лучевого нерва на всем протяжении операционной раны. Между нервом и металлической конструкцией следует формировать мышечно-фасциальную прокладку для профилактики образования пролежня нерва. Игнорирование мобилизации нерва при доступе к области перелома приводит к тракционному повреждению нерва в момент репозиции костных отломков или сдавлению нерва инструментами, вызывающим внутрисуставное кровоизлияние с последующим рубцовым перерождением, а также к сдавлению нерва самой металлоконструкцией.

Из анализа историй болезни наших пациентов следует, что в отечественной травматологической практике превалирует методика двухэтапного лечения. На первом этапе специалисты добиваются консолидации отломков поврежденных костей. Тактика оперативного лечения определяется в первую очередь необходимостью стабильного остеосинтеза, при этом игнорируется состояние периферических нервов в области травмы, несмотря на общеизвестный факт, что повреждение нерва отрицательно влияет на регенерацию костной ткани. Вторым этапом после сращения перелома выполняются реконструктивные операции на поврежденных нервах. При этом, к сожалению, оптимальное для эффективного вмешательства время бывает упущено в связи с произошедшими нейромоторными изменениями в виде Валлеровской дегенерации и фиброза в дистальном отрезке поврежденного нерва, атрофии денервированных мышц и мягких тканей, вторичных нейрогенных контрактур.

Случайное повреждение нервов при различных оперативных вмешательствах — ситуация, от которой не застрахован даже самый опытный хирург. Решение этой проблемы лежит в использовании методики интраоперационного мониторинга состояния периферических нервов [10–14], использование которой сводит практически на нет — до 1–2% риск повреждения двигательных нервов, тем самым улучшая качество жизни больных. За рубежом интраоперационный мониторинг, включающий соматосенсорные и транскраниальные моторные вызванные потенциалы, а также электромиографию, постепенно становится стандартной методикой в хирургической практике [11].

Позиционное сдавление нервов у 5 (13,5%) наших пациентов было связано с укладкой пациента с отведением руки при проведении анестезиологического пособия во время длительной операции. По данным литературы, подобное осложнение встречается довольно часто, например, при срединной стернотомии — в 14% случаев [6]. Провоцирующим и отягчающим моментом в данном случае является использование миорелаксантов, обуславливающих снижение мышечного тонуса, что приводит к ненормальному положению конечностей.

Сдавление нервов костными отломками при наложении гипсовой лонгеты, выявленное нами у 8 пациентов, по данным других авторов, тоже не редкость. Основной профилактической мерой в данном случае является оценка функции подлежащего нерва во время наложения гипсовой лонгеты. Ограничение или выпадение функций может указывать на интерпозицию нерва между костными отломками [15, 16].

Самой частой причиной ятрогенного повреждения локтевого нерва является закрытая репозиция и чрескожная фиксация отломков надмыщелков плечевой кости спицами Киршнера, приводящая к невропатии в 5–20% наблюдений [6]. Высокий риск повреждения локтевого нерва ассоциирован также с протезированием локтевого сустава (5–20%), забором трансплантата из лучевой артерии для аортокоронарного шунтирования (12%) [6].

Поражение срединного нерва часто описывается в ходе операций декомпрессии при карпальном туннельном синдроме, причем чаще при использовании эндоскопической (до 15%), чем открытой (1,5%) техники [5, 6]. Это согласуется и с нашими данными.

Помимо ятрогенных невропатий, наблюдавшихся в нашем исследовании, в литературе встречаются описания поражения и других нервов. При операциях на шее часто повреждается добавочный нерв вследствие его поверхностного расположения (Valtonen и Lilius, 1974). Подмышечный нерв может повреждаться как при открытых (1–7%), так и при артроскопических (1,4%) хирургических вмешательствах в области плечевого сустава [6]. Ятрогенное повреждение бедренного нерва — нередкое осложнение в абдоминальной хирургии, хирургии органов малого таза, при проводниковой анестезии, пункции бедренной артерии [7]. Описаны случаи ятрогенного поражения локтевого нерва при удалении подкожно имплантированных контрацептивов [6], сдавлении лучевого нерва автоматической манжетой для измерения давления во время хирургической операции [6], ошибочном наложении лигатуры на нерв вместо сосуда с целью гемостаза во время операции [17].

В настоящее время возрастает активность пациентов, страховых медицинских и общественных организаций в части взыскания с учреждений, оказывающих медицинскую помощь, денежных средств за потенциально предотвратимый ущерб, нанесенный здоровью пациентов неадекватными действиями или бездействием медицинских работников.

Ятрогенные невропатии в большинстве своем относятся к потенциально предотвратимым состояниям. Их лечение, к сожалению, далеко не всегда приводит к полноценному восстановлению утраченных функций. Ятрогенные невропатии — междисциплинарная проблема, решить которую можно только путем нормативного регулирования включения в обязательную часть клинических про-

токолов ведения пациентов с высоким риском возникновения ятрогений мониторинга состояния нервных стволов на всех потенциально опасных этапах лечения, когда можно предотвратить ятрогению или снизить степень тяжести ятрогенного поражения. Это и интраоперационный мониторинг, и ЭНМГ в послеоперационном периоде, и УЗИ нервов, а также строгое методически точное соблюдение техники различных медицинских манипуляций и т.д. Безусловно, проведение данных мероприятий — дело дорогостоящее. Однако потери государства вследствие инвалидизации граждан, связанной с ятрогенным поражением нервов, и затраты на социальную и медицинскую реабилитацию при этих состояниях гораздо выше. И если не принять необходимые профилактические меры, будут неуклонно расти и затраты медицинских учреждений по возмещению потенциально предотвратимого вреда здоровью пациентов.

ЛИТЕРАТУРА

1. Аверочкин А.И., Д.П. Штумльман Д.П. Ятрогенные повреждения периферических нервов. Журнал невропатологии и психиатрии им. С.С. Корсакова. 1992; 92 (3): 25—28.
2. Birch R., Bonney G., Dowell J., Hollingdale J. Iatrogenic injuries of peripheral nerves. J. Bone Jt Surg. Br. 1991; 73 (2): 280—282.
3. Khan R., Birch R. Latrothetic injuries of peripheral nerves. J. Bone Jt Surg. Br. 2001; 83 (8): 1145—1148.
4. Ciaramitaro P., Mondelli M., Logullo F., Grimaldi S., Battiston B., Sard A. et al. Traumatic peripheral nerve injuries: epidemiological findings, neuropathic pain and quality of life in 158 patients. J. Peripher. Nerv. Syst. 2010; 15 (2): 120—127.
5. Kretschmer T., Antoniadis G., Boerm W., Richter H. P. Iatrogenic nerve injuries. Part 1: Frequency distribution, new aspects, and timing of microsurgical treatment. Chirur. 2004; 75 (11): 1104—1112.
6. Zhang J., Moore A.E., Stringer M.D. Iatrogenic upper limb nerve injuries: a systematic review. ANZ J. Surg. 2011; 81 (4): 227—236.
7. Moore A.E., Stringer M.D. Iatrogenic femoral nerve injury: a systematic review. Surg. Radiol. Anat. 2011; 33 (8): 649—658.
8. Ludin H.P. Electromyography in practice. Stuttgart: Georg Thieme Verlag. 1980.
9. Seddon H.J. Three types of nerve injury. Brain. 1943; 66 (4): 237—288.
10. Румянцев П.О. Интраоперационный нейромониторинг при операциях на голове и шее. Опухоли головы и шеи. 2012; 1: 32—37.
11. Eager M., Shimer A., Jahangiri F.R., Shen F., Arlet V. Intraoperative neurophysiological monitoring (IONM): lessons learned from 32 case events in 2069 spine cases. Am. J. Electroneurodiagnostic Technol. 2011; 51 (4): 247—263.
12. Schwartz D.M., Sestokas A.K., Hilibrand A.S., Vaccaro A.R., Bose B., Li M. et al. Neurophysiological identification of position-induced neurologic injury during anterior cervical spine surgery. J. Clin. Monit. Comput. 2006; 20 (6): 437—444.
13. Warrander W.J., Oppenheimer S., Abboud J.A. Nerve monitoring during proximal humeral fracture fixation: what have we learned? Clin. Orthop. Relat. Res. 2011; 469 (9): 2631—2637.
14. Salengros JS, Pandin P., Schuind F., Vandesteene A. Intraoperative somatosensory evoked potentials to facilitate peripheral nerve release. Can. J. Anaesth. 2006; 53 (1): 40—45.
15. Кокин Г.С., Короткевич М.М. Хирургическое лечение ятрогенных повреждений лучевого нерва. Травматология и ортопедия России. 2003; 1: 46—47.
16. Lim R., Shian Chao Tay, Yam A. Radial nerve injury during double plating of a displaced intercondylar fracture. J. Hand Surg. 2012; 37 (4): 669—672.
17. Рачков Б.М., Горбунов В.А., Макаров В.П. Редкий случай повреждения лучевого нерва при наложении фиксирующей пластины. Травматология и ортопедия России. 2005; 4: 70.

Сведения об авторах: Савицкая Н.Г. — канд. мед. наук, — старший науч. сотр. научно-консультативного отделения; Абдразякова Д.М. — врач-невролог того же отделения; Янкевич Д.С. — канд. мед. наук, старший науч. сотр. того же отделения; Павлов Э.В. — врач лаборатории клинической нейрофизиологии.

Автор для связи: Савицкая Наталия Геннадьевна. 125367, Москва, Волоколамское ш., дом 80. Тел.: 8 (916) 655-12-54. E-mail: eliom@mail.ru

ВНИМАНИЕ !

Подписаться на «Вестник травматологии и ортопедии им. Н.Н. Приорова» можно в любом почтовом отделении

Наши индексы в Каталоге «ГАЗЕТЫ И ЖУРНАЛЫ» АО «Роспечать»:
 для индивидуальных подписчиков **73064**
 для предприятий и организаций **72153**

В розничную продажу «Вестник травматологии и ортопедии им. Н.Н. Приорова» не поступает

