

Рис. 3. Функциональные возможности больной С. до (а) и через 8 мес после (б) операции.

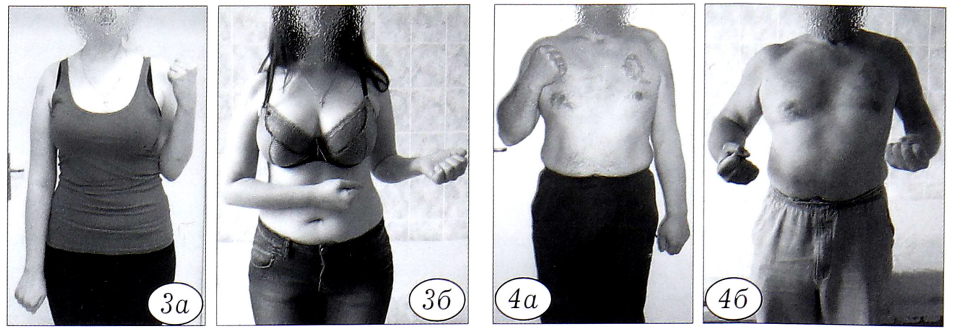


Рис. 4. Функциональные возможности больного Л. до (а) и через 8 мес после (б) операции.

ствие положительной динамики восстановления функции двуглавой и плечевой мышц в течение 6–9 мес, отсутствие нарушения функции срединного и локтевого нервов. Основным преимуществом невротизаций мы считаем максимальное приближение здорового нерва-донора к целевой мышце, что сокращает расстояние регенерации нерва, укорачивая тем самым время восстановления утраченной функции.

ЛИТЕРАТУРА

1. Mackinnon S.E., Novak C.B. Nerve transfers (new options for reconstruction following nerve injury). *Hand Clin.* 1999;15: 643–66.
2. Chuang D.C. Neurotization procedures for brachial plexus injuries. *Hand Clin.* 1995; 11: 633–45.
3. Dubuissou A., Kline D.G. Indications for peripheral nerve and brachial plexus surgery. *Neurol. Clin.* 1992; 10: 935–51.
4. Narakas A.O., Hentz V.R. Neurotization in brachial plexus injuries. Indications and results. *Clin. Orthop.* 1988; 237: 43–56.
5. Narakas A.O. The treatment of brachial plexus injuries. *Int. Orthop.* 1985; 9: 29–36.
6. Merrell G.A., Barrie K.A., Katz D.L., Wolfe S.W. Results of nerve transfer techniques for restoration of shoulder and elbow function in the context of a meta-analysis of the English literature. *J Hand Surg.* 2001; 26A: 303–14.

7. Nath R.K., Mackinnon S.E. Nerve transfers in the upper extremity. *Hand Clin.* 2000; 16: 131–9.
8. Tung T.H., Weber R.V., Mackinnon S.E. Nerve transfers for the upper and lower extremities. *Oper. Tech. Orthop.* 2004; 14: 213–22.
9. Weber R.V., Mackinnon S.E. Nerve transfers in the upper extremity. *J. Am. Soc. Surg. Hand.* 2004; 4: 200–13.
10. Terzis J.K., Papakonstantinou K.C. The surgical treatment of brachial plexus injuries in adults. *Plast. Reconstr. Surg.* 2000; 106: 1097–1122.
11. Tung T.H., Mackinnon S.E. Brachial plexus injuries. *Clin. Plast. Surg.* 2003; 30: 269–87.
12. Oberlin C., Beal D., Leechavengvongs S., Salon A., Dauge M.C., Sarcy J.J. Nerve transfer to biceps muscle using a part of ulnar nerve for C5–C6 avulsion of the brachial plexus (anatomical study and report of four cases). *J. Hand Surg.* 1994; 19A: 232–7.
13. Teboul F., Kakkar R., Ameer N., Beaulieu J.Y., Oberlin C. Transfer of fascicles from the ulnar nerve to the nerve to the biceps in the treatment of upper brachial plexus palsy. *J. Bone Jt Surg. Am.* 2004; 86A: 1485–90.
14. Tung T.H., Novak C.B., Mackinnon S.E. Nerve transfers to the biceps and brachialis branches to improve elbow flexion strength after brachial plexus injuries. *J. Neurosurg.* 2003; 98: 313–18.
15. Mackinnon S.E., Novak C.B., Myckatyn T.M., Tung T.H. Results of reinnervation of the biceps and brachialis muscles with a double fascicular transfer for elbow flexion. *J. Hand Surg.* 2005; 30: 978–85.

Сведения об авторах: Голубев И.О. — доктор мед. наук, зав. отделением микрохирургии и травмы кисти ЦИТО; Журавлев С.А. — аспирант кафедры травматологии, ортопедии и реабилитации РМАПО; Меркулов М.В. — канд. мед. наук, старший науч. сотр. того же отделения.

Для контактов: Журавлев Сергей Александрович. 127299, Москва, ул. Приорова, дом 10, ЦИТО. Тел.: 8 (495) 450-37-56. E-mail: serzhus@mail.ru

© Коллектив авторов, 2012

ПЕРВЫЙ ОПЫТ ХИРУРГИЧЕСКОГО ЛЕЧЕНИЯ ПОСЛЕОПЕРАЦИОННЫХ ЖГУТОВЫХ ПАРЕЗОВ ВЕРХНИХ КОНЕЧНОСТЕЙ

М.В. Меркулов, И.О. Голубев, А.И. Крупаткин, О.М. Бушуев,
Г.Н. Ширяева, А.А. Максимов, И.А. Кутепов

ФГБУ «Центральный научно-исследовательский институт травматологии и ортопедии им. Н.Н. Приорова»
Минздрава России, Москва, РФ

Ключевые слова: симпатэктомия, жгуты, парезы.

First Experience in Treatment of Upper Extremity Postoperative Tourniquet Pareses

M.V. Merkulov, I.O. Golubev, A.I. Krupatkin, O.M. Bushuev,
G.N. Shiryayeva, A.A. Maksimov, I.A. Kutepov

Key words: sympathectomy, tourniquet paresis

Послеоперационные жгуты конечностей, как правило, являются следствием грубой

ошибки использования пневматической манжеты при обескровливании операционного поля (превы-

шение сроков экспозиции, чрезмерное давление в манжете и др.).

Лечение таких парезов проводится консервативно неврологами в поликлиниках, в реабилитационных центрах. Комплексное восстановительное лечение включает нейротропную терапию (витамины группы В, прозерин, дибазол с никотиновой кислотой), массаж, лечебную гимнастику, физио- и магнитотерапию, шинирование конечности в функциональном положении, электростимуляцию мышц [1, 2].

Восстановление функции конечности идет медленными темпами в течение многих месяцев и даже лет [3–5]. При этом полного ее восстановления не происходит, особенно при тотальных жгутовых парезах. При лечении сформировавшихся нейрогенных деформаций дистальных отделов конечностей возникает необходимость в проведении оперативных вмешательств [6]. Продолжительность периода нетрудоспособности может достигать 1,5–2 лет.

Все выше перечисленное свидетельствует о недостаточности консервативного метода лечения жгутовых парезов.

Цель работы — повысить эффективность лечения больных со жгутовыми парезами.

МАТЕРИАЛ И МЕТОДЫ

За период с 2010 по 2012 г. в отделении микрохирургии и травмы кисти ЦИТО пролечено 5 больных (3 мужчины, 2 женщины) с тотальными жгутовыми парезами верхних конечностей. Средний возраст пациентов составил 34 года (от 28 до 40 лет). Тотальные жгутовые парезы развились после апоневрэктомии при болезни Дюпюитрена, сухожильных пластик на предплечье и кисти, открытой репозиции и остеосинтеза плечевой кости в дистальной трети пластинами. Четверо из этих больных были оперированы в других лечебных учреждениях. Сроки обращения в клинику варьировали от 3 до 6 нед с момента развития жгутового пареза.

При обследовании использовали клинико-неврологический метод, ультрасонографию, стимуляционную электромиографию — электронейромиографию (ЭНМГ), компьютерную термографию, лазерную доплеровскую флоуметрию (ЛДФ) со спектральным вейвлет-анализом.

При обращении в ЦИТО у всех пациентов имелась клиническая картина тотального нарушения двигательной (рис. 1), чувствительной и трофической функций верхней конечности ниже уровня жгутового сдавления.

По данным ЭНМГ выявлялись грубые нарушения проведения возбуждения на уровне верхней трети плеча (уровень наложения жгута) с отсутствием М-ответов пораженных мышц при стимуляции в точке Эрба (полный блок проведения по моторным волокнам кожно-мышечного, лучевого, срединного и локтевого нервов).

По данным компьютерной термографии у 4 пациентов отмечалась гипотермия пальцев кисти, у одного — термоампутация пальцев с рефлекторным снижением температуры на здоровой руке. Для оценки активности вазомоторных волокон применяли метод ЛДФ с компьютерным вейвлет-анализом осцилляций кровотока. Данный метод позволяет оценить структуру влияния симпатической вазомоторной регуляции — как стационарный, так и динамический симпатически зависимый компонент тонуса микрососудов кожи. У всех пациентов отмечалась активация симпатических волокон при резком или умеренно выраженном снижении активности сенсорных пептид-эргических ритмов, что свидетельствовало о трофических нарушениях в дистальных отделах конечности (рис. 2, а).

Хирургическое лечение заключалось в выполнении перивазальной симпатэктомии поврежденной конечности выше жгутового сдавления.

Под наркозом в положении больного на спине с отведенной верхней конечностью выше предполагаемого жгутового сдавления (чаще всего на уровне подмышечных сосудов) производили разрез в подмышечной впадине. Осуществляли ревизию подмышечной артерии и сопровождающей ее вены. С использованием микрохирургической техники циркулярно иссекали адвентициальную оболочку на протяжении 5–6 см, т. е. выполняли перивазальную симпатэктомию (заявка на пат. № 2012112675 от 03.04.12) (рис. 3).

После выполнения перивазальной симпатэктомии рану дренировали и послойно ушивали. Швы снимали на 14-е сутки. Ранним признаком десимпатизации пораженной конечности являлось потепление кисти в первые 20 мин после опе-

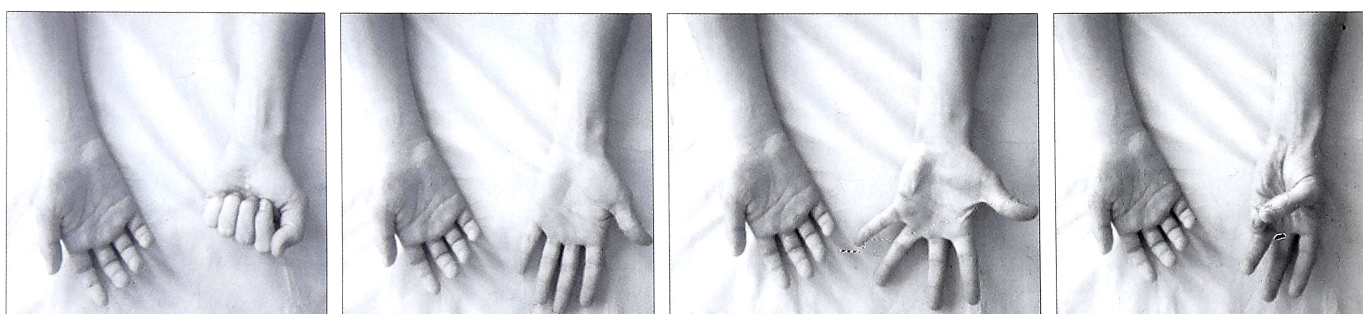


Рис. 1. Функциональные возможности больного Я. 21 года с тотальным жгутовым парезом правой верхней конечности.

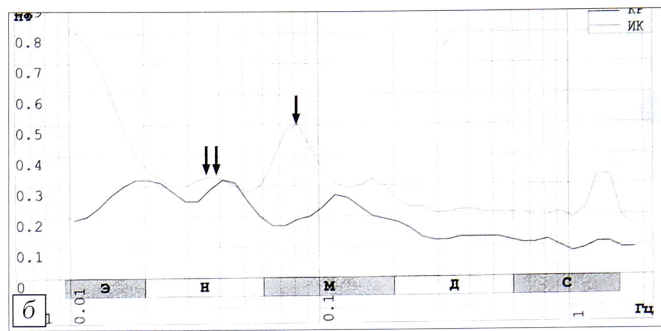
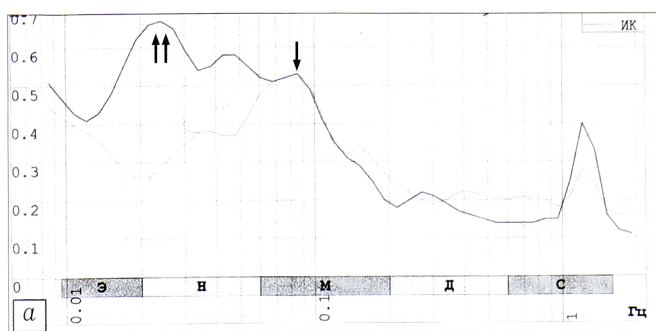


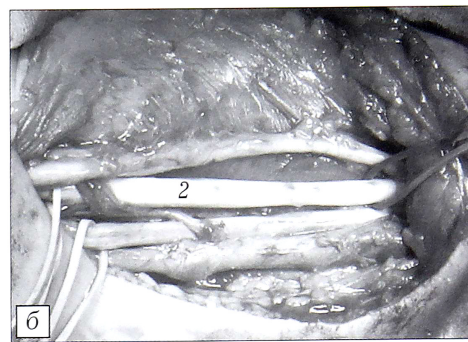
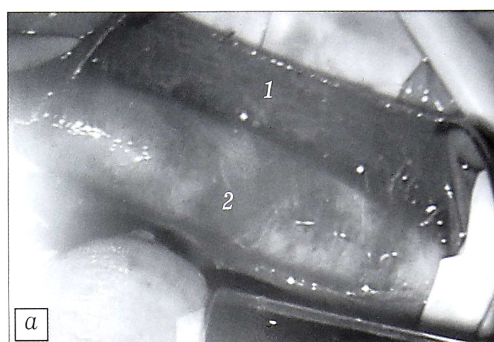Рис. 2. Данные ЛДФ со спектральным вейвлет-анализом того же больного до (а) и через 2,5 мес после (б) симпатэктомии. ↑↑ — симпатический, ↑ — сенсорный пептидэргический ритмы.

Рис. 3. Интраоперационные фото того же больного.

а — симпатэктомия подмышечной артерии: иссечение адвентициальной оболочки (изображение в объективе операционного микроскопа, ув. 10);

б — вид подмышечной артерии после симпатэктомии.

1 — адвентициальная оболочка, 2 — мышечная оболочка.



рации. Средний срок пребывания пациентов в стационаре составил 12 (10–14) дней. Все больные после снятия швов проходили курс реабилитационного лечения с целью восстановления движений в суставах верхней конечности (ЛФК, массаж, электростимуляция денервированных мышц), а также получали стандартную нейротропную терапию (мильгамма, нейромультивит, нейромидин).

РЕЗУЛЬТАТЫ

Срок наблюдения пациентов после оперативного лечения составил от 1 до 4 мес. В течение 2 мес после симпатэктомии отмечалось улучшение чувствительности пальцев кисти, постепенно нарастала амплитуда активных движений в локтевом, кистевом суставах. В последнюю очередь восстанавливались движения в суставах пальцев (рис. 4).

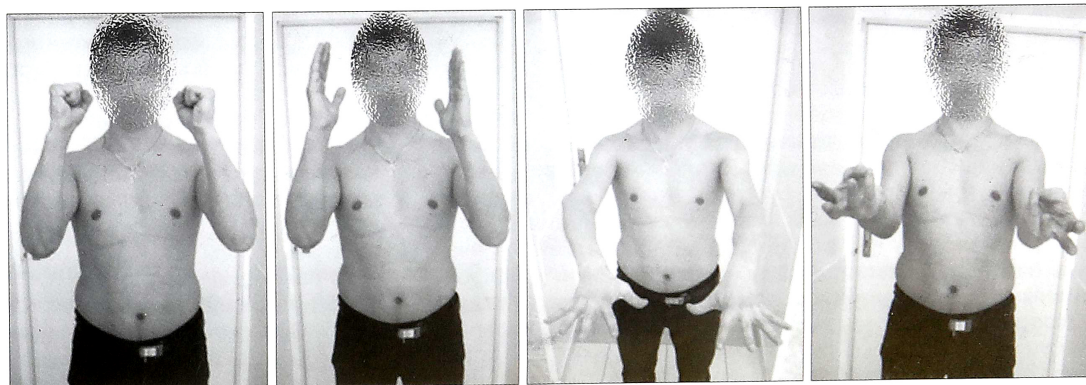
Полное восстановление функции поврежденной конечности регистрировали через 2,5–3 мес после

симпатэктомии. Вторичных нейрогенных деформаций не было. Трудоспособность пациентов восстанавливалась к 3–4 мес.

В результате лечения по данным ЭНМГ иннервация проксимальных мышц восстанавливалась до нормальных величин с сохранением умеренно выраженных аксонально-демиелинизирующих и демиелинизирующих нарушений проведения возбуждения к дистальным мышцам кисти. Проведение возбуждения по сенсорным волокнам приближалось к норме.

Результаты компьютерной термографии свидетельствовали о сохранении легкой гипотермии пальцев кисти в пределах 1°C (в среднем 0,4°C). В 1 случае наблюдалось полное восстановление терморегуляции. По данным ЛДФ для всех пациентов после проведенной симпатэктомии в первый месяц было характерно формирование трофотропных колебательных структур вейвлет-спектра осцилляций кровотока: низкая амплитуда или

Рис. 4. Функциональные возможности того же больного через 2,5 мес после симпатэктомии. Полное восстановление функции правой верхней конечности.



отсутствие симпатического ритма, доминирование по амплитуде в активном диапазоне миогенных (в том числе сенсорных) осцилляций или их сосуществование с высокоамплитудными эндотелиальными ритмами. К 3–4-му месяцу отмечалось восстановление структуры ритмов регуляции микрососудов кисти (рис. 2, б).

Заключение. Таким образом, симпатэктомия у больных со жгутовыми парезами верхних конечностей способствует более быстрому восстановлению функции дистальных отделов конечности, позволяя избежать повторных оперативных вмешательств в отдаленном периоде, а также обуславливает раннее восстановление трудоспособности пациентов в течение 3–4 мес.

Сведения об авторах: Меркулов М.В. — канд. мед. наук, старший науч. сотр. отделения микрохирургии и травмы кисти; Голубев И.О. — доктор мед. наук, зав. отделением микрохирургии и травмы кисти; Крупаткин А.И. — профессор, доктор мед. наук, ведущий науч. сотр. отделения функциональной диагностики; Бушуев О.М. — кандидат мед. наук, старший науч. сотр. отделения микрохирургии и травмы кисти; Шуряева Г.Н. — канд. мед. наук, врач того же отделения; Максимов А.А. — врач того же отделения, Кутепов И.А. — канд. мед. наук, врач того же отделения.
Для контактов: Меркулов Максим Владимирович. 127299, Москва, ул. Приорова 10, ЦИТО им. Н.Н. Приорова. Тел.: 8 (495) 450–37–56. E-mail: hand-clinic@mail.ru.

©А.С. Золотов, И.С. Пак, 2012

ПРИВЫЧНЫЙ ВЫВИХ ЛОКТЕВОГО НЕРВА И МЕДИАЛЬНОЙ ЧАСТИ СУХОЖИЛИЯ ТРЕХГЛАВОЙ МЫШЦЫ ПЛЕЧА

А.С. Золотов, О.И. Пак

Владивостокский государственный медицинский университет,
Дальневосточный федеральный университет, Владивосток, РФ

Ключевые слова: привычный вывих, локтевой нерв, тенотомия, фасциальный лоскут

Recurred Dislocation of Ulnar Nerve and Medial Head of Triceps Tendon

A.S. Zolotov, O.I. Pak

Key words: recurred dislocation, ulnar nerve, tenotomy, fascial flap.

Синдром щелкающего локтя — редкая патология. Информация о данном состоянии в отечественных и зарубежных руководствах по ортопедии либо вовсе отсутствует, либо очень скудная, а публикации в периодической печати по данному вопросу немногочисленны.

Приводим собственное клиническое наблюдение.

Больной М., 17 лет, правша, обратился с жалобами на боль, неприятные ощущения в области внутренней части локтевых суставов и болезненные щелчки при каждом сгибании и разгибании предплечья. Боли усиливались при физической нагрузке. Жалобы появились 2 года назад. Травмы локтевых суставов не было. Обращался за помощью к различным специалистам (педиатру, ортопеду, неврологу). Проводилось консервативное лечение (массаж, физиопроцедуры), которое было неэффективным. При объективном осмотре локтевые суставы не деформированы, ось плеча и предплечья правильная, несущий угол в норме (5°). Объем движений полный справа и слева: сгибание/разгибание 150/0/5. При сгибании

ЛИТЕРАТУРА

1. Storm S., Weiss M.D. Self-inflicted tourniquet paralysis mimicking acute demyelinating polyneuropathy. *Muscle Nerve*. 2003; 27 (5): 631–5.
2. On A.Y., Ozdemir O., Aksit R. Tourniquet paralysis after primary nerve repair. *Am. J. Phy. Med. Rehabil.* 2000; 79 (3): 298–300.
3. Kurihara K., Goto S. Susceptibility to tourniquet-induced radial palsy in the presence of previous humeral fracture. *Ann. Plast. Surg.* 1990; 24 (4): 346–9.
4. Sawidis E., Parsch K. Prolonged transitory paralysis after pneumatic tourniquet use on the upper arm. *Unfallchirurg.* 1999; 102 (2): 141–4.
5. Kornbluth I. D., Freedman K., Sher L., Frederick W. Femoral, saphenous nerve palsy after tourniquet use: a case report. *Arch. Phys. Med. Rehabil.* 2003; 84 (6): 909–11.
6. Krettek C., Aschemann D. Positioning techniques in surgical applications. New York: Springer—Verlag; 2006: 126–7.

предплечья визуально и пальпаторно определялись щелчки в области медиального надмыщелка правого и левого плеча. Первый щелчок происходил при сгибании локтевого сустава до угла в 70°. При продолжающемся сгибании и достижении угла 90° возникал второй щелчок. Во время разгибания предплечья также определялись 2 щелчка: один в положении локтевого сустава 90°, другой в положении 70°. Движения, чувствительность и сила в кисти справа и слева сохранены. Неврологических расстройств со стороны локтевого нерва не выявлено. На рентгенограммах локтевых суставов без патологии. Диагностирован синдром щелкающего локтя. Проведена беседа с пациентом и его родителями. Объяснена суть заболевания и рекомендовано избегать значительных нагрузок на локтевые суставы с частыми повторяющимися сгибаниями и разгибаниями. Спустя несколько месяцев пациент обратился повторно с прежними жалобами и желанием устранить болезненные щелчки с помощью операции.

С интервалом в 6 мес выполнены операции на обеих руках. Обнаруженные изменения в медиальной части локтевого сустава были одинаковыми справа и слева, поэтому с обеих сторон выполнены идентичные хирургич-