

## ЛЕКЦИЯ

© В.И. Зоря, А.А. Морозов, 2013

### ТРАВМАТИЧЕСКИЕ ВЫВИХИ ГОЛЕНИ

В.И. Зоря, А.А. Морозов

ГБОУ ВПО «Московский государственный медико-стоматологический университет им. А.И. Евдокимова» Минздрава России, Москва, РФ



Ключевые слова: коленный сустав, крестообразная связка, повреждение, дислокация, классификация.

#### *Traumatic dislocations of crus (part 1)*

*V.I. Zorya, A.A. Morozov*

Key words: knee joint, cruciate ligament, injury, dislocation, classification.

Лечение повреждений коленного сустава требует уникального понимания его анатомии, биомеханики, функции, а также механизмов травмы. Экспертиза и диагностика коленного сустава подверглись многочисленным уточнениям, а диапазон вариантов лечения расширился за счет научных достижений последних лет.

Наиболее полное определение вывиху голени было дано австралийскими исследователями — это нестабильность коленного сустава, приводящая к полной потере контакта в большеберцово-бедренном суставе, вызывающая повреждение передней крестообразной связки (ПКС) и/или задней крестообразной связки (ЗКС) и по крайней мере одной из следующих структур: медиальной коллатеральной связки (МКС), латеральной коллатеральной связки (ЛКС) и заднелатерального комплекса (ЗЛК) [1].

Травматический вывих голени (ТВГ) сопровождается повреждениями мягкотканых структур, окружающих коленный сустав и обеспечивающих его стабильность. Полноценное восстановление связок и их функции требует от хирурга-ортопеда знаний и навыков не только в травматологии, но и в спортивной медицине. Ранее [2, 3] вывихи голени считались редким повреждением, однако многочисленные публикации последних лет свидетельствуют об увеличении частоты их диагностики. Среди причин этого выделяют возросшую информированность о том, что многие вывихи голени самопроизвольно вправляются (т. е. ранее они не диагностировались) [3]; понимание вероятности дислокаций голени при переломах нижних конечностей; усовершенствование травматологической помощи, что ведет к увеличению выживаемости пациентов с серьезной тупой травмой и соответственно росту выявляемости ТВГ у таких больных [4–7].

Тем не менее частота вывихов голени, вероятно, все же занижена. Так, согласно данным [2, 8, 9], спонтанное вправление вывихов голени происходит более чем у 20% пациентов, а их частота достигает 50%. Большинство вывихов голени происходит при множественных повреждениях в результате высокоэнергетической травмы. У пациента с политравмой из-за более очевидных скелетных повреждений данную патологию зачастую не диагностируют. Если при повреждениях ПКС достаточно выполнить стан-

дартные манипуляции, то в лечении сочетанных разрывов ПКС и ЗКС в силу относительной редкости и нехватки опыта врачу приходится сталкиваться с дополнительными трудностями [10]. Потенциальная комбинация вариантов повреждения (травма заднелатерального угла, мышечно-сухожильные повреждения, разрывы, повреждение подколенной артерии и малоберцового нерва), ассоциация с множественной травмой и открытыми повреждениями — вот лишь некоторые из трудностей, которые возникают при диагностике и лечении ТВГ.

Диагноз ТВГ жизненно важно устанавливать в кратчайшие сроки, поскольку ТВГ довольно часто сопровождается нервно-сосудистыми повреждениями. Даже в случаях, когда нервы и сосуды не повреждены, ошибочный диагноз и неправильное лечение могут привести к долгосрочной потере объема движений, хронической нестабильности и значимому снижению функции, что существенно сказывается на повседневной активности пациента. Кроме того, повреждения суставного хряща и менисков, внутри- и околосуставные переломы могут осложнить диагностику и лечение ТВГ [11].

**Эпидемиология.** Вывихи и подвывихи голени составляют от 1 до 3% среди всех вывихов [12–17]. В докладе из клиники Мейо [18] по результатам анализа более 2 000 000 поступлений в клинику с 1911 до 1960 г. сообщается о 14 случаях данного повреждения. В Массачусетском главном госпитале за 28 лет наблюдались 24 пациента с вывихами голени [22]. В Первой городской клинической больнице г. Москвы за период 1960–2004 г. рентгенологически документированные вывихи имели место у 32 больных [20].

Нами был проведен ретроспективный анализ историй болезни пациентов, проходивших лечение в ГКБ №№ 1, 29, 36, 54, 59, 71, ДКБ им. Семашко г. Москвы и ГБ №3 г. Зеленоград за период с 1986 по 2011 г., по результатам которого всего было выявлено 59 больных с ТВГ.

**Этиология и механизмы повреждения.** Чаще всего ТВГ являются следствием высокоэнергетических воздействий, таких как дорожно-транспортные происшествия (ДТП) или несчастные случаи на производстве. Они также могут быть результатом низкоэнергетических воздействий, например спортивные

травмы. В качестве этиологических факторов могут выступать ДТП (50–60%), кататравма (30%), несчастные случаи на производстве (3–30%) и спортивные травмы (7–20%).

В наших наблюдениях среди причин ТВГ (рис. 1) первое место занимала бытовая травма (поворачивание ноги и падение на область коленного сустава) — 31 (52,5%) пациент, спортивная травма наблюдалась у 9 (15,2%) больных, 4 (6,8%) получили травму в результате ДТП (водитель), 8 (13,6%) были сбиты автомобилем, у 5 (8,5%) диагностирована кататравма, 1 (1,7%) больному на ногу упал тяжелый предмет и у 1 (1,7%) имел место подвывих с гонартрозом.

Переразгибание в коленном суставе является наиболее распространенным повреждением при обоих типах воздействия. Варусные и вальгусные направления сил в комбинации с гиперэкстензией формируют различные комбинации разрыва коллатеральных связок. Дислокации в коленном суставе при высокоэнергетической травме чаще всего возникают в положении сгибания (обычно под углом 90°, при нахождении в автомобиле) под действием силы, направленной кзади (также в комбинации с варусным либо вальгусным воздействием). Часто при данном механизме травмы возникают сопутствующие переломы бедренной кости, вертлужной впадины или большеберцового плато.

В классическом исследовании Кеннеди о полных вывихах голени ее переднее смещение было результатом переразгибания. При этом ПКС подвергалась разрушению первой; последующий разрыв ЗКС и задней части капсулы происходил при 30° переразгибания, и наконец, повреждение подколенной артерии — при 50° [21]. Гиперэкстензия (с или без отведения или приведения) приводит к начальному нарушению целостности ПКС. При разрыве обеих крестообразных связок ничто не препятствует тибioфemorальному смещению, что существенно повышает риск повреждения подколенной артерии [21].

Следует отметить высокую частоту повреждения сухожилий и связок отрывного характера при ТВГ [22]. По данным [23, 24], без учета характера возникновения травмы, ЗКС поражалась в 88 и 77% случаев, ПКС — в 63 и 46% соответственно. Таким образом, при ТВГ ЗКС поражается в среднем в 80% случаев, а ПКС — в 50%. Большинство высокоэнергетических ТВГ не сопровождается отрывами костных фрагментов в местах прикрепления связок. Однако возможность таких повреждений следует иметь в виду, так как их появление может влиять на тактику лечения.

Эффект скорости деформации на потерю свойств ПКС изучали на препаратах кость — связка — кость [25]. При медленных показателях деформации (0,67% в 1 с) происходил отрыв от большеберцовой кости, в то время как при быстром нарастании усилия (67% в 1 с) связка рвалась в средней части. В аналогичном исследовании уровня напряжения основным типом повреждения ПКС был разрыв самой связки как при медленном (40% в 1 с), так и при быстром (140% в 1 с) изменении силы напряжения. Указанные лабораторные показатели напряжения, хотя и названы медленными и быстрыми, с клинической точки зрения оба являются медленными. В попытке смоделировать такие показатели напряжения на трупной модели повреждения крестообразных связок при гиперэкстензии, исследователи отметили, что измене-

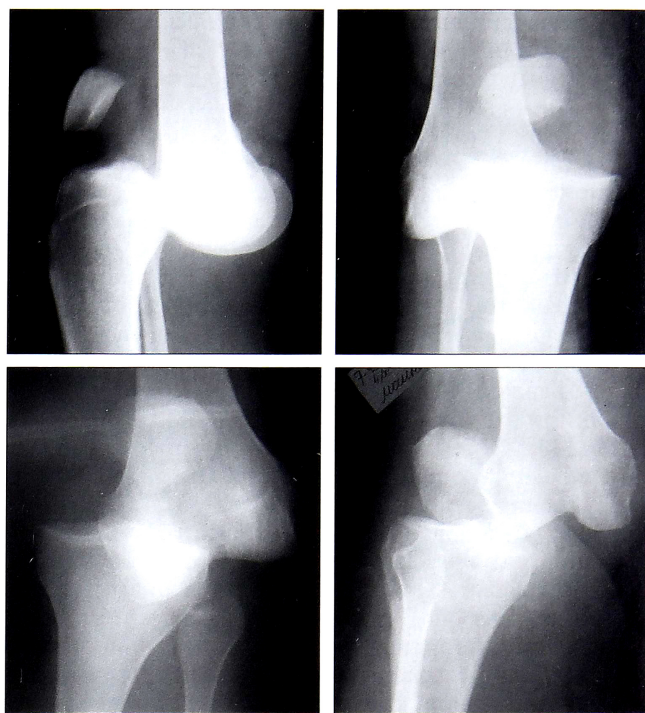


Рис. 1. Травматические вывихи голени

ния в характере поражения ЗКС зависели от нарастания скорости или напряжения [26]. При высоком напряжении (~15,400% в 1 с) возникало повреждение в месте прикрепления ЗКС к бедренной кости, при низком (100% в 1 с) ЗКС рвалась в средней части. Несмотря на разный характер повреждений, ПКС повреждалась в средней части и при высоко-, и при низкоскоростных показателях напряжения. Передняя крестообразная связка чаще повреждается под действием силы, перпендикулярной ходу волокон, а ЗКС — параллельных направлению волокон, что теоретически делает ЗКС более чувствительной к растяжению [27].

**Клиническая картина.** Клинические проявления ТВГ могут варьироваться в широких пределах: от невправляемого вывиха до самостоятельно вправившегося вывиха только с наличием выпота. Пациентов с ТВГ легко распознать по наличию явной деформации коленного сустава. Они не могут передвигаться, испытывают выраженную боль, в ряде случаев имеют признаки сосудистых и неврологических нарушений. Важно оценить у этих пациентов функцию разгибательного механизма, тщательно осмотреть область коленного сустава на предмет открытых ран и оценить нервно-сосудистый статус.

У пациентов с самопроизвольно вправившимся ТВГ травма может проявляться только незначительными признаками: небольшая ссадина, минимальный выпот, жалобы на боль. При этом функциональное исследование коленного сустава выявляет грубую и очевидную нестабильность.

Дислокация голени, сочетающаяся с ипсилатеральными переломами нижней конечности, является наиболее трудной для диагностики. Часто травматологи концентрируют свое внимание на очевидных скелетных травмах и пропускают малые признаки спонтанно вправившегося ТВГ. С помощью клинических тестов под анестезией после стабилизации переломов нижней конечности можно определить грубую нестабильность коленного сустава. Тщательная оценка состояния коленного сустава пока-

зана всем пациентам с повреждениями нижней конечности или таза. Отмечено, что у 26% пациентов с переломами большеберцового плато, полученными в результате высокоэнергетических воздействий, имеются повреждения обеих крестообразных связок [28]. Более внимательное отношение травматологов к области коленного сустава может частично объяснить увеличивающееся число диагностированных ТВГ во многих травматологических центрах.

**Диагностика и классификация.** В настоящее время некоторые исследователи ставят под сомнение давнее утверждение о том, что при возникновении ТВГ неминуемо разрываются обе крестообразные связки. Еще в 1975 г. М. Meyers и соавт. [29] сообщили о вывихе голени с интактной ЗКС. В работах [30–32] было доложено о пациентах с рентгенологически подтвержденным вывихом голени, у которых после вправления по результатам проведенного обследования ЗКС оказывалась функционально пригодной. Интересно, что у многих из этих пациентов был отмечен частичный разрыв ЗКС. Также интактную ПКС диагностировали при ТВГ, когда большеберцовая кость находилась в положении заднего вывиха, а ЗКС была полностью разорвана. Как правило, ЗКС не рвется при передних вывихах, но в подобных ситуациях всегда вовлекается МКС или ЛКС. Кроме того, теоретически ЗКС должна защищать подколенную артерию от повреждения, так как ограничивает тибioфemorальную дистракцию [30], т. е. при ТВГ с неповрежденной ЗКС риск травматизации подколенной артерии, вероятно, ниже, чем при классическом ТВГ. Эта точка зрения о снижении травматизации сосудов только теоретически обоснованна, поскольку существует ограниченное количество наблюдений с интактной ЗКС при ТВГ. Таким образом, описание травмы коленного сустава как вывих не определяет четко объем повреждения и требуемое лечение

[33]. Классификация ТВГ должна учитывать количество порванных связок.

Переломовывих коленного сустава включает повреждение связок с сопутствующим переломом мыщелков большеберцовой или бедренной костей [34]. Этим пациентам необходимо отличать от лиц с повреждением только связочного аппарата. При ТВГ возможны отрывные повреждения, такие как краевые переломы мыщелков большеберцовой кости (перелом Сегонда), отрывные переломы головки малоберцовой кости, разрушение целостности крестообразных связок в местах прикрепления, но их следует рассматривать как травмы связочного аппарата, а не как мыщелковые повреждения, дестабилизирующие костные структуры коленного сустава. Тем не менее понимание термина «переломовывих» может быть полезным при лечении повреждений области коленного сустава.

В 1963 г. J. Kennedy предложил классификацию ТВГ, основанную на положении большеберцовой кости относительно бедренной (например, передний вывих подразумевает, что голень сместилась прямо кпереди по отношению к бедру). Он выделил 5 основных типов смещения: передний, задний, латеральный, медиальный и ротационный (рис. 2). Ротационные вывихи подразделялись на четыре группы: переднемедиальный, переднелатеральный, заднемедиальный и заднелатеральный.

Хотя заднелатеральный тип вывиха в целом встречается довольно редко, он хорошо описан в литературе. Его отличительной чертой можно назвать невозможность закрытого вправления из-за того, что медиальный мыщелок бедра прорывает капсулу коленного сустава и МКС защемляется в нем [35, 36]. Поперечная борозда, заметная с медиальной стороны коленного сустава — неперенное проявление этого типа ТВГ. Механизм развития заднелатерального вывиха подразумевает воздействие отводящей силы при согнутом коленном суставе в совокупности с внутренней ротацией голени [36]. Частым осложнением данного типа вывиха является паралич малоберцового нерва, возникающий вследствие его растяжения через латеральный мыщелок бедра. Кроме того, возможно развитие вторичного некроза кожи в области давления медиального мыщелка бедра [35].

Позиционная классификация положения вывихнутой голени хорошо известна. Она помогает врачу определиться с механизмом травмы, объемом необходимых манипуляций и в некоторых ситуациях предположить наличие сопутствующих повреждений (табл. 1).

Тем не менее у приведенной классификации есть существенные ограничения. Во-первых, по данным различных исследований до 50% вывихов самопроизвольно вправляются еще до поступления пострадавшего в приемное отделение и, следовательно, они не классифицируемы по данной системе. Во-вторых, данная классификация лишь предполагает возможные травмы связок. Кроме того, неясно состояние коллатеральных связок и других стабилизирующих структур при переднем или заднем вывихе.

В силу довольно сложной анатомии связок коленного сустава их повреждения при ТВГ могут встречаться в самых разнообразных комбинациях. В связи с этим полезно классифицировать вывихи голени с точки зрения вовлечения связочного аппарата, и лучше выполнять это вскоре после получения травмы (если возможно), а также во время об-

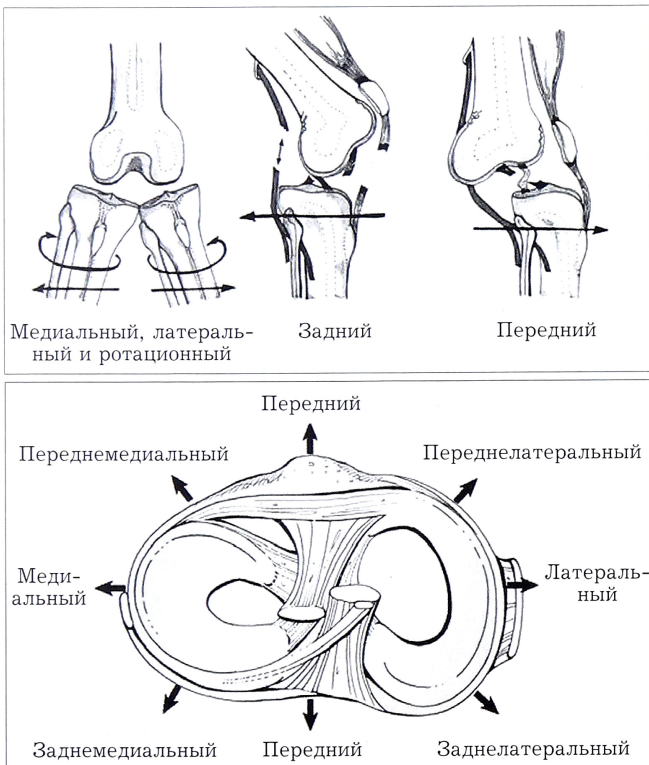


Рис. 2. Классификация вывихов голени, основанная на смещении большеберцовой кости относительно бедренной.

Табл. 1. Позиционная классификация ТВГ

Тип смещения	Признак
Передний	наиболее часто встречающийся тип часто повреждается подколенная артерия (в связи с тракцией)
	наиболее распространенный механизм — переразгибание в коленном суставе
Задний	происходит при действии силы, направленной спереди назад на проксимальный отдел голени (удар приборной панели автомобиля, высокоэнергетическое падение на коленный сустав при согнутой голени и др.)
	часто повреждается подколенная артерия (полный разрыв)
Заднелатеральный	высокая вероятность сопутствующего поражения разгибательного механизма коленного сустава
	невправляемый
	медиальный мыщелок бедра прорывает медиальную капсулу сустава
	высокая частота паралича малоберцового нерва
	наличие поперечных кожных борозд с медиальной стороны коленного сустава

следования под анестезией. Нужно быть готовым идентифицировать один из, по крайней мере, пяти возможных вариантов травм согласно анатомической классификации, разработанной R. Schenck [37] и модифицированной D. Wascher [38] (табл. 2).

Эта классификация, которую называют анатомической системой, предусматривает оценку функции связки. Ее целесообразно использовать при принятии решения о вариантах лечения и топики операционного доступа. Чем выше ранг, тем серьезнее повреждение коленного сустава и, в большинстве случаев, большая скорость получения травмы. Дополнительные буквы С и N используются для обозначения сопутствующих повреждений. Таким образом, KDIIILCN подразумевает полное повреждение обеих крестообразных связок, ЛКС и связок заднелатерального угла с травмой подколенной артерии и нерва (обычно малоберцового). Введением дополнительных индексов можно расширить обозначаемый объем повреждений (например, разрыв собственной связки надколенника или илиотибиальный отрыв).

Анатомическая система удобна, поскольку требует от клинициста выявления поврежденных структур, направляя усилия на восстановление этих структур, уделяя особое внимание к коллатеральным связкам и связкам заднелатерального угла. Она также позволяет точнее объясняться врачам между собой и сравнивать повреждения в широком спектре травм при ТВГ.

Во 2-й части лекции будут рассмотрены сопутствующие ТВГ повреждения сосудисто-нервного пучка, современные подходы к лечению пациентов с ТВГ, а также осложнения при ТВГ.

#### ЛИТЕРАТУРА

1. *Eranksi V., Begg C., Wallace B.* Outcomes of operatively treated acute knee dislocations. *Open Orthop. J.* 2010; 4: 22–30.
2. *Eastlack R.K., Schenck R.C., Guarducci C.* The dislocated knee: classification, treatment, and outcome. *US Army Med. Dept. J.* 1997; 11 (12): 1–9.

Табл. 2. Классификация повреждений связок коленного сустава при ТВГ

Тип	Повреждаемые структуры
KD I	Множественное повреждение связок с поражением одной из крестообразных связок
KD II	Разрыв обеих крестообразных связок с интактными коллатеральными (редко)
KD IIIM	Разрыв двух крестообразных и медиальной коллатеральной связок
KD IIIL	Разрыв двух крестообразных и латеральной коллатеральной связок
KD IV	Разрыв всех связок
KD V	<i>Переломовывих</i>
	KD V.1 — ПКС или ЗКС интактна
	KD V.2 — повреждены обе крестообразные связки
	KD V.3 — повреждены обе крестообразные связки и одна коллатеральная
	KD V.4 — повреждены все 4 связки
С (добавочный к вышеупомянутому)	Есть повреждение артерии
N (добавочный к вышеупомянутому)	Есть травма нерва

3. *Meysers M., Harvey J.P. Jr.* Traumatic dislocation of the knee joint: A study of eighteen cases. *J. Bone Jt Surg Am.* 1971; 53 (1):16–29.
4. *DeCoster T.A.* High-energy dislocations. In: Schenck Jr. R.C., ed. *Multiple ligamentous injuries of the knee in the athlete.* Rosemont, IL: AAOS; 2002: 23–9.
5. *Frassica F.J., Sim F.H., Staeheli J.W., Pairolero P.C.* Dislocation of the knee. *Clin. Orthop.* 1991; (263): 200–5.
6. *Lonner J.H., Dupuy D.E., Siliski J.M.* Comparison of magnetic resonance imaging with operative findings in acute traumatic dislocations of the adult knee. *J Orthop. Trauma.* 2000; 14: 183–6.
7. *Marder R.A., Ertl J.P.* Dislocations and multiple ligamentous injuries of the knee. In: *Chapman's orthopaedic surgery*, 3rd ed. Philadelphia: Lippincott Williams & Wilkins; 2001: 2417–34.
8. *Walker D., Rogers W., Schenck R.C.* Immediate vascular and ligamentous repair in a closed knee dislocation: a case report. *J. Trauma.* 1994; 35: 898–900.
9. *Wascher D.C., Becker J.R., Dexter J.G., Blevins F.T.* Reconstruction of the anterior and posterior cruciate ligaments after knee dislocation. Results using fresh-frozen nonirradiated allografts. *Am. J. Sports Med.* 1999; 27: 189–96.
10. *Bunt T.S., Malone J.M., Moody M., Davidson J., Karpman R.* Frequency of vascular injury with blunt trauma-induced extremity injury. *Am. J. Surg.* 1990; 160: 226–28.
11. *Harner C.D., Waltrip R.L., Bennett C.H., Francis K.A., Cole B., Irrgang J.J.* Surgical management of knee dislocations. *J. Bone Jt Surg. Am.* 2004; 86 (2): 262–73.
12. *Бабич Б.К.* Травматические вывихи и переломы. Киев: Здоров'я; 1968: 378–87.
13. *Бёлер Л.* Техника лечения переломов костей. Пер. с нем. Л.: Биомедгиз; 1937: 379–86.
14. *Каплан А.В.* Повреждения костей и суставов. М.: Медицина; 1979: 428–63.
15. *Гориневская В.В., Данилов И.В., Древинг Е.Ф.* Основы травматологии. М.: Медгиз; 1953: 458–9.
16. *Свердлов Ю.М.* Травматические вывихи и их лечение. М.: Медицина; 1978: 129–42.
17. *Уотсон-Джонс Р.* Переломы костей и повреждения суставов. Пер. с англ. М.: Медицина; 1972: 495–7.

18. Hoover N.W. Injuries of the popliteal artery associated with fractures and dislocations. *Surg. Clin. North Am.* 1961; 41: 1099-112.
19. Shields L., Mital M., Cawc E.F.F. Complete dislocation of the knee: experience at the Massachusetts General Hospital. *J. Trauma.* 1969; 9: 192-7.
20. Гиршин С.Г., Лазышвили Г.Д. Коленный сустав (повреждения и болевые синдромы). М.: НИЦСХ им. А.Н. Бакулева РАМН; 2007.
21. Kennedy J.C., Hawkins R.J., Willis R.B., Danylchuck K.D. Tension studies of human ligaments: yield points, ultimate failure, and disruption of the cruciate and tibial collateral ligaments. *J. Bone Jt Surg. Am.* 1976; 58 (3): 350-5.
22. Montgomery J.B. Dislocation of the knee. *Orthop. Clin. North Am.* 1987; 18: 149-56.
23. Sisto D.J., Warren R.F. Complete knee dislocation. *Clin. Orthop.* 1985; 198: 94-101.
24. Frassica F.J., Sim F.H., Pairolo P.C. Dislocation of the knee. *Clin. Orthop. Relat. Res.* 1991; (263): 200-5.
25. Butler D.L., Grood E.S., Noyes F.R., Sodd A.N. On the interpretation of our anterior cruciate ligament data. *Clin. Orthop. Relat. Res.* 1985; (196): 26-34.
26. Schenck R.C. Jr, Kovach I.S., Agarwal A., Brummett R., Ward R.A., Lanctot D., Athanasiou K.A. Cruciate injury patterns in knee hyperextension: a cadaveric model. *J. Arthroscopy* 1999; 15 (5): 489-95.
27. Burks R.T., Schaffer J.J. A simplified approach to the tibial attachment of the posterior cruciate ligament. *Clin. Orthop. Relat. Res.* 1990; 254: 216-9.
28. Buchholz R.W., Heckman J.D., Court-Brown Ch.M., eds. Rockwood and Green's Fractures in Adults. 6th ed. Lippincott Williams & Wilkins; 2006: 2033-78.
29. Meyers M., Moore T., Harvey J.P. Traumatic dislocation of the knee joint. *J. Bone Jt Surg. Am.* 1975; 57: 430-3.
30. Cooper D.E., Speer K.P., Wickiewicz T.L., Warren R.F. Complete knee dislocation without posterior cruciate ligament disruption: a report of four cases and review of the literature. *Clin. Orthop. Relat. Res.* 1992; (284): 228-33.
31. Shelbourne K.D., Davis T.J., Patel D.V. The natural history of acute, isolated, nonoperatively treated posterior cruciate ligament injuries. *Am. J. Sports Med.* 1999; 27: 276-83.
32. Shelbourne K.D., Pritchard J., Rettig A.C., McCarroll J.R., Vanmeter C.D. Knee dislocations with intact PCL. *Orthop. Rev.* 1992; 21 (5): 607-8, 610-11.
33. Schenck R.C., Burke R., Walker D. The dislocated knee: a new classification system. *South Med.* 1992; 85: 35-61.
34. Moore T.M. Fracture-dislocation of the knee. *Clin. Orthop.* 1981; 156: 128-40.
35. Hill J.A., Rana N.A. Complications of posterolateral dislocation of the knee: case report and literature review. *Clin. Orthop.* 1981; 154: 212-5.
36. Quinlan A.G., Sharrard W.J.W. Posterolateral dislocation of the knee with capsular interposition. *J. Bone Jt Surg. Br.* 1958; 40: 660-3.
37. Schenck R.C. Jr, Hunter R.E., Ostrum R.F., Perry C.R. Knee dislocations. *Instr. Course Lect.* 1999; 48: 515-22.
38. Wascher D.C. High-velocity knee dislocation with vascular injury. Treatment principles. *Clin. Sports Med.* 2000; 19: 457-77.
6. Lonner J.H., Dupuy D.E., Siliski J.M. Comparison of magnetic resonance imaging with operative findings in acute traumatic dislocations of the adult knee. *J Orthop. Trauma.* 2000; 14: 183-6.
7. Marder R.A., Ertl J.P. Dislocations and multiple ligamentous injuries of the knee. In: Chapman's orthopaedic surgery, 3rd ed. Philadelphia: Lippincott Williams & Wilkins; 2001: 2417-34.
8. Walker D., Rogers W., Schenck R.C. Immediate vascular and ligamentous repair in a closed knee dislocation: a case report. *J. Trauma.* 1994; 35: 898-900.
9. Wascher D.C., Becker J.R., Dexter J.G., Blevins F.T. Reconstruction of the anterior and posterior cruciate ligaments after knee dislocation. Results using fresh-frozen nonirradiated allografts. *Am. J. Sports Med.* 1999; 27: 189-96.
10. Bunt T.S., Malone J.M., Moody M., Davidson J., Karpman R. Frequency of vascular injury with blunt trauma-induced extremity injury. *Am. J. Surg.* 1990; 160: 226-28.
11. Harner C.D., Waltrip R.L., Bennett C.H., Francis K.A., Cole B., Irrgang J.J. Surgical management of knee dislocations. *J. Bone Jt Surg. Am.* 2004; 86 (2): 262-73.
12. Babich B.K. Traumatic dislocations and fractures. Kiev: Zdorov'ya; 1968: 378-87 (in Russian).
13. Byoller L. Technique for bone fractures treatment. Translation from German. Leningrad: Biomedgiz; 1937: 379-86 (in Russian).
14. Kaplan A.V. Bone and joint injuries. Moscow: Meditsina; 1979: 428-63 (in Russian).
15. Gorinevskaya V.V., Danilov I.V., Dreving E.F. Principles of traumatology. Moscow: Medgiz; 1953: 458-9 (in Russian).
16. Sverdllov Yu.M. Traumatic dislocations and their treatment. Moscow: Meditsina; 1978: 129-42 (in Russian).
17. Watson-Jones R. Fractures and joint injuries. Moscow: Meditsina; 1972: 495-7 (in Russian).
18. Hoover N.W. Injuries of the popliteal artery associated with fractures and dislocations. *Surg. Clin. North Am.* 1961; 41: 1099-112.
19. Shields L., Mital M., Cawc E.F.F. Complete dislocation of the knee: experience at the Massachusetts General Hospital. *J. Trauma.* 1969; 9: 192-7.
20. Girshin S.G., Lazishvili G.D. Knee joint (injuries and pain syndromes). Moscow: NTSSSKh named after A.N. Bakulev RAMS; 2007 (in Russian).
21. Kennedy J.C., Hawkins R.J., Willis R.B., Danylchuck K.D. Tension studies of human ligaments: yield points, ultimate failure, and disruption of the cruciate and tibial collateral ligaments. *J. Bone Jt Surg. Am.* 1976; 58 (3): 350-5.
22. Montgomery J.B. Dislocation of the knee. *Orthop. Clin. North Am.* 1987; 18: 149-56.
23. Sisto D.J., Warren R.F. Complete knee dislocation. *Clin. Orthop.* 1985; 198: 94-101.
24. Frassica F.J., Sim F.H., Staeheli J.W., Pairolo P.C. Dislocation of the knee. *Clin. Orthop. Relat. Res.* 1991; (263): 200-5.
25. Butler D.L., Grood E.S., Noyes F.R., Sodd A.N. On the interpretation of our anterior cruciate ligament data. *Clin. Orthop. Relat. Res.* 1985; (196): 26-34.
26. Schenck R.C. Jr, Kovach I.S., Agarwal A., Brummett R., Ward R.A., Lanctot D., Athanasiou K.A. Cruciate injury patterns in knee hyperextension: a cadaveric model. *J. Arthroscopy* 1999; 15 (5): 489-95.
27. Burks R.T., Schaffer J.J. A simplified approach to the tibial attachment of the posterior cruciate ligament. *Clin. Orthop. Relat. Res.* 1990; 254: 216-9.
28. Buchholz R.W., Heckman J.D., Court-Brown Ch.M., eds. Rockwood and Green's Fractures in Adults. 6th ed. Lippincott Williams & Wilkins; 2006: 2033-78.
29. Meyers M., Moore T., Harvey J.P. Traumatic dislocation of the knee joint. *J. Bone Jt Surg. Am.* 1975; 57: 430-3.
30. Cooper D.E., Speer K.P., Wickiewicz T.L., Warren R.F. Complete knee dislocation without posterior cruciate ligament disruption: a report of four cases and review of the literature. *Clin. Orthop. Relat. Res.* 1992; (284): 228-33.
31. Shelbourne K.D., Davis T.J., Patel D.V. The natural history of acute, isolated, nonoperatively treated

REFERENCES

1. Eranki V., Begg C., Wallace B. Outcomes of operatively treated acute knee dislocations. *Open Orthop. J.* 2010; 4: 22-30.
2. Eastlack R.K., Schenck R.C., Guarducci C. The dislocated knee: classification, treatment, and outcome. *US Army Med. Dept. J.* 1997; 11/12: 1-9.
3. Meyers M., Harvey J.P. Jr. Traumatic dislocation of the knee joint: A study of eighteen cases. *J. Bone Jt Surg Am.* 1971; 53 (1): 16-29.
4. DeCoster T.A. High-energy dislocations. In: Schenck Jr. R.C., ed. Multiple ligamentous injuries of the knee in the athlete. Rosemont, IL: AAOS, 2002: 23-9.
5. Frassica F.J., Sim F.H., Staeheli J.W., Pairolo P.C. Dislocation of the knee. *Clin. Orthop.* 1991; (263): 200-5.

- posterior cruciate ligament injuries. Am. J. Sports Med. 1999; 27: 276–83.
32. Shelbourne K.D., Pritchard J., Rettig A.C., McCarroll J.R., Vanmeter C.D. Knee dislocations with intact PCL. Orthop. Rev. 1992; 21 (5): 607–8, 610–11.
33. Schenck R.C., Burke R., Walker D. The dislocated knee: a new classification system. South Med. 1992; 85: 35–61.
34. Moore T.M. Fracture-dislocation of the knee. Clin. Orthop. 1981; 156: 128–40.
35. Hill J.A., Rana N.A. Complications of posterolateral dislocation of the knee: case report and literature review. Clin. Orthop. 1981; 154: 212–5.
36. Quinlan A.G., Sharrard W.J.W. Posterolateral dislocation of the knee with capsular interposition. J. Bone Jt Surg. Br. 1958; 40: 660–3.
37. Schenck R.C. Jr, Hunter R.E., Ostrum R.F., Perry C.R. Knee dislocations. Instr. Course Lect. 1999; 48: 515–22.
38. Wascher D.C. High-velocity knee dislocation with vascular injury. Treatment principles. Clin. Sports Med. 2000; 19: 457–77.

**Сведения об авторах:** Зоря В.И. — профессор, доктор мед. наук, зав. кафедрой травматологии, ортопедии и ВПХ; Морозов А.А. — аспирант той же кафедры.

**Для контактов:** Морозов Александр Анатольевич. 127006, Москва, ул. Краснопролетарская, дом. 35, кв. 22. Тел.: +7 (916) 640-91-63. E-mail: morozov.a.med@gmail.com.

## ОБЗОРЫ ЛИТЕРАТУРЫ

© Коллектив авторов, 2013

### СОВРЕМЕННЫЕ АСПЕКТЫ ЛЕЧЕНИЯ ЛОЖНЫХ СУСТАВОВ ДЛИННЫХ КОСТЕЙ КОНЕЧНОСТЕЙ

*Р.З. Уразгильдеев, Г.А. Кесян, Г.Н. Берченко*

ФГБУ «Центральный научно-исследовательский институт травматологии и ортопедии им. Н.Н. Приорова» Минздрава России, Москва, РФ

**Ключевые слова:** ложный сустав, репаративный остеогенез, аутокость, гидроксипатит, костный морфогенетический белок; плазма, обогащенная тромбоцитами.

*Modern Aspects of Treatment for Pseudarthrosis of Long Bones of the Extremities*  
*R.Z. Urazgil'deev, G.A. Kesyan, G.N. Berchenko*

**Key words:** pseudarthrosis, reparative osteogenesis, autobone, hydroxyapatite, bone morphogenetic protein, platelet rich plasma.



В последние годы повреждения костей скелета приобретают все более тяжелый и сложный характер вследствие усиления процессов урбанизации, роста частоты дорожно-транспортных происшествий и общего количества травм, нанесенных движущимися механизмами на производстве. Несмотря на определенные достижения науки, процент неудовлетворительных исходов лечения высокоэнергетических повреждений, таких как замедленная консолидация и несращение переломов, формирование ложных суставов и дефектов длинных костей конечностей, не имеет тенденции к уменьшению. По данным разных авторов, переломы длинных костей конечностей в процессе лечения в 6–25% случаев осложняются несращениями и формированием ложных суставов [1–6]. Вместе с тем доля неудовлетворительных исходов лечения самих ложных суставов составляет не меньшую цифру [7–10].

Анализ последних публикаций отечественных и зарубежных авторов показывает, что выбор метода лечения (консервативный или оперативный) и имплантатов для остеосинтеза (внутренний — интрамедуллярный, накостный или наружный — различного рода спицевые, стержневые или гибридные аппараты внешней фиксации), как правило, не является предметом дискуссии. Преимущественно хирургический подход к лечению, выбор конкретного вида имплантатов для остеосинтеза уже довольно давно определены, и в настоящее время речь идет лишь об

их модернизации [11]. При конструировании новых систем компрессионно-дистракционных аппаратов, разработке изделий для функционально стабильного и минимально инвазивного остеосинтеза исследователи неизбежно ограничиваются пределами, обусловленными биологическими свойствами тех тканей, обеспечить оптимальную регенерацию которых они призваны [12].

Недостаток фиксирующих металлических имплантатов — необходимость их последующего удаления. Общеизвестно, что процесс удаления внутреннего фиксатора, особенно на неоднократно оперированном сегменте, по своей сложности и травматичности для костных и мягкотканых структур соизмерим, а иногда и превосходит первичный остеосинтез. Одной из современных тенденций развития остеосинтеза является разработка фиксаторов из биорезорбируемых полимеров. В настоящее время около 40 видов различных биополимеров проходят экспериментальные и клинические испытания в качестве фиксаторов. Среди них выделяются полимеры на основе полилактидов и полигликолидов. Однако отношение к ним специалистов неоднозначное. Настораживают случаи позднего проявления воспалительной реакции при использовании массивных имплантатов. В связи с этим проходят апробацию композиты на их основе с добавлением биорезорбируемых керамик с регулируемым процессом биорезорбции, остеоинтеграции и остеоиндукции, что, воз-