

АНАЛИЗ РЕЗУЛЬТАТОВ РЕДУКЦИИ КИФОТИЧЕСКОЙ ДЕФОРМАЦИИ С ПОМОЩЬЮ ПУНКЦИОННОЙ ВЕРТЕБРОПЛАСТИКИ И СТЕНТОПЛАСТИКИ У ПАЦИЕНТОВ С ТРАВМАТИЧЕСКИМИ КОМПРЕССИОННЫМИ ПЕРЕЛОМАМИ ГРУДОПОЯСНИЧНОЙ ЛОКАЛИЗАЦИИ

В.А. Бывальцев, А.А. Калинин, В.А. Сороковиков, Е.Г. Белых, С.Ю. Панасенков, Е.Г. Григорьев

Научный центр реконструктивной и восстановительной хирургии СО РАМН, НУЗ «Дорожная клиническая больница ОАО «РЖД», ГБОУ ДПО «Иркутская государственная медицинская академия последипломного образования» Минздрава России; ГБОУ ВПО «Иркутский государственный медицинский университет» Минздрава России, Иркутск, РФ

Коррекция посттравматической деформации и стабилизация поврежденного сегмента играют важную роль в лечении и профилактике осложнений после травматических компрессионных переломов тел позвонков. Возможности редукции деформации с помощью вертебропластики и при использовании комбинации расширяющегося титанового кейджа с введением костного цемента в тело позвонка (стентопластики) в полной мере не изучены. Проведено ретроспективное исследование (срок наблюдения 14–30 мес, в среднем 18 мес), посвященное сравнительному анализу клинической эффективности и степени редукции кифотической деформации с помощью пункционной вертебропластики (1-я группа, n=15) и стентопластики (2-я группа, n=15) у пациентов с травматическими А1 компрессионными переломами позвонков груднопоясничной локализации. Исследовали выраженность болевого синдрома по визуальной аналоговой шкале боли (ВАШ) и степень деформации поврежденного сегмента (угол кифоза и индекс клиновидности). Результатом операций в обеих группах стало значимое уменьшение боли, однако в отдаленном периоде выраженность боли в группе стентопластики оказалась значимо ниже ($p=0,0035$). Медиана угла кифоза и индекса клиновидности после операции изменились статистически значимо в группе стентопластики с 12,60 (10,50; 13,40) до 2,50 (1,90; 3,20; $p=0,0015$) и с 25,3% (22,8; 26,7) до 9,3% (8,9; 11,4; $p=0,0022$) соответственно и не значимо в группе вертебропластики с 13,10 (11,40; 14,30) до 12,90 (11,20; 14,00; $p=0,93$) и с 26,5% (24; 28,8) до 25,9% (23,8; 28,4; $p=0,86$) соответственно. В отдаленном периоде отмечено прогрессирование посттравматического кифоза в 1-й группе ($p_{M-U}=0,042$) и отсутствие такового во 2-й группе ($p_{M-U}=0,58$). При травматических А1 компрессионных переломах стентопластика позволяет выполнить коррекцию кифотической деформации в раннем периоде позвоночной травмы, достичь значимо большей редукции угла кифоза и обеспечить сохранение достигнутого результата в отдаленном послеоперационном периоде в сравнении с пункционной вертебропластикой.

Ключевые слова: вертебропластика, компрессионный перелом, стентопластика, костный цемент.

Analysis of Results of Kyphotic Deformity Reduction Using Puncture Vertebroplasty and Stenoplasty in Patients with Traumatic Compression Fractures of Thoraco-Lumbar Localization

V.A. Byval'tsev, A.A. Kalinin, V.A. Sorokovikov, E.G. Belykh, S.Yu. Panasenkov, E.G. Grigor'ev

Scientific Center of Reconstructive and Restorative Surgery, Siberian Branch, Russian Academy of Medical Science, Irkutsk, Russia; Railway Clinical Hospital; Irkutsk State Medical Academy of Continuing Education; Irkutsk State Medical University, Irkutsk, Russia.

Correction of posttraumatic deformity and stabilization of injured segment play an important role in treatment and complication prevention after traumatic compression vertebral body fractures. Possibilities of deformity reduction using vertebroplasty and a combination of distractive titanium cage with insertion of bone cement into vertebral body (stenoplasty) are not well studied. Retrospective comparative analysis of clinical efficacy and degree of kyphotic deformity reduction using puncture vertebroplasty (1st group, n=15) and stenoplasty (2nd group, n=15) in patients with traumatic A1 compression fractures of thoraco-lumbar vertebral bodies was performed. Severity of pain syndrome (VAS) and degree of injured segment deformity (kyphotic angle and wedge-shaping index) were assessed. In both groups surgical intervention resulted in marked pain reduction but in long-term period it was less significant for 2nd group ($p=0.0035$).

Postoperatively kyphotic angle median and wedge-shaping index changed statistically significant in 2nd group from 12.60 (10.50; 13.40) to 2.50 (1.90; 3.20) ($p=0.0015$) and from 25.3% (22.8; 26.7) to 9.3% (8.9; 11.4) ($p=0.0022$), respectively and not significantly in 1st group from 13.10 (11.40; 14.30) to 12.90 (11.20; 14.00) ($p=0.93$) and from 26.5% (24.0; 28.8) to 25.9% (23.8; 28.4) ($p=0.86$), respectively. Progression of posttraumatic kyphosis in late postoperative period was noted in 1st group ($P_{M-U}=0.042$) but not in 2nd group ($P_{M-U}=0.58$). In traumatic A1 compression fractures stenoplasty enabled to perform kyphotic deformity correction in the early period of spinal injury, to achieve significantly greater reduction of kyphotic angle and to preserve the result in remote postoperative period as compared to puncture vertebroplasty.

Key words: vertebroplasty, compression fracture, stenoplasty, bone cement.

Компрессионный перелом тела позвонка при травме или без нее может развиваться на фоне остеопороза, агрессивной гемангиомы или метастатического поражения [1–3]. С целью усиления механической прочности позвонков на фоне патологического снижения плотности костной ткани применяют метод пункционной вертебропластики [2, 4], предложенный в 1984 г. Н. Deramond [5]. Данный способ укрепления позвонка способствует эффективному и стойкому снижению интенсивности болевого синдрома [3]. Пункционное введение костного цемента в пораженное тело позвонка обеспечивает надежную стабилизацию и позволяет избежать дополнительной инструментальной фиксации [6]. В дальнейшем была разработана методика баллонной кифопластики, позволяющей не только укрепить, но и восстановить высоту тела позвонка цементом [7]. Она заключается в транспедикулярном введении костного цемента в тело пораженного позвонка после предварительного формирования в нем полости раздувающимся баллоном [7]. В литературе часто используется сокращенное определение — кифопластика. Результатом выполнения такой операции является достижение стабильности с предотвращением увеличения деформации поврежденного сегмента в отдаленном послеоперационном периоде [5]. Тем не менее данный способ не всегда позволяет в полной мере восстановить высоту тела позвонка в связи с тем, что первичная редукция значительно уменьшается после удаления баллона перед введением костного цемента [8, 9]. Кроме того, убедительных доказательств преимуществ кифопластики перед вертебропластикой все еще не получено [9]. В 2009 г. разработан способ вертебропластики на основе баллонной кифопластики и сосудистого стента для симультанного восстановления прочности и высоты тела позвонка [10, 11]. Метод транспедикулярной установки дистракционного имплантата с последующим его заполнением костным цементом в зарубежной литературе назван кифопластикой расширяющимся кейджем [10]. В связи с тем что установка металлического дистракционного имплантата существенно отличается от баллонной кифопластики, считаем целесообразным использование терминов «стенотирование», «стенотопластика», которые также применяют ряд авторов [12, 13].

В настоящее время актуальным является разработка малоинвазивных способов восстановления сагиттального баланса позвоночника, посредством которых можно проводить раннюю редукцию посттравматического кифоза с лечебной и профилактической целью [6, 7, 14, 15].

Цель исследования: провести сравнительный анализ результатов редукции кифотической деформации с помощью пункционной вертебропластики и стентопластики у пациентов с компрессионными переломами позвонков грудного отдела локализации.

ПАЦИЕНТЫ И МЕТОДЫ

Проведено ретроспективное исследование. Изучены истории болезней и архивные рентгенологические снимки пациентов с компрессионными переломами позвонков грудного или поясничного отделов позвоночника, которым выполнена вертебропластика в нейрохирургическом отделении НУЗ ДКБ на ст. Иркутск-Пассажирский ОАО «РЖД» в период с 2010 по 2013 г. Критерием включения в исследование служило наличие компрессионного перелома тела позвонка типа A1 по классификации F. Magerl [16] на фоне механической травмы с отсутствием сенсомоторного неврологического дефицита. За указанный период пролечено 217 пациентов с закрытой позвоночно-спинальной травмой грудного отдела локализации, из них пункционные минимально-инвазивные методики вмешательства применены у 68. Полная информация получена о 28 пациентах, оперированных одной хирургической бригадой. В зависимости от методики операции выделено 2 группы: пункционная вертебропластика (1-я группа) выполнена 15 пациентам, стентопластика (2-я группа) — 13. Вмешательства проводили в острый и подострый периоды закрытой неосложненной позвоночно-спинномозговой травмы в сроки от 2 до 12 нед с момента механического повреждения позвоночника.

Оценку клинической эффективности оперативных вмешательств проводили на основании данных о выраженности болевых ощущений в оперированном отделе позвоночника по визуальной-аналоговой шкале (ВАШ) [17]. Степень деформации поврежденного позвоночно-двигательного сегмента оценивали по показателям угла кифоза

(α) и индекса клиновидности (ИК) [18, 19], определяемых на боковых спондилограммах.

Все этапы операции проводили под местной инфильтрационной анестезией с внутривенной седацией. В ходе хирургической манипуляции осуществляли вербальный контакт с пациентом и электрофизиологический мониторинг. Под контролем ЭОП Philips выполняли пункционный двухсторонний транспедикулярный доступ. В 1-й группе для вертебропластики использовали систему PCD Stryker (США) с костным цементом SpinePlex (США). Во 2-й группе применяли титановый дистракционный кейдж Osseofix («Alphatecspine», США) с пластикой цемента Osseofix+ («Alphatecspine», США), причем у 2 пациентов с поливалентной аллергией, в том числе и на акриловые смолы, от введения пластического материала после стентирования позвонка решено было воздержаться. Всех пациентов активизировали в первые часы после манипуляции.

Результаты лечения пациентов оценивали в катанезе в сроки от 14 до 30 мес после операции (в среднем 18 мес).

Статистическая обработка результатов исследования проведена на персональном компьютере с

использованием прикладных программ обработки баз данных Microsoft Excel и Statistica 8,0. Для оценки значимости различий выборочных совокупностей использовали критерии непараметрической статистики, в качестве нижней границы достоверности принят уровень $p < 0,05$. Данные представлены медианой и интерквартильным размахом в виде Me (25%; 75%).

РЕЗУЛЬТАТЫ

Соотношение мужчин и женщин в группах составило 1:1. Медиана возраста пациентов в 1-й группе соответствовала 53 (44; 61) годам, во 2-й — 51 (42; 54) году. По половозрастному составу группы пациентов между собой статистически значимо не различались. Характеристика больных, включенных в исследование, представлена в табл. 1.

Выраженность болевого синдрома по ВАШ после операции значительно снизилась в обеих группах. При межгрупповом сравнении спустя 18 мес после операции выявлено статистически значимое различие показателей в виде меньшего значения ВАШ в группе стентопластики (табл. 2).

Значения угла кифоза и индекса клиновидности до операции в группах не различались ($p > 0,05$).

Табл. 1. Характеристика пациентов

№№ п/п	Группа	Возраст, годы	Пол	Локализация	Угол кифоза, град.		Индекс клиновидности, %	
					до операции	после операции	до операции	после операции
1	ПВП	56	м	ThX	16,2	16,0	24,1	23,8
2	ПВП	52	м	ThVI	14,3	14,0	27,3	27,1
3	ПВП	64	ж	LI	13,9	13,7	29,2	28,9
4	ПВП	70	м	LV	13,1	12,9	28,7	28,3
5	ПВП	59	ж	LIII	10,7	10,5	23,6	22,8
6	ПВП	61	м	ThXII	14,8	14,6	30,9	30,0
7	ПВП	72	ж	ThVII	11,4	11,2	26,5	25,9
8	ПВП	49	ж	ThIX	12,9	12,7	24,4	24,1
9	ПВП	43	м	LI	14,3	14,3	29,1	29,0
10	ПВП	38	м	ThXII	10,3	10,0	22,4	22,2
11	ПВП	51	ж	LII	11,4	11,2	23,6	23,2
12	ПВП	34	м	ThXII	12,8	12,8	24,0	23,9
13	ПВП	44	ж	ThXI	14,1	13,8	28,8	28,4
14	ПВП	53	м	LIV	11,6	11,5	24,3	24,2
15	ПВП	55	ж	ThX	13,3	13,1	26,9	26,4
16	СП	54	ж	LIV	12,6	2,9	25,3	11,4
17	СП	51	м	LV	24,9	8,1	29,3	15,3
18	СП	47	ж	ThVI	11,4	1,4	26,7	11,8
19	СП	52	м	LI	29,4	7,9	22,8	8,9
20	СП	54	ж	ThIX	11,1	2,4	23,5	9,3
21	СП	60	м	LII	13,2	3,2	26,2	10,9
22	СП	65	м	ThXII	12,7	1,7	25,9	10,3
23	СП	25	м	ThXII	9,4	1,9	21,1	8,4
24	СП	52	ж	LIII	8,3	2,5	20,5	8,1
25	СП	46	м	ThXII	13,4	3,2	26,8	12,2
26	СП	28	ж	ThIX	9,9	1,6	22,1	7,7
27	СП	31	м	LI	10,5	2,1	23,2	9,3
28	СП	42	ж	ThXI	14,9	2,8	28,6	9,0

Примечание. ПВП — пункционная вертебропластика, СП — стентопластика.

Табл. 2. Динамика интенсивности болевого синдрома (в мм) по ВАШ

Интенсивность боли по ВАШ	1-я группа	2-я группа	P_{M-U}
До операции	85 (75; 88)	90 (85; 95)	0,8
При выписке	6 (3; 9)	5 (3; 8)	0,6
Через 18 мес после операции	9 (6; 10)	3 (3; 4)	0,035

После оперативного лечения существенного изменения посттравматической деформации у пациентов 1-й группы не обнаружено (рис. 1), тогда как во 2-й группе выявлено статистически значимое изменение угла кифоза и индекса клиновидности (табл. 3, рис. 2).

При динамическом наблюдении (средний катамнез 18 мес) в группе традиционной транспедикулярной вертебропластики установлено постепенное статистически значимое прогрессирование степени деформации пораженного сегмента ($p_{M-U}=0,042$). После стентопластики статистически значимой потери редукции кифотической деформации при выписке и по сравнению с контрольным обследованием не выявлено ($p_{M-U}=0,58$).

По результатам всех выполненных минимально инвазивных вмешательств ($n=68$) было зарегистрировано 3 (4,4%) интраоперационных осложнения в виде миграции костного цемента: два при выполнении традиционной пункционной вертебропластики — в смежные межпозвонковые диски, мелкие дренажные вены и паравертебрально и одно при стентопластике позвонка, паравертебрально по ходу установленной канюли для проведения костного цемента, с отсутствием при этом межгрупповых различий ($p=0,78$). Все осложнения протекали асимптомно и не потребовали дополнительного лечения.

ОБСУЖДЕНИЕ

Пункционная вертебропластика с целью укрепления тела позвонка в настоящее время используется довольно широко [2, 9, 14, 20, 21]. Подходы к лечению компрессионных А1 переломов тел позвонков различны. Консервативная тактика лечения пациентов в остром периоде предусматривает постельный режим, ортезирование и назначение анальгетиков. Недостатками данного способа являются необходимость проведения терапии на протяжении длительного времени и не

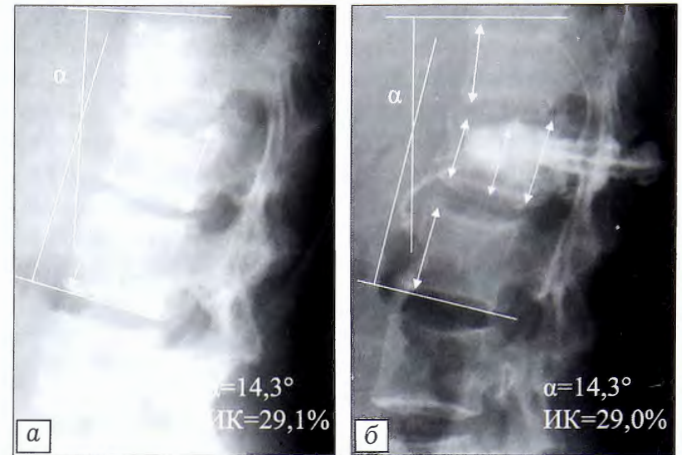


Рис. 1. Рентгенограммы груднопоясничного отдела позвоночника больного К. 43 лет в боковой проекции. а — до операции (α 14,3°, ИК 29,1%), б — после пункционной вертебропластики тела L1 позвонка (α 14,3°, ИК 29,0%).

всегда полноценная консолидация поврежденного сегмента [10, 18, 21].

Клиническая эффективность хирургических манипуляций рядом авторов оценивается по динамике болевого синдрома в послеоперационном периоде, но данные исследователей весьма противоречивы [12, 22–26]. Так, при переломах тел по-

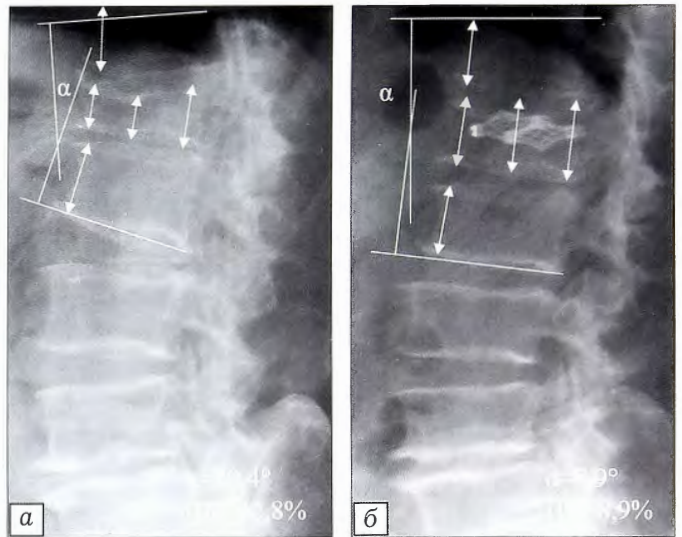


Рис. 2. Рентгенограммы груднопоясничного отдела позвоночника больного В. 52 лет в боковой проекции (в связи с непереносимостью акриловых смол костный цемент не вводили).

а — до операции (α 29,4°, ИК 22,8%), б — после стентирования тела L1 позвонка (α 7,9°, ИК 8,9%).

Табл. 3. Сравнительный анализ степени деформации пораженного сегмента позвоночника у пациентов с травматическими компрессионными переломами тел позвонков в до- и послеоперационном периоде

Группа	Угол кифоза, град.			P_w	Индекс клиновидности, %			P_w
	до операции	при выписке	через 18 мес		до операции	при выписке	через 18 мес	
1-я	13,1 (11,4; 14,3)	12,9 (11,2; 14,0)	19,3 (15,4; 24,3)	0,93	26,5 (24; 28,8)	25,9 (23,8; 28,4)	29,8 (26,7; 34,2)	0,86
2-я	12,6 (10,5; 13,4)	2,5 (1,9; 3, 2)	2,7 (2,0; 3,5)	0,0015	25,3 (22,8; 26,7)	9,3 (8,9; 11,4)	9,6 (9,1; 12,4)	0,0022

звонков на фоне остеопороза после вертебропластики В.В. Зарецков и соавт. [22] отметили уменьшение болевого синдрома по ВАШ с 69 до 23 мм в периоде до 12 мес после операции, а по данным G. Anselmetti и соавт. [23] в течение 6 мес уровень боли по ВАШ снизился с 79 до 11 мм. В исследовании [24] результатом вертебропластики у пациентов с компрессионными переломами стало снижение выраженности болевого синдрома по ВАШ после операции с 63 до 50 мм. S. Ender и соавт. [25], выполнив стентопластику тела позвонка расширяющимся кейджем Osseofix у пациентов с компрессионными переломами на фоне остеопороза, констатировали изменение уровня болевого синдрома по ВАШ с 77 до 14 мм. Z. Klezl [26], анализируя результаты баллонной кифопластики позвонков после повреждения передней опорной колонны груднопоясничного отдела позвоночника, указывает на уменьшение в течение 12 мес болевого синдрома с 89 до 25 мм в группе пациентов с патологическими переломами на фоне остеопороза и с 97 до 16 мм — с травматическими компрессионными переломами. J. Matejka и соавт. [12] отметили снижение уровня боли с 81,4 до 15,4 мм у пациентов с компрессионными переломами тел позвонков спустя 12 нед после установки стента способом баллонной кифопластики. В базе данных Pubmed авторами обнаружено два исследования одной группы авторов, посвященных оценке клинической эффективности вертебропластики с использованием дистракционных кейджей Osseofix® [25], в русскоязычной литературе опубликованных клинических серий не найдено. В настоящем исследовании при оценке болевого синдрома по ВАШ мы получили данные, значительно отличающиеся от представленных в литературе. По-нашему мнению, это связано как с конструктивными различиями методик и их возможностями коррекции утраченной прочности тела позвонка и исправления оси позвоночника, так и с региональными особенностями использования оценочных шкал.

Согласно полученным нами данным спустя 18 мес после вмешательства выраженность боли в группе стентопластики была статистически меньше ($p=0,035$), что подтверждает отдаленную эффективность выполненной коррекции перелома позвонка. Тем не менее выявленное межгрупповое различие не является клинически значимым. Для его подтверждения требуется проведение рандомизированного исследования с большим числом наблюдений.

Основной задачей хирургического лечения компрессионных переломов методом вертебропластики является восстановление утраченной прочности тела позвонка с минимальным риском развития пери- и послеоперационных осложнений. Для предотвращения отдаленных неблагоприятных исходов в виде прогрессирования кифоза необходимо добиваться восстановления анатомических взаимоотношений поврежденного сегмента за счет ус-

транения посттравматической деформации. Определение угла кифоза и индекса клиновидности тела позвонка является наглядным способом динамической оценки характеристик поврежденного сегмента. Относительная простота в расчетах и высокая диагностическая ценность подтверждаются высокой частотой использования в исследованиях, посвященных изучению редукции посттравматической деформации позвонков [15, 27–29].

Ряд авторов не рекомендуют применять пункционную вертебропластику для устранения кифоза поврежденного сегмента при остеопенических и травматических переломах тел позвонков в остром периоде травмы [8, 30], а также при агрессивных позвоночных гемангиомах со значительной степенью деструкции костной ткани и наличием широких дренирующих вен [2, 20, 31]. Тем не менее в некоторых исследованиях продемонстрированы возможность использования вертебропластики и ее эффективность в устранении посттравматической деформации. Так, J. Shin [29] отметил уменьшение травматического кифоза с $19,4$ до $6,8^\circ$, а S. Dragan [15] верифицировал редукцию кифоза до $5,78^\circ$. Однако в отдаленном периоде все же констатируют постепенное прогрессирование деформации позвоночника на фоне механической перегрузки поврежденного сегмента, что способствует рецидиву болевого синдрома [14].

Эффективность восстановления высоты тела позвонка после компрессионного перелома с помощью баллонной кифопластики отражена в ряде работ. Так, H. Friedrich добились уменьшения кифотической деформации с $11,4$ до $6,8^\circ$ [27], Y. Hai — с $31,1$ до $9,6^\circ$ [28]. Среди причин снижения эффективности редукции кифоза отмечено удаление баллона перед введением костного цемента [8, 9]. Также констатирована нестойкость изменения высоты поврежденного тела позвонка: в сроки от 6 до 24 мес имело место нарастание угла деформации с $9,6$ до $10,9^\circ$ [28]. Таким образом, степень снижения высоты тела позвонка в отдаленном периоде соответствует таковому после вертебропластики. Это побудило исследователей к разработке нового технологического решения в лечении пациентов с компрессионными переломами тел позвонков, лишенного недостатков известных систем [10–12]. Так, при стентопластике перед введением цемента в тело позвонка устанавливается кейдж-стент, который затем расширяется. По мнению S. Ender [25], данная конструкция позволяет произвести стойкую коррекцию кифотической деформации в среднем с $12,3$ до $10,8^\circ$. Нам в своей работе при лечении пациентов с компрессионными переломами тел позвонков с помощью системы Osseofix удалось добиться значимо большего уменьшения угла кифоза — в среднем с $12,6$ до $2,5^\circ$. Данное обстоятельство, возможно, связано с тем, что зарубежные исследователи выполняли стентопластику у пациентов с патологическими переломами на фоне остеопороза, а в представленном исследовании все па-

циенты имели механическую травму позвоночника. Это может свидетельствовать о более успешной редукции деформации поврежденного сегмента у пациентов с отсутствием изменений тел позвонков, характерных для остеопороза. Проведенное исследование не противоречит рекомендациям производителя, согласно которым показанием к проведению вмешательства может являться симптоматический компрессионный перелом тела грудного или поясничного отделов позвоночника, а противопоказаниями выступают нестабильные оскольчатые переломы, травмы позвоночника, сопровождающиеся отделением ножек от тела позвонка, переломы позвоночника, при которых невозможно выполнить задний доступ или такой доступ противопоказан [32].

Подтверждением большей эффективности стентопластики по сравнению с традиционной транспедикулярной вертебропластикой стало не только более выраженное уменьшение степени деформации пораженного сегмента при выписке, но и отсутствие потери редукции кифотической деформации в отдаленном периоде, тогда как в группе традиционной транспедикулярной вертебропластики отмечено прогрессирование посттравматического кифоза.

Таким образом, стентопластика позволяет безопасно редуцировать компрессию поврежденного тела позвонка и исправить ось позвоночника путем изменения высоты поврежденного сегмента с предотвращением развития кифотической деформации [8, 30]. Этому также способствует формирование прочной армированной структуры, в которой, за счет жесткого каркаса стента, значительно снижается механическая нагрузка на цемент [11, 12]. Расширенная титановая сетка формирует полость, позволяя снизить давление введения полимеризующегося цемента и равномерно заполнять сформированную полость без миграции пластического материала в дренажные вены, тем самым потенциально снижая риски эмболии [12, 33]. При восстановлении анатомических взаимоотношений поврежденного позвонка, становится безопасным проведение ранней активизации пациентов, что способствует уменьшению длительности постельного режима, более ранней и полноценной социальной и трудовой реабилитации пациентов [10, 30].

Заключение. Комбинированное использование расширяющегося титанового стента с введением костного цемента в тело позвонка при травматических А1 компрессионных переломах позвонков позволяет выполнить коррекцию кифотической деформации в раннем периоде позвоночной травмы и достичь значимо большей редукции угла кифоза в сравнении с пункционной вертебропластикой. Требуется дальнейшее изучение эффективности стентопластики в лечении пациентов с травматическими компрессионными переломами позвонков.

Работа выполнена при поддержке грантов
Президента Российской Федерации
МД-6662.2012.7 и СП-156.2013.4.

ЛИТЕРАТУРА [REFERENCES]

1. Бывальцев В.А. Метастазы шейного отдела позвоночника: способы коррекционного лечения. Клиническая неврология. 2008; 4: 30–3 [Byval'tsev V.A. Metastases of cervical spine: method of corrective treatment. Klinicheskaya nevrologiya. 20078; 4: 30–3 (in Russian)].
2. Бывальцев В.А., Барза П., Сухомель П., Будорин Ф.А., Сороковиков В.А. Приоритетность использования вертебропластики в лечение симптоматических гемангиом позвоночника. Хирургия позвоночника. 2008; 2: 41–7 [Byval'tsev V.A., Barza P., Sukhomel' P., Budorin F.A., Sorokovikov V.A. The priority of vertebropeasty for treatment of symptomatic spine hemangiomas. Khirurgiya pozvonochnika. 2008; 2: 41–7 (in Russian)].
3. Aksiks I., Vestermanis V., Karklins E. et al. Pain relief after vertebroplasty in patients with osteoporotic and metastatic vertebral compression fractures and hemangiomas. Int. Proc. of 13th World Congress of Neurological Surgery. 2005: 37–40.
4. Chiras J., Depriester C., Weill A., Sola-Martinez M.T., Deramond H. Percutaneous vertebral surgery. Technics and indications. J. Neuroradiol. 1997; 24: 45–59.
5. Hoffman R.T., Jakobs T.F., Wallnöfer A., Reiser M.F., Helmsberger T.K. Percutaneous vertebroplasty: indications, contraindications, technique. Radiologe. 2003; 43: 709–17.
6. Barr J.D., Barr M.S., Lemley T.J., McCann R.M. Percutaneous vertebroplasty for pain relief and spinal stabilization. Spine (Phila Pa 1976). 2000; 25 (8): 923–8.
7. Philips F.M., Paul R., Lieberman I.H. Kyphoplasty for the treatment of osteoporotic and osteolytic vertebral compression fractures. Advances in osteoporotic fracture management. 2001; 1: 7–11.
8. Li X., Yang H., Tang T., Qian Z., Chen L., Zhang Z. Comparison of kyphoplasty and vertebroplasty for treatment of painful osteoporotic vertebral compression fractures: twelve-month follow-up in a prospective nonrandomized comparative study. J. Spinal Disord. Tech. 2012; 25 (3): 142–9.
9. McGirt M.J., Parker S.L., Wolinsky J.P., Witham T.F., Bydon A., Gokaslan Z.L. Vertebroplasty and kyphoplasty for the treatment of vertebral compression fractures: an evidenced-based review of the literature. Spine J. 2009; 9 (6): 501–8.
10. Ghofrani H., Nunn T., Robertson C., Mahar A., Lee Y., Garfin S. An evaluation of fracture stabilisation comparing kyphoplasty and titanium mesh repair techniques for vertebral compression fractures: is bone cement necessary? Spine (Phila Pa 1976). 2010; 35 (16): 768–73.
11. Upasani V.V., Robertson C., Lee D., Tomlinson T., Mahar A.T. Biomechanical comparison of kyphoplasty versus a titanium mesh implant with cement for stabilization of vertebral compression fractures. Spine (Phila Pa 1976). 2010; 19: 1783–8.
12. Matějka J., Zeman J., Belatka J., Matějka T., Nepraš P. Vertebral body augmentation using a vertebral body stent. Acta Chir. Orthop. Traumatol. Cech. 2011; 78 (5): 442–6.
13. Rotter R., Martin H., Fuerderer S., Gabl M., Roeder C., Heini P., Mittlmeier T. Vertebral body stenting: a new method for vertebral augmentation versus kyphoplasty. Eur. Spine J. 2010; 19 (6): 916–923.
14. Boger A., Heini P., Windolf M., Schneider E. Adjacent vertebral failure after vertebroplasty: a biomechanical

- study of low-modulus PMMA cement. *Eur. Spine J.* 2007; 16 (12): 2118–25.
15. *Dragan S.F., Urbacski W., Ćwirski B., Krawczyk A., Kulej M., Dragan S.J.* Kyphosis correction after vertebroplasty in osteoporotic vertebral compression fractures. *Acta Bioeng Biomech.* 2012; 14 (4): 63–9.
 16. *Magerl F., Aebi M., Gertzbein S.D., Harms J., Nazarian S.* A comprehensive classification of thoracic and lumbar injures. *Eur. Spine J.* 1994; 3 (4): 184–201.
 17. *Бывальцев В.А., Сороковиков В.А., Бельх Е.Г., Арсентьева Н.И.* Использование шкал и анкет в вертебродологии. *Неврология и психиатрия им. С.С. Корсакова.* 2011; 9 (III): 51–6 [*Byval'tsev V.A., Sorokovikov V.A., Belykh E.G., Arsent'eva N.I.* The use of scales and questionnaires in vertebrology. *Zhurnal neurologii i psikiatrii im. S.S. Korsakova.* 2011; 9 (III): 51–6 (in Russian)].
 18. *McLain R.F., Sparling E., Benson D.R.* Early failure of short-segment pedicle instrumentation for thoracolumbar fractures. A preliminary report. *J. Bone Joint Surg. Am.* 1993; 75 (2): 162–7.
 19. *Korovessis P.G., Baikousis A., Stamatakis M.* Use of the Texas Scottish Rite Hospital Instrumentation in the treatment of toraco-lumbar injures. *Spine (Phila Pa 1976).* 1997; 22: 882–8.
 20. *Бывальцев В.А., Сороковиков В.А.* Диагностика и современные методы лечения позвоночных гемангиом. *Хирургия позвоночника.* 2008; 4: 42–6 [*Byval'tsev V.A., Sorokovikov V.A.* Current methods for diagnosis and treatment of spinal hemangiomas. *Khirurgiya pozvonochnika.* 2008; 4: 42–6 (in Russian)].
 21. *Voggenreiter G.* Ballon kyphoplasty is effective in deformity correction of osteoporotic vertebral compression fractures. *Spine (Phila Pa 1976).* 2005; 30 (24): 2806–12.
 22. *Зарецков В.В., Сумин Д.Ю., Арсениевич В.В., Лихачев С.В., Зуева Д.П., Артемов Л.А. и др.* Вертебропластика при повреждениях тел поясничных позвонков у пациентов с остеопорозом. *Хирургия позвоночника.* 2011; 3: 26–30 [*Zaretskov V.V., Sumin D.Yu., Arsenievich V.V., Likhachyov S.V., Zueva D.P., Artyomov L.A. et al.* Vertebroplasty for lumbar vertebral body injury in patients with osteoporosis. *Khirurgiya pozvonochnika.* 2011; 3: 26–30 (in Russian)].
 23. *Anselmetti G.C., Manca A., Hirsch J., Montemurro F., Isaia G., Osella G. et al.* Percutaneous vertebroplasty in osteoporotic patients: an institutional experience of 1,634 patients with long-term follow-up. *J. Vasc. Interv. Radiol.* 2011; 22 (12): 1714–20.
 24. *Omidi-Kashani F., Hasankhani E.G., Akhlaghi S., Golhasani-Keshtan F.* Percutaneous vertebroplasty in symptomatic hemangioma versus osteoporotic compression fracture. *Indian J. Orthop.* 2013; 47 (3): 234–7.
 25. *Ender S.A., Wetterau E., Ender M., Kohn J.P., Merk H.R., Kayser R.* Percutaneous stabilization system osseofix® for treatment of osteoporotic vertebral compression fractures — clinical and radiological results after 12 months. *PLoS One.* 2013; 8 (6): e65119.
 26. *Klezl Z., Majeed H., Bommireddy R., John J.* Early results after vertebral body stenting for fractures of the anterior column of the thoracolumbar spine. *Injury.* 2011; 42 (10): 1038–42.
 27. *Friedrich H.C., Friedrich H.J., Kneisel P., Drumm J., Pitzten T.* Balloon kyphoplasty improves back pain but does not result in a permanent realignment of the thoracolumbar spine. *Cent Eur. Neurosurg.* 2011; 72 (4): 176–80.
 28. *Hai Y., Chen X.M., Wu J.G., Liu Y.Z., Zhou L.J., Zou D.W.* Kyphoplasty for treatment of non-osteoporotic thoracolumbar compressive fractures: analysis of 17 cases. *Zhonghua Yi Xue Za Zhi.* 2006; 86 (43): 3035–8.
 29. *Shin J.J., Chin D.K., Yoon Y.S.* Percutaneous vertebroplasty for the treatment of osteoporotic burst fractures. *Acta Neurochir. (Wien).* 2009; 151 (2): 141–8.
 30. *Rho Y.J., Choe W.J., Chun Y.I.* Risk factors predicting the new symptomatic vertebral compression fractures after percutaneous vertebroplasty or kyphoplasty. *Eur. Spine J.* 2012; 21: 905–11.
 31. *Дуров О.В., Шевелев И.Н., Тиссен Т.П.* Вертебропластика при лечении заболеваний позвоночника. *Вопросы нейрохирургии им. Н.Н. Бурденко.* 2004; 2: 21–6 [*Durov O.V., Shevelov I.N., Tissen T.P.* Vertebroplasty in treatment of spine diseases. *Voprosy neurokhirurgii im. N.N. Burdenko.* 2004; 2: 21–6 (in Russian)].
 32. www.alphatecspine.com/products/vcf/osseofix.asp
 33. *Макиров С.К., Гончаров Н.Г., Голубев В.Г., Васильев В.В., Амин Ф.И., Зураев О.А. и др.* Стентопластика в комбинации с биорезорбируемым цементом при переломах тел позвонков. *Хирургия позвоночника.* 2013; 1: 15–20 [*Makirov S.K., Goncharov N.G., Golubev V.G., Vasil'ev V.B., Amin F.I., Zuraev O.A. et al.* Stentoplasty with bioresorbable bone cement for vertebral body fracture. *Khirurgiya pozvonochnika.* 2013; 1: 15–20 (in Russian)].

Сведения об авторах: *Бывальцев В.А.* — доктор мед. наук, вед. науч. сотр. НЦРВХ; профессор кафедры травматологии, ортопедии и нейрохирургии ИГМАПО, профессор кафедры госпитальной хирургии с курсом нейрохирургии ИГМУ, зав. нейрохирургическим отделением НУЗ ДКБ; *Калинин А.А.* — врач нейрохирургического отделения НУЗ ДКБ, ассистент кафедры госпитальной хирургии с курсом нейрохирургии ИГМУ; *Сороковиков В.А.* — доктор мед. наук, профессор, зам. директора НЦРВХ по научной работе, зав. кафедрой травматологии, ортопедии и нейрохирургии ИГМАПО, профессор кафедры госпитальной хирургии с курсом нейрохирургии ИГМУ; *Бельх Е.Г.* — аспирант НЦРВХ; *Панасенков С.Ю.* — врач нейрохирургического отделения НУЗ ДКБ; *Григорьев Е.Г.* — член-корр. РАМН, директор НЦРВХ, зав. кафедрой госпитальной хирургии с курсом нейрохирургии ИГМУ.
Для контактов: Бывальцев Вадим Анатольевич. 664082, Иркутск, а/я 62. Тел.: +7 (3952) 63-85-28. E-mail: byval75vadim@yandex.ru.