

© Коллектив авторов, 2014

ЛЕЧЕНИЕ ВЕРТИКАЛЬНО НЕСТАБИЛЬНЫХ ПОВРЕЖДЕНИЙ ТАЗОВОГО КОЛЬЦА У ПОСТРАДАВШИХ С ОСЛОЖНЕННОЙ ТРАВМОЙ ТАЗА

С.А. Ушаков, С.Ю. Лукин, А.В. Никольский

МБУ Городская больница № 36 «Травматологическая», Екатеринбург, РФ

Целью работы было улучшить результаты лечения пациентов с осложненной травмой таза путем дифференцированного применения методов чрескостного и погружного остеосинтеза. Представлен ретроспективный анализ лечения 52 пациентов с вертикально нестабильными повреждениями тазового кольца, сочетающимися с различными абдоминальными повреждениями. На клинических примерах продемонстрированы варианты клинических решений в зависимости от вида повреждения, степени нестабильности тазового кольца, характера симультанных абдоминальных травм. Предложен протокол оказания помощи пострадавшим при данных повреждениях.

Ключевые слова: вертикально нестабильные повреждения таза, абдоминальная травма, доступ Stoppa.

Treatment of Vertically Unstable Pelvic Ring Injuries in Patients with Complicated Pelvic Trauma

S.A. Ushakov, S.Yu. Lukin, A.V. Nikol'skiy

City «Traumatologic» hospital № 36, Ekaterinburg, Russia

The purpose of the work was to improve the treatment results for patients with complicated pelvic injury using differentiated application of transosseous and internal osteosynthesis. Retrospective analysis of treatment results is presented for 52 patients with vertically unstable pelvic ring injuries and concomitant abdominal injuries. Clinical cases demonstrate the variants of clinical decision depending on the type of injury, degree of pelvic ring instability, pattern of concomitant abdominal injuries. Protocol of patient management in such injuries is suggested.

Key words: vertically unstable pelvic injuries, abdominal trauma, Stoppa approach.

Вертикально нестабильные повреждения таза характеризуются тотальной дестабилизацией заднего опорного комплекса (подвздошная кость, крестцово-подвздошное сочленение, крестец) [1–3]. В силу анатомических особенностей [2–4] они сопровождаются массивным скрытым или явным, при открытой травме, кровотечением, которое приводит к ранней и необратимой декомпенсации состояния пациентов. Являясь результатом высокоэнергетического воздействия, данный вид травмы зачастую сопровождается повреждениями полых органов малого таза и живота, лечение которых на первом этапе оказания помощи остается приоритетным [5]. Ортопедическая составляющая помощи на реанимационном этапе ограничивается наложением С-рамы и стабилизацией аппаратом внешней фиксации (АВФ) упрощенной компоновки, поскольку любой поворот сопряжен с перераспределением объема циркулирующей крови, критическим депонированием последней, что приводит к усилению тканевой гипоксии и тяжести шока. К устранению ортопедических деформаций у выживших пациентов приступают, как правило, не ранее 3–4-й недели, когда формируется частично или полностью стабильная вертикальная, а чаще многокомпонентная деформация таза. Контаминация

зоны ортопедического вмешательства (абдоминальные, урологические свищи) в значительной степени ограничивает возможности открытой реконструкции [1, 5]. В то же время в силу сложной анатомии сегмента не все деформации устранимы АВФ. Таким образом, частота летальных исходов, равно как и количество пациентов с застарелыми деформациями таза, осложненных различной патологией со стороны органов малого таза и брюшной полости, остаются высокими.

Цель работы — улучшить результаты лечения пациентов с вертикально нестабильными повреждениями таза, осложненными травмой органов брюшной полости и малого таза.

ПАЦИЕНТЫ И МЕТОДЫ

Проведен ретроспективный анализ лечения 52 пациентов в возрасте от 18 до 68 лет с вертикально нестабильными повреждениями таза, сочетающимися с повреждениями органов брюшной полости и малого таза, пролеченных в МБУ ГБ №36 г. Екатеринбурга за период 2007–2013 г. Все пострадавшие поступали в течение первых суток после травмы. Тяжесть состояния пациентов оценивали по шкале ISS [4]. Повреждения структур таза классифицировали по системам АО с детализацией Tile

[3], Denis [3], УНИИТО [6]. Полный унилатеральный разрыв заднего полукольца (тип 61-C1) наблюдали у 21 (40,4%) пациента, сочетание унилатерального полного и неполного контралатерального повреждения заднего полукольца (тип 61-C2) — у 24 (46,2%), билатеральный разрыв заднего полукольца (61-C3) — у 7 (13,4%). Повреждения переднего полукольца были представлены следующим образом: унилатеральный перелом лонной седалищной костей — 12 человек, билатеральный перелом — 16, двухсторонний перелом горизонтальных ветвей лонных костей в сочетании с разрывом симфиза — 11, односторонний перелом, сочетающийся с разрывом симфиза, — 9, разрывы симфиза — 4. У 7 пациентов помимо повреждений тазового кольца диагностированы переломы вертлужной впадины. Повреждения тонкой кишки констатированы в 3 наблюдениях, толстой кишки (внутрибрюшинный отдел) — в 4, прямой кишки — в 2, селезенки — в 12, печени — в 7, стромальные разрывы поджелудочной железы — в 4, внутрибрюшинные разрывы мочевого пузыря — в 8, внебрюшинные разрывы мочевого пузыря — в 24, повреждения мембранозного отдела уретры — в 11, травма яичка — в 1, разрывы яичника — в 3, влагалища — в 3. Сочетание повреждений нескольких органов наблюдали у 34 (65,4%) человек (см. таблицу).

В связи с тем что большинство (47) пациентов поступило в нестабильном и критически тяжелом состоянии — оценка по шкале ISS от 34 до 48 баллов, абдоминальное и ортопедическое пособие у них реализовывали согласно принципам damage control [4, 5]. При разрывах селезенки выполняли клипирование питающей ножки сосудистыми зажимами, при стромальных разрывах печени полость разрыва заполняли тахокомбом с последующей тугой тампонадой салфетками и полотенцами, пропитанными раствором аминокaproновой кислоты. Повреждения тонкой кишки менее поперечника герметизировали двурядным швом, при повреждениях на полный поперечник или массивных разрывах брыжейки выполняли экстраперитонизацию

поврежденной части пищеварительного тракта. Повреждения париетально фиксированных участков толстой кишки ушивали двурядным швом, мобильные отделы (поперечно-ободочная, сигмовидная кишка) выводили экстраперитонеально. В случае стромальных разрывов поджелудочной железы выполняли абдоминализацию и марсупиализацию, при этом сформированный панкреатический свищ удавалось закрыть медикаментозно. При лечении повреждений почки придерживались органосберегающей тактики: поверхностные и стромальные разрывы ушивали, и только в случае размозжения клипировали питающую ножку с последующей экстирпацией поврежденного органа. Всем пациентам в день поступления после проведения абдоминального этапа тазовое кольцо стабилизировали АВФ (передняя рама). Дальнейшая тактика устранения вертикальной деформации зависела от локализации повреждения задних структур, степени дислокации половин таза, имеющих сочетанных повреждений внутренних органов. При крестцово-подвздошной и транскрестцовой (Denis I) нестабильности I-II степени (асимметрия тазобедренных суставов до 5 и 20 мм соответственно) [3] в свежих случаях выполняли одномоментное низведение (вытяжение большими грузами и АВФ) с последующей фиксацией заднего полукольца крестцово-подвздошными винтами — 12 (23%). Первичную фиксацию винтами выполняли в том случае, когда была достигнута правильная репозиция, при незавершенной реконструкции задних отделов, с целью удержания половины таза от дальнейшего смещения выполняли фиксацию пучком крестцово-подвздошных спиц, фиксированных к опорам АВФ при помощи оригинального устройства, окончательную фиксацию осуществляли в отсроченном периоде — 9 (17,3%). В случае трансфораменальных переломов крестца (Denis II) и нестабильности II-III степени [3] вертикальную деформацию устраняли закрыто в кольцевом АВФ — 10 (19,3%). При этом аппаратную фиксацию обязательно дополняли крестцово-подвздошными винтами после низведения половины таза. У 9 (17,3%)

Виды сочетанных повреждений тазового кольца и внутренних органов

Абдоминальная травма	Вид повреждения таза							
	61-C2		61-C1			61-C3		
	C1.1	C1.2	C1.3	C2.1	C2.2	C2.3	C3.2	C3.3
Паренхиматозные органы	1	—	—	—	—	—	—	1
Полые органы (внутрибрюшинные)	—	2	1	1	—	—	—	—
Прямая кишка	1	—	—	—	—	—	—	1
Мочевой пузырь:								
внутрибрюшинный	2	—	—	1	—	—	—	—
внебрюшинный	3	3	—	4	4	3	1	—
Репродуктивные органы	—	2	—	—	2	—	—	—
Множественные повреждения	3	2	1	2	5	2	1	3
Всего ...		21 (40,4)			24 (46,2)			7 (13,4)

Примечание. В скобках указан процент.

пострадавших выполнена открытая реконструкция из заднего доступа с подвздошно-поясничной стабилизацией. В случае чресподвздошной нестабильности лечение осуществляли путем открытой реконструкции. При локализации перелома на линии большой седалищной вырезки использовали подвздошный доступ — 8 (15,4%) пациентов, в случае повреждения сегмента, сочленяющегося с крестцом, — дорсальный доступ — 4 (7,7%). Открытая реконструкция передних отделов со стабилизацией металлоконструкциями выполнена у 38 пациентов с использованием доступа Stoppa [1]. Последний начинали с надлобкового поперечно ориентированного рассечения кожи и клетчатки с последующим продольным рассечением апоневроза и разведением прямых мышц живота. После входа в предпузырное пространство выполняли мобилизацию и выделение отломов лонных костей, симфиза. Для безопасной ревизии и выполнения манипуляций в области передней колонны, стенки и свода вертлужной впадины осуществляли лигирование анастомоза «corona mortis» с последующим отведением подвздошных сосудов кнаружи и кпереди. Следует отметить, что данный анастомоз встречался в двух анатомических вариантах, соединяя с одной стороны запирающие сосуды, а с другой — подвздошную вену и артерию — в первом варианте, нижнюю надчревную артерию и вену — во втором. При сопутствующем внебрюшинном разрыве мочевого пузыря до ушивания передней стенки последнего выполняли ревизию полости мочевого пузыря изнутри для исключения повреждений задней стенки в области треугольника Льетто, что особенно важно при повреждениях по типу латеральной компрессии. Ушивание стенки мочевого пузыря осуществляли непрерывным двурядным швом рассасывающимися лигатурами (Vikryl, Sofyl) калибра 2/0, 3/0 с трансуретральным дренированием силиконизированным катетером Фолея. С целью облегчения ушивания манжету силиконизированного катетера Фолея временно опорожняли. Далее выполняли репозицию и стабильный остеосинтез переднего полукольца таза с использованием предизогнутых реконструкционных пластин и кортикальных винтов диаметром 3,5 мм. Продольное рассечение апоневроза на протяжении 8–10 см позволяло позиционировать предизогнутые пластины между надвертлужными областями. Операцию завершали дренированием предпузырного пространства аспирационным дренажем и послойным ушиванием.

РЕЗУЛЬТАТЫ

Результаты лечения оценивали по шкале Маттиса — Любошица [7] в среднесрочном (6 мес) и отдаленном (от 1 до 7 лет) периоде. Летальность составила 13,4% (7 пациентов). Неудовлетворительных результатов не было. Удовлетворительные результаты лечения в среднесрочном периоде получены у 14 (27%) пациентов, хорошие — у 31

(59,6%) человека. Лечение пациентов в отсроченном периоде осуществляли совместно с хирургом и урологом. В условиях хирургического стационара двум пациентам выполнено закрытие колостомы, четырем — медикаментозное закрытие панкреатических свищей. Основным урологическим осложнением явилось развитие рубцовой стриктуры мембранозного отдела уретры у мужчин в 11 случаях, что проявлялось частым болезненным мочеиспусканием малыми порциями, распылением струи и подтеканием мочи, затруднением начала и снижением пиковой скорости мочеиспускания, ощущением неполного опорожнения мочевого пузыря. Лечение данных пациентов проводили на базе урологического отделения ОКБ №1 в отдаленном послеоперационном периоде (3–6 мес после травмы). Выполняли оптическую ревизию уретры с рассечением стриктуры на 6 и 12 ч «холодным» ножом (10 пациентов) либо гольмиевым лазером, при грубых рубцовых изменениях (4 человека), с последующей установкой эластичного уретрального катетера 18–22 Fr на срок 7–10 сут. После восстановления самостоятельного мочеиспускания обязательно проводили урофлоуметрию (измерение показателей скорость/поток мочи) с последующим контрольным аналогичным исследованием через 3–4 нед и проведением бужирования уретры. Четырем пациентам с рубцовыми посттравматическими стриктурами мембранозного отдела мочеиспускательного канала по причине рецидивов назначали хроническое бужирование уретры. Последнее оказалось неэффективным у троих пациентов, вследствие чего была выполнена открытая реконструктивная операция — анастомоз по типу «конец в конец» (операция Хольцова). Таким образом, после совместно проведенного лечения в отдаленном периоде хороших результатов удалось достичь у 42 пациентов, что составило 80,7%.

Приводим клинические наблюдения.

Больной С., 24 лет, получил кататравму в результате падения с 9-го этажа. Диагноз: торакальная травма, множественные переломы ребер, левосторонний гемопневмоторакс; 61–С 2.2, а3, в1, с5; повреждение мембранозного отдела уретры; 32–А2.3 dex.; 32–А2.3 syn., шок III. При поступлении выполнены декомпрессия плевральных полостей (по Петрову, Бюлау), одномоментная репозиция половин таза большими грузами, стабилизация таза АВФ (передняя рама) с дистрактором таз — бедро, илиосакральная стабилизация задних отделов винтами (рис. 1, а, б). На 7-е сутки проведен ретроградный БИОС бедренных костей. По стабилизации состояния, на 17-е сутки, выполнена стабилизация передних отделов таза пластиной (рис. 1, в). Консолидация всех переломов в течение 8 мес, результат лечения оценен как хороший (рис. 1, г).

Больной Р., 47 лет, доставлен после ДТП с диагнозом: 61–С1.3, а2, с1, внебрюшинный разрыв мочевого пузыря (рис. 2, а). При поступлении осуществлены стабилизация таза АВФ с дистрактором таз — бедро, трансуретральное дренирование мочевого пузыря, антибактериальная инфузионная трансфузионная терапия. На 2-е сутки проведена открытая реконструкция задних отделов таза с илиоломбальной и илиосакральной фиксацией, ста-

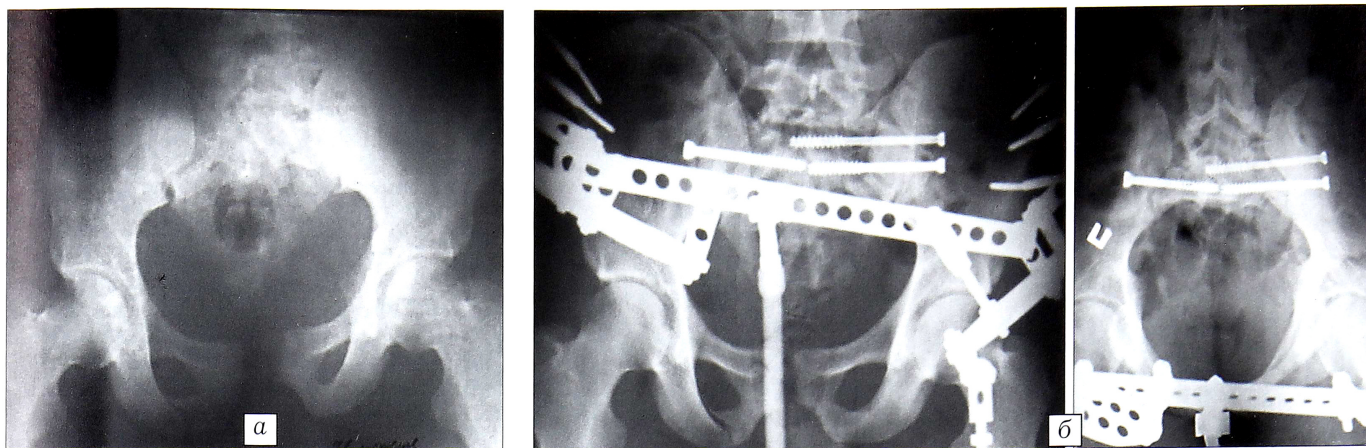


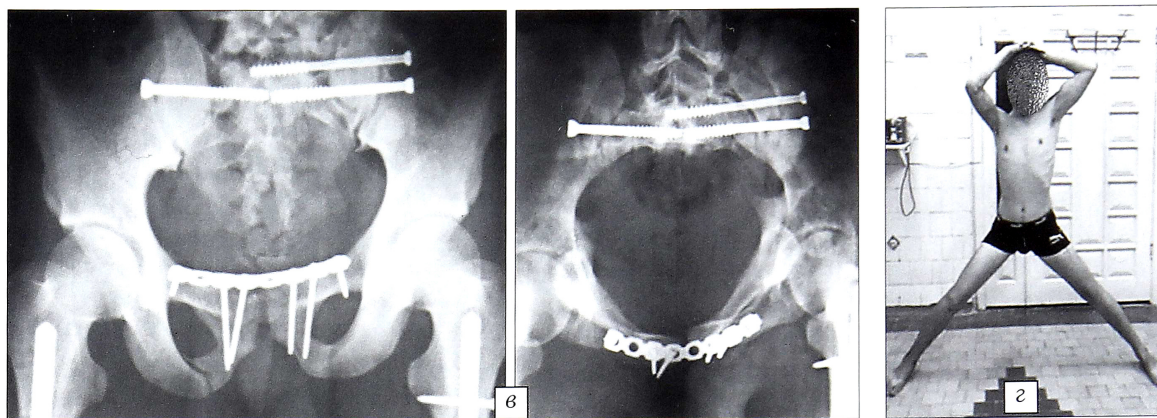
Рис. 1. Больной С. 24 лет.

a — рентгенограммы при поступлении,

б — после выполнения первого этапа остеосинтеза,

в — после окончательной реконструкции,

г — функциональный результат через 1 год.



билизация переднего полукольца пластиной (рис. 2, б). Одноэтапное ушивание внебрюшинного разрыва мочевого пузыря после извлечения отломка, обтурирующего разрыв. Заживление ран первичным натяжением. Результат лечения оценен как хороший (рис. 2, в).

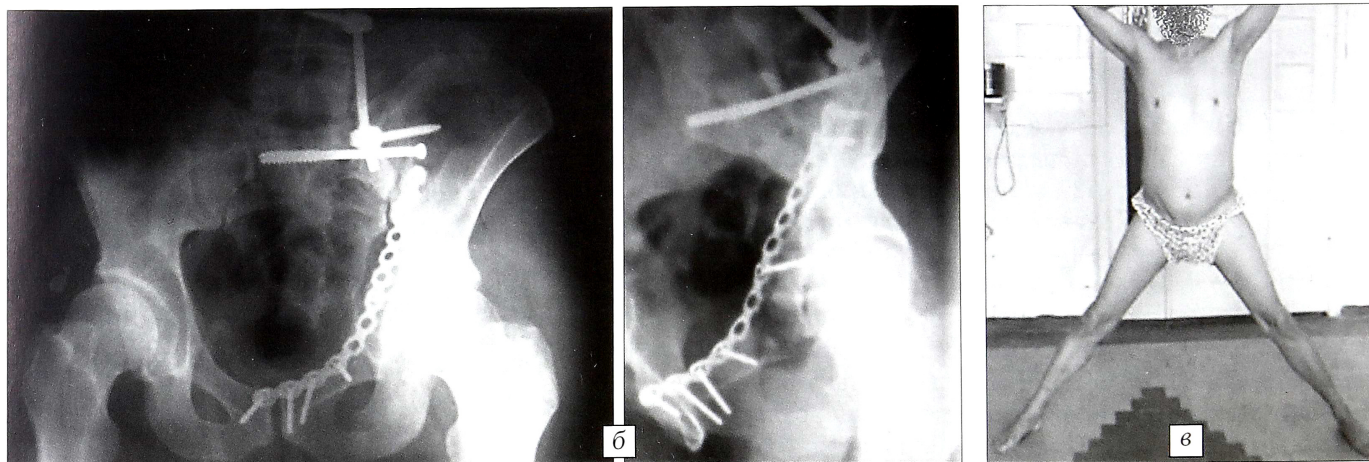
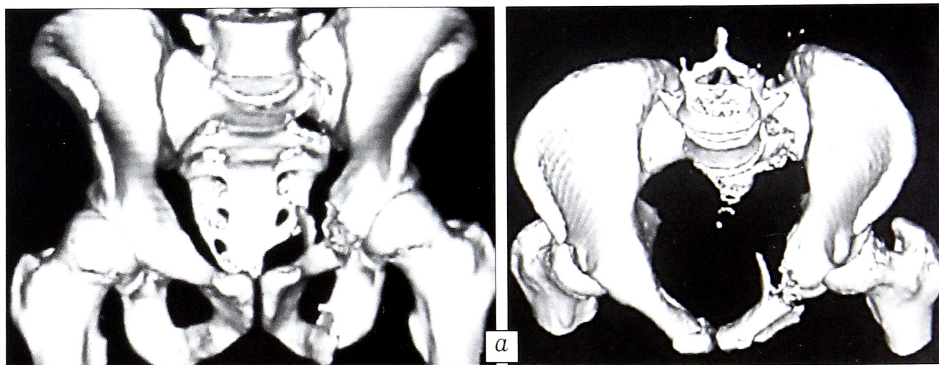
Больная Ц., 18 лет, доставлена после ДТП с диагнозом: тупая травма живота разрыв печени (Moore III) [1], внебрюшинный разрыв мочевого пузыря, 61–С2.1, в1, с3 (рис. 3, а), открытый перелом 42–С2.1, вывих таранной кости, шок III. При поступлении: лапаротомия

Рис. 2. Больной Р. 47 лет.

a — компьютерные томограммы при поступлении,

б — рентгенограммы после открытой реконструкции,

в — функциональный результат.



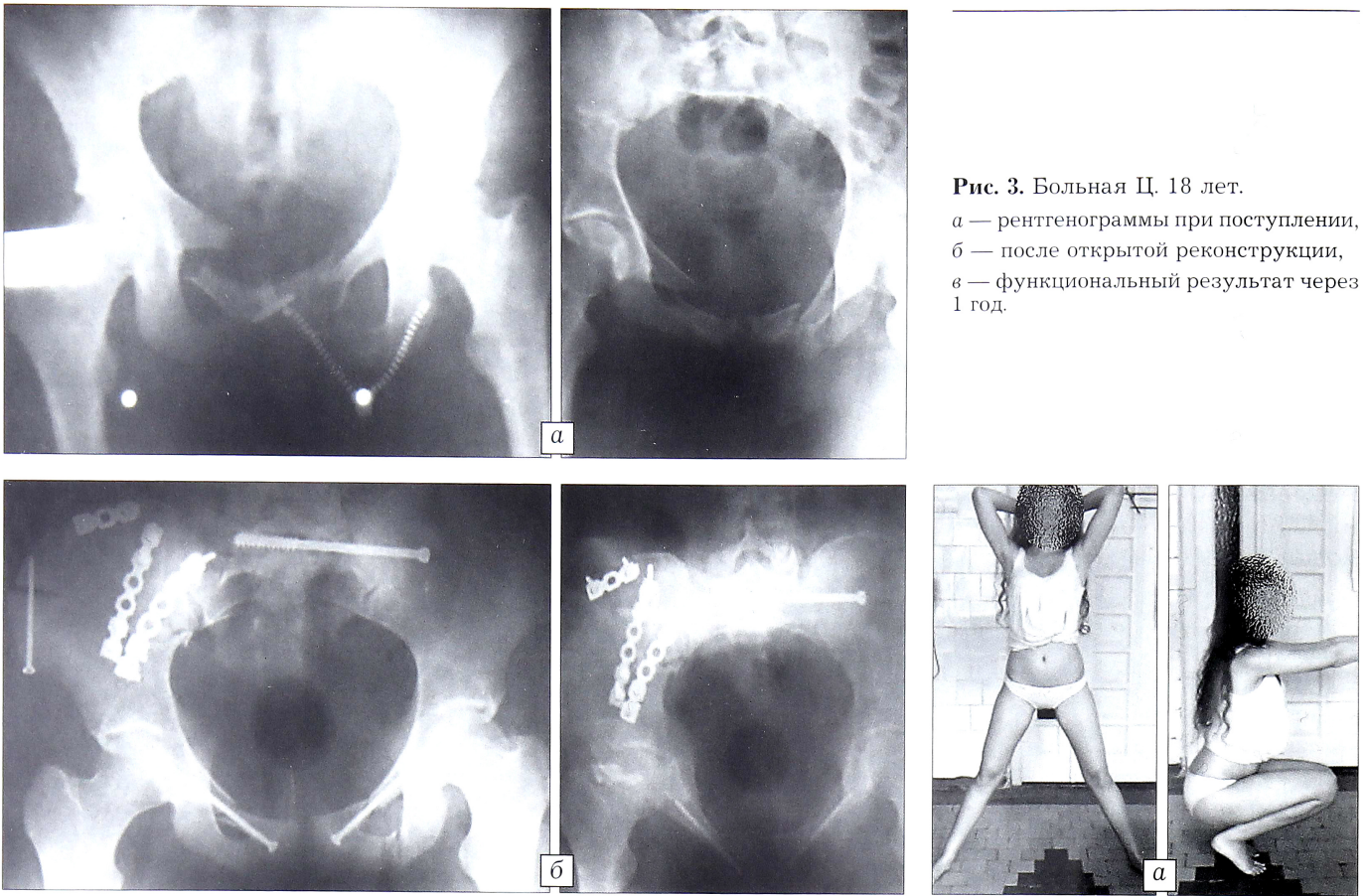


Рис. 3. Больная Ц. 18 лет.
 а — рентгенограммы при поступлении,
 б — после открытой реконструкции,
 в — функциональный результат через
 1 год.

ушивание разрыва печени, стабилизация таза, голени и стопы АВФ. На 2-е сутки произведено открытое вправление вывиха таранной кости, на 14-е — открытая реконструкция таза с использованием доступа Stoppa с дополнительным латеральным подвздошным окном (рис. 3, б). Интраоперационно выявлено внебрюшинное повреждение стенки мочевого пузыря фрагментом передней колонны справа. Костный фрагмент обтурировал разрыв, поэтому на фоне спавшегося мочевого пузыря за счет трансуретрального дренирования не было ни гематурии, ни распространения мочи по внебрюшинному пространству. Наряду с остеосинтезом выполнено ушивание мочевого пузыря и трансуретральное дренирование. Раны зажили первичным натяжением, консолидация переломов констатирована к 4-му месяцу, функциональная реабилитация — к 6-му. Результат оценен как хороший (рис. 3, в).

ВЫВОДЫ

1. Наиболее часто вертикально нестабильные повреждения тазового кольца представлены билатеральными вертикально и ротационно нестабильными (тип С2; 46,2%) и полными унилатеральными (тип С1; 40,4%) разрывами в сочетании с билатеральными переломами переднего полукольца и разрывами симфиза (52%). Абдоминальная травма наиболее часто представлена повреждениями мочевого пузыря и уретры.

2. При вертикальной деформации таза I–II степени на фоне транскрестцовой и крестцово-подвздошной нестабильности с асимметрией тазобедренных суставов от 5 до 20 мм оптимальна одноэтапная репозиция и фиксация крестцово-подвздошными винтами. При нестабильности II–III

степени с ацетабулярной асимметрией более 20 мм наилучшие результаты получены при открытой реконструкции с использованием подвздошно-поясничной стабилизации в сочетании с крестцово-подвздошными винтами. Применение кольцевой версии АВФ оптимально при наличии пролежней в зоне оперативного доступа.

3. При чресподвздошной нестабильности с вовлечением передней колонны на этапе противошоковой помощи предпочтительна стабилизация АВФ с веерообразным пучком спиц на стороне повреждения. Последующую открытую реконструкцию целесообразно выполнять из латерального подвздошного доступа. Пациентам с повреждениями задних отделов подвздошной кости, сочленяющихся с крестцом, показана реконструкция через дорсальный доступ.

4. У больных с сочетанными повреждениями мочевого пузыря, уретры с билатеральными переломами горизонтальных ветвей лонных костей и разрывами симфиза рациональна одноэтапная герметизация полого органа и открытая реконструкция передних отделов таза, что обеспечивает успешное выполнение трансуретрального дренирования пузыря и исключает необходимость применения эпицистостомии.

ЛИТЕРАТУРА [REFERENCES]

1. Smith W.R., Ziran B.H., Morgan S.J. Fractures of the pelvis and acetabulum. New-York, London: Informa Healthcare; 2007: 369.

2. *Wiesel S.W.* Operative techniques in orthopaedic surgery. Philadelphia: Wolters Kluwe/Lippincott Williams & Wilkins; 2011: 462–502.
3. *Tile M., Helfet D.L., Kellav J.F.* Fractures of the pelvis and acetabulum. 3rd ed. Philadelphia: Lippincott Williams & Wilkins; 2003.
4. *Соколов В.А.* Множественные и сочетанные травмы. М.: ГЭОТАР-медиа; 2006 [*Sokolov V.A.* Multiple and concomitant injuries. Moscow: GEOTAR-media; 2006 (in Russian)].
5. *Ермолов А.С., Хубутия М.Ш., Абакумов М.М.* Абдоминальная травма: Руководство для врачей. М.: Видар-М; 2010 [*Ermolov A.S., Khubutiya M.Sh., Abakumov M.M.* Abdominal trauma: Manual for physicians. Moscow: Vidar-M; 2010 (in Russian)].
6. *Рунков А.В., Шлыков И.Л.* Исходы лечения больных с нестабильными повреждениями таза. В кн.: Тезисы конференции «Лечение повреждений и заболеваний таза. Новые технологии в лечении повреждений и заболеваний опорно-двигательной системы». Екатеринбург; 2003 [*Runkov A.V., Shlykov I.L.* Treatment outcomes for patients with unstable pelvic injuries. In: Proc. Conf. «Treatment of pelvic injuries and diseases. New technologies in treatment of loco-motor system injuries and pathology». Ekaterinburg, 2003 (in Russian)].
7. *Маттис Э.Р.* Система оценки исходов переломов костей опорно-двигательного аппарата и их последствий: Автореф. дис. ... д-ра мед. наук. М.; 1985 [*Mattis E.R.* Evaluation system for the outcomes of loco-motor system bones fractures and their sequelae: Dr. med. sci. Diss. Moscow; 1985 (in Russian)].

Сведения об авторах: Ушаков С.А. — канд. мед. наук, зав. травматологическим отделением; Лукин С.Ю. — канд. мед. наук, главный врач; Никольский А.В. — врач-хирург.

Для контактов: Ушаков Сергей Александрович. 620007, Екатеринбург, ул. Центральная, д. 2. Тел.: +7 (922) 128–68–15. E-mail: ushakov-s.a@yandex.

ИНФОРМАЦИЯ

ВСЕРОССИЙСКАЯ НАУЧНО-ПРАКТИЧЕСКАЯ КОНФЕРЕНЦИЯ С МЕЖДУНАРОДНЫМ УЧАСТИЕМ «ЧАКЛИНСКИЕ ЧТЕНИЯ 2014» 30–31 октября, 2014 г., Екатеринбург

Организаторы:

ФГБУ «Уральский научно-исследовательский институт травматологии и ортопедии
им. В.Д. Чаклина» Минздрава России

ТЕМАТИКА КОНФЕРЕНЦИИ:

- Современные концепции остеосинтеза костей.
- Ошибки и осложнения остеосинтеза – профилактика и лечение.
- Инновационные технологии оказания ортопедической помощи в условиях перехода на работу КСГ.
- Организационные проблемы оказания помощи пострадавшим с повреждениями и заболеваниями опорно-двигательного аппарата.
- Интенсивная терапия при травматолого-ортопедических операциях.

Оргкомитет:

620014, Екатеринбург, пер. Банковский, 7, УНИИТО, организационно-методический отдел.
Тел.: 8 (343) 371–44–98; 8 (343) 371–13–13. E-mail: arsen.82@mail.ru

Вышла в свет книга С.В. Колесова под ред. академика РАН и РАМН С.П. Миронова «Хирургия деформаций позвоночника».

Книга посвящена актуальным вопросам хирургии деформации позвоночника у детей, подростков и взрослых. В издании подробно описаны принципы диагностик и показания для консервативного и оперативного лечения. Приведены различные методики оперативного лечения, начиная со стандартной техники коррекции сколиоза и заканчивая различными видами остеотомий позвоночного столба. Разбирается техника оперативного исправления деформаций позвоночника при нейромышечных, посттравматических и системных заболеваниях скелета. Представлены описание методики корсетного лечения сколиоза и показания к ее применению.

Книга будет полезна травматологам-ортопедам, нейрохирургам, неврологам, реабилитологам.

