

ИСПОЛЬЗОВАНИЕ СТЕРЖНЕЙ ИЗ НИТИНОЛА ПРИ ФИКСАЦИИ ПОЯСНИЧНО-КРЕСТЦОВОГО ОТДЕЛА ПОЗВОНОЧНИКА (ПРОСПЕКТИВНОЕ РАНДОМИЗИРОВАННОЕ КЛИНИЧЕСКОЕ ИССЛЕДОВАНИЕ)

С.В. Колесов, В.В. Швеиц, Д.А. Колбовский, А.И. Казьмин, Н.С. Морозова

ФГБУ «Центральный научно-исследовательский институт травматологии и ортопедии им. Н.Н. Приорова»
Минздрава России, Москва, РФ

В период с 2010 по 2012 г. выполнено 130 операций пациентам с дегенеративными заболеваниями поясничного отдела позвоночника со стенозом позвоночного канала и явлениями нестабильности в пояснично-крестцовом отделе. Мужчин было 57, женщин — 73, средний возраст составил 57 (45–82) лет. Всем пациентам была выполнена транспедикулярная стабилизация позвоночника, из них у 60 (1-я группа) — с использованием нитиноловых стержней без спондилодеза, у 70 (2-я группа) — с использованием титановых стержней с задним спондилодезом, при этом всем больным выполняли межтеловой спондилодез L5–S1 по методике PLIF или TLIF с кейджем. Результаты изучены через 1,5 года после операции. В обеих группах отмечено улучшение состояния по шкале ВАШ для спины и нижних конечностей, опросникам ODI, SF-36, восстановление лордоза поясничного отдела позвоночника: в среднем с 22 до 35° и с 23 до 37° в 1-й и 2-й группах соответственно. В 1-й группе данных за нестабильность винтов, резорбцию костной ткани вокруг винтов и болезнь смежного сегмента получено не было, на функциональных рентгенограммах отмечено сохранение подвижности ($5 \pm 1,2^\circ$). Во 2-й группе у 5 пациентов регистрировали формирование псевдоартроза, у 20 — болезнь смежного сегмента, из них у 5 потребовавшую проведения повторного оперативного вмешательства. Транспедикулярная фиксация пояснично-крестцового отдела позвоночника с использованием нитиноловых стержней является эффективной технологией, позволяющей сохранить движения в пояснично-крестцовом отделе позвоночника в сочетании со стабильной фиксацией.

Ключевые слова: дегенеративные заболевания позвоночника, хирургическое лечение, стержни из нитинола, болезнь смежного сегмента.

Use of Nitinol Rods for Lumbosacral Spine Fixation (Prospective Randomized Clinical Study)

S.V. Kolesov, V.V. Shvets, D.A. Kolobovskiy, A.I. Kaz'min, N.S. Morozova

Central Institute of Traumatology and Orthopaedics named after N.N. Priorov,
Moscow, Russia

One hundred thirty operations were performed in patients (57 males, 73 females) with degenerative lumbar spine diseases during the period from 2010 to 2012. Mean age of patients made up 57 (45–82) years. Depending on the type of intervention all patients were divided into 2 groups: in 60 patients (1st group) dynamic stabilization with nitinol rods without fusion and in 70 patients (2nd group) rigid fixation of lumbar spine with titanium rods was performed. Outcomes were analyzed in 1.5 years after surgery. VAS, ODI and SF36 questionnaires showed improvement of patients' condition in both groups. Restoration of lordosis was from 22 to 35° and from 23 to 37° in 1st and 2nd groups, respectively. No screw instability, bone tissue resorption around the screws and adjacent segment pathology was noted in group 1. Functional X-rays showed preservation of mobility ($5 \pm 1.2^\circ$). In 2nd group formation of pseudarthrosis was recorded in 5 patients, adjacent segment pathology — in 20 including 5 patients who required repeated surgical intervention. Transpedicular lumbosacral spine fixation using nitinol rods is an effective technique that enables to preserve movements in lumbosacral spine in combination with stable fixation.

Key words: degenerative spine diseases, surgical treatment, nitinol rods, adjacent segment pathology.

Дегенеративное поражение пояснично-крестцового отдела позвоночника является распространенным заболеванием. Каждый второй житель Земли испытывает периодические боли в поясничном от-

деле [1–3]. Расходы на лечение таких пациентов в развитых странах оцениваются в миллиарды долларов [4, 5]. В последние годы отмечается увеличение хирургической активности при дегенератив-

ных поражениях поясничного отдела позвоночника. Например, в США с 2000 по 2009 г. количество операций при этом заболевании выросло на 30% [6–9].

Дегенерация дисков — это естественный процесс, связанный со старением позвоночника человека. В своем развитии дегенеративные изменения проходят несколько стадий [10]. Начинается все с обезвоживания межпозвоночного диска, что сопровождается уменьшением его упругости. Затем происходит потеря высоты диска, которая проявляется избыточной подвижностью позвоночного сегмента — нестабильностью. Однако следует отметить, что само понятие «нестабильность» трактуется неоднозначно [11]. Так, A. White и соавт. [12] определяют нестабильность как неспособность позвоночника поддерживать нормальное положение и защищать нервные элементы. При развитии нестабильности компенсаторно развивается гипертрофия желтых связок, фасеточных суставов. Гипертрофия и гиперостоз обуславливают постепенное формирование стеноза позвоночного канала с компрессией невралных структур [13].

Стандартом хирургического лечения при дегенеративных поражениях в поясничном отделе последние 20–30 лет является декомпрессия невралных структур позвоночного канала с выполнением спондилодеза (с использованием инструментария или без него) [14, 15].

Однако, как показали многочисленные исследования, спондилодез в большинстве случаев приводит к дегенеративным изменениям в смежных сегментах [16–18]. Причиной этого является компенсаторная перегрузка выше и ниже костного блока, что было показано в ходе биомеханических исследований [19]. Причем спондилодез на одном или двух уровнях не влияет на общий объем движения поясничного отдела позвоночника, но вызывает избыточную нагрузку на смежные позвоночно-двигательные сегменты [20–22]. В среднем через 5 лет после выполненного спондилодеза в поясничном отделе развивается дегенерация смежного уровня, чаще краниально расположенного по отношению к участку сращения. Иногда этот процесс идет быстрее. Частота подобного осложнения достигает 89% [23].

Другими частыми осложнениями, связанными со спондилодезом, являются псевдоартроз (5–7%), перелом имплантатов (5–10%), резорбция костной ткани вокруг транспедикулярных винтов (10–15 %) [24, 25].

Активное развитие в последнее время получила техника хирургических вмешательств, позволяющих сохранить подвижность оперированного сегмента. К ним относятся имплантаты для дорсальной динамической стабилизации, эндопротезирование межпозвоночных дисков и др.

Определенный интерес представляет собой технология использования нитинола в качестве стержней при транспедикулярной фиксации.

Нитинол — сплав никеля (55 вес.%) и титана (45 вес.%), обладающий такими уникальными свойствами, как эффект памяти формы и сверхупругость. Эффект памяти формы позволяет стержням из нитинола корректировать деформацию за счет возвращения к заранее заданной форме при температуре тела, а сверхупругость нитинола в 8 раз выше упругости обычных металлических медицинских материалов (нержавеющая сталь, титановые сплавы, сплавы на основе кобальта). Эффективный модуль упругости нитинола равен 15–20 ГПа, что сопоставимо с данным показателем кортикальной кости (18 ГПа). Этот материал обладает высокой циклостойкостью, что обеспечивает способность стержней из нитинола выдерживать динамические нагрузки до 5 млн нагрузочных циклов без усталостных переломов [26].

Наличие указанных свойств у нитинола делает перспективным его применение в конструкциях для динамической стабилизации пояснично-крестцового отдела позвоночника по технологии *no fusion* (без спондилодеза).

Нитинол, используемый в динамических стержнях, имеет температуру начала и конца восстановления формы соответственно 27 и 35°C. Стержни применяют в сверхупругом состоянии при температуре тела (36–37°C), что обеспечивает механическую совместимость транспедикулярного фиксатора с механическим поведением позвоночника [27, 28].

Целью настоящей работы являлась оценка эффективности использования стержней из нитинола при дегенеративных заболеваниях пояснично-крестцового отдела позвоночника.

ПАЦИЕНТЫ И МЕТОДЫ

В проспективное рандомизированное исследование включено 130 пациентов с дегенеративными заболеваниями пояснично-крестцового отдела позвоночника со стенозом позвоночного канала и явлениями нестабильности в пояснично-крестцовом отделе. Мужчин было 57, женщин — 73, средний возраст 57 лет (от 45 до 82 лет). 40 человек были или остаются курильщиками. 40 пациентов были пенсионерами, 7 — домохозяйками, остальные 83 пациента работали, причем 64 человека на момент госпитализации находились в больничном.

Все пациенты предъявляли жалобы на боли в поясничном отделе позвоночника, односторонние или двусторонние боли в ногах, корешковые расстройства (снижение чувствительности, мышечной силы). До оперативного вмешательства все пациенты прошли курс консервативного лечения продолжительностью от 3 до 6 мес без значимого клинического эффекта.

Критерии исключения из исследования: предшествующие операции на поясничном отделе позвоночника; инфекционно-воспалительные процессы в зоне вмешательства; дегенеративный спондилолистез 2-й степени и выше на уровне пораже-

ния или на соседних уровнях; любая форма злокачественного новообразования.

Все операции проведены двумя хирургами в отделении патологии позвоночника ЦИТО в период 2010–2012 гг.

Клиническая оценка. Все пациенты до и после операции заполняли визуально-аналоговую шкалу, опросники Oswestry (ODI), SF-36. Тестирование проводили через 3, 6 мес и 1,5 года после операции.

Рентгенологическое обследование. Алгоритм рентгенологического обследования перед операцией предусматривал проведение стандартной рентгенографии в двух проекциях; функциональной рентгенографии в положении стоя, МРТ пояснично-крестцового отдела позвоночника (рис. 1). По рентгенограммам измеряли поясничный лордоз. На функциональных рентгенограммах оценивали подвижность поясничного отдела позвоночника (измеряли по Cobb объем сгибательно-разгибатель-

ных движений в каждом позвоночно-двигательном сегменте). На МР-томограммах оценивали уровень стеноза позвоночного канала, степень компрессии невралжных структур, состояние смежных к предполагаемой фиксации сегментов.

При контрольном осмотре через 1,5 года перечень рентгенологических исследований дополняли КТ пояснично-крестцового отдела позвоночника. На функциональных рентгенограммах после операции оценивали подвижность поясничного отдела позвоночника. Определяли угол по Cobb по верхнему и нижнему позвонку, вовлеченному в зону фиксации, на рентгенограммах, выполненных в положении сгибания и разгибания. Кроме этого, измеряли по Cobb объем сгибательно-разгибательных движений в каждом фиксированном сегменте. На компьютерных томограммах выявляли резорбцию костной ткани вокруг транспедикулярных винтов, по МРТ оценивали состояние смежных сегментов (рис. 2).

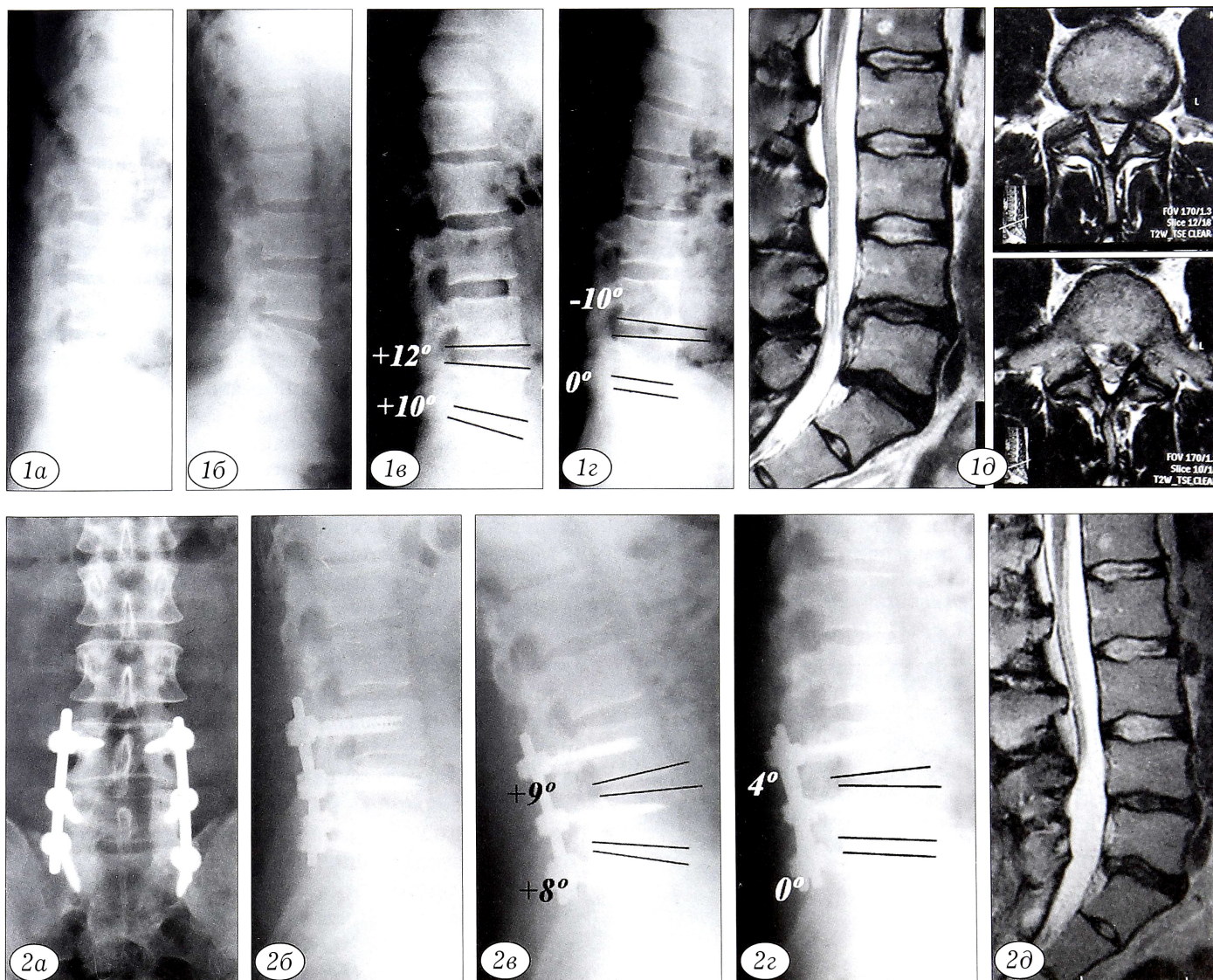


Рис. 1. Результаты обследования больного С. 36 лет до операции.

Рентгенограммы в прямой (а), боковой (б) проекции, в положении разгибания (в) и сгибания (г); д — МР-томограммы.

Рис. 2. Результаты обследования того же больного через 1,5 года после операции.

Рентгенограммы в прямой (а), боковой (б) проекции, в положении разгибания (в) и сгибания (г); д — МР-томограммы.

Всем пациентам выполняли стандартное при дегенеративных заболеваниях позвоночника вмешательство. Производили продольный разрез по срединной линии на уровне соответствующих остистых отростков. Рассекали грудопоясничную фасцию и надостистую связку, от остистых отростков и дужек с обеих сторон субпериостально отделяли мышцы. Далее проводили транспедикулярные винты по стандартной методике. В 1-й группе (26 мужчин, 34 женщины, средний возраст 58 лет) использовали нитиноловые стержни, которые были моделированы по поясничному лордозу в заводских условиях (35–40°) [29]. Конструкция фиксатора позвоночника с динамическими стержнями из нитинола входит в комплект имплантатов для стабилизации позвоночника, допущенного для клинического использования в РФ (регистрационный № ФСР 2007/01419).

При проведении транспедикулярных винтов сохраняли дугоотростчатые суставы и старались не повредить межпозвонковые суставы. После установки винтов выполняли декомпрессию позвоночного канала путем интер-, геми-, ламинэктоми. Затем фиксировали гайками к винтам заранее охлажденные до температуры ниже 10°С стержни. Охлаждение стержней производится для того, чтобы в случае необходимости дополнительного моделирования его не разрушать кристаллическую решетку металла. Спондилодез и костную пластику не выполняли. У 10 пациентов проведена фиксация L5–S1, у 22 — L4–L5–S1 и у 28 — L3–L4–L5–S1.

Во 2-й группе (31 мужчина, 39 женщин, средний возраст 54 года) после установки транспедикулярных винтов осуществляли декомпрессию позвоночного канала путем интер- геми- и ламинэктоми; выполняли межтеловой спондилодез L5–S1 по методике PLIF или TLIF с использованием кейджа; устанавливали ригидные стержни из титана. Дополнительно проводили костную пластику по поперечным отросткам и задним элементам по-

звонков с использованием аутоотрансплантатов. У 12 пациентов выполнена фиксация L5–S1, у 27 — L4–L5–S1 и у 31 — L3–L4–L5–S1.

Каждый пациент получал антибиотикопрофилактику (1 г цефтриаксона перед операцией и в течение 3 дней после операции). После операции пациенты в течение суток находились в постели, затем активизировались под наблюдением врача. Средний срок пребывания в стационаре после операции составил 10 дней.

РЕЗУЛЬТАТЫ

Продолжительность операции в 1-й группе в среднем составила 165±15 мин, во 2-й — 213 ±15 мин, что связано с затратой времени на выполнение межтелового и заднего спондилодеза. Объем кровопотери в 1-й группе составил в среднем 200±50 мл, во 2-й — 700±50 мл, что обусловлено дополнительным кровотечением, как правило, из эпидуральных вен и из кости в ходе проведения межтелового спондилодеза по методу PLIF и TLIF, а также декорткации задних элементов при выполнении заднего спондилодеза. В результате операции в обеих группах был восстановлен поясничный лордоз: с 22 до 35° и с 23 до 37° в 1-й и 2-й группе соответственно. Восстановление лордоза в группе с применением стержней из нитинола шло за счет сформированного в заводских условиях лордозированного стержня, а в группе с применением стандартных титановых стержней — за счет формирования лордоза in situ путем моделирования стержней с помощью бендера.

При изучении функциональных рентгенограмм через 1,5 года после операции у пациентов 1-й группы отмечена подвижность в стабилизированных сегментах (5±1,2°). У пациентов 2-й группы подвижности на фиксированных уровнях не выявлено (см. таблицу).

Результаты анкетирования по ВАШ для спины и нижних конечностей свидетельствовали о значительном уменьшении выраженности боли в обеих группах (рис. 3, а). Балл по опроснику ODI также характеризовался хорошей тенденцией к снижению в обеих группах, однако в 1-й группе результат оказался статистически значимо лучше: 64,6 до операции и 17,8 после операции против 65,2 и 25,6 во 2-й группе (p<0,05). Изменения по опроснику SF-36 также были сопоставимы в обеих группах. Так, в 1-й группе показатель физического здоровья до операции составил 37,2, после — 66,5, психического — 41,5 и 74,3 соответственно. Во 2-й группе показатель физического здоровья через 1,5 года после операции был несколько хуже, составил 55,2 (до операции 36,2; p<0,05), а динамика показателя физического здоровья оказалась сопоставимой — 42,5 и 73,7 до и после операции соответственно.

На свои рабочие места в течение 1,5 лет вернулись 45 человек, из них 29 пациентов из 1-й группы и 16 — из 2-й. В течение 3 мес после операции

Средние показатели подвижности позвоночно-двигательных сегментов до и после операции

Угол лордоза	1-я группа		2-я группа	
	до операции	через 1,5 года после операции	до операции	через 1,5 года после операции
	22°	35°	23°	37°
Глобальная подвижность	95°	56°	96°	24°
Th12–L1	12°	12°	11°	12°
L1–L2	11°	11°	11°	13°
L2–L3	14°	7°	14°	0°
L3–L4	19°	10°	19°	0°
L4–L5	20°	9°	21°	0°
L5–S1	19°	7°	20°	0°

все пациенты были физически адаптированы. Десятинадцати больным, которые так и не вернулись на прежние рабочие места, потребовалась дополнительная реабилитация в течение длительного времени в связи с тяжелыми неврологическими осложнениями, развившимися еще до операции в результате стеноза позвоночного канала.

С интраоперационными осложнениями ни в одной группе мы не столкнулись. В 1-й группе через 1,5 года после вмешательства нестабильности имплантатов, признаков резорбции костной ткани вокруг винтов, а также усугубления нестабильности смежного уровня выявлено не было. У 2 пациентов развились инфекционные осложнения — по 1 случаю поверхностного и глубокого нагноения. В обоих случаях потребовалось открытое дренирование раны с последующим наложением вторичных швов, у пациента с глубоким нагноением возникла необходимость в удалении металлоконструкции. Во 2-й группе нагноение отмечено у 1 больного (выполнены открытое дренирование, санация раны и наложение вторичных швов), псевдоартроз — у 5, болезнь смежного сегмента — у 20, из них в 5 наблюдениях ввиду выраженного болевого синдрома потребовались ревизионные операции.

ОБСУЖДЕНИЕ

За последние 10–15 лет предложено немало вариантов динамических имплантатов. Общий принцип всех устройств — сохранение подвижности в оперированном сегменте. Устройство должно обеспечивать движения в позвоночно-двигательном сегменте в физиологических пределах и не быть причиной развития патологической подвижности. Однако практика показывает, что некоторая степень потери подвижности всегда имеет место при использовании любых устройств [30].

В настоящем исследовании ближайший послеоперационный период в обеих группах протекал удовлетворительно, что обусловлено адекватной декомпрессией, устранением стеноза и нестабильности. Спустя 1,5 года после вмешательства нестабильность смежного сегмента регистрировали только во 2-й группе — у 20 (28,5%) больных, из них у 5 она проявлялась клинически. По данным литературы [15], частота подобных осложнений достигает 42,6%, из которых в 56% сопровождается клиническими симптомами. Результаты лечения согласно опроснику Освестри в нашем исследовании в 1-й группе оказались лучше, чем во 2-й группе, тогда как другие исследователи не выявили достоверной разницы в показателях при ригидной и динамической фиксации [14, 20, 23, 31–34].

Стержни из нитинола при фиксации в транспедикулярных винтах позволяют более физиологично распределять динамическую нагрузку, сохранять объем движений и снизить нагрузку на опорные элементы. Это является профилактикой их расшатывания, что важно в условиях остеопороза

и сниженного качества костной ткани. Нами не отмечено ни одного случая перелома стержней и их расшатывания, но для получения достоверных данных необходим более длительный период наблюдения.

Хирургическая техника установки стержней из нитинола проста и в случае ревизионных вмешательств не составляет проблем. В то же время ревизионные операции при установке искусственных дисков как одного из вариантов динамической стабилизации технически сложны и сопровождаются повышенным риском повреждения магистральных сосудов [35].

Некоторые динамические фиксаторы недостаточно ограничивают движения при ротации туловища [25], тогда как нитиноловые стержни за счет своих свойств равномерно работают во всех плоскостях.

ВЫВОДЫ

1. В ходе проспективного рандомизированного исследования показана эффективность использования нитиноловых стержней в сочетании с транспедикулярными винтами без спондилодеза.
2. Стабилизация с применением нитиноловых стержней позволяет сохранить подвижность в позвоночно-двигательном сегменте через 1, 5 года после операции, что обуславливает снижение частоты развития осложнений, характерных для ригидной фиксации.
3. Сформулировать окончательные выводы о преимуществах использования стержней из нитинола, разработать показания и противопоказания для этого метода лечения можно будет на основании результатов дальнейшего наблюдения.

ЛИТЕРАТУРА [REFERENCES]

1. Weinstein J.N., Lurie J.D., Olson P.R., Bronner K.K., Fisher E.S. United States trends and regional variations in lumbar spine surgery: 1992 – 2003. *Spine (Phila Pa 1976)* 2006; 31: 2707–14.
2. Deyo R.A., Mirza S.K., Martin B.I. Back pain prevalence and visit rates: estimates from U.S. national surveys, 2002. *Spine*. 2006; 31: 2724–7.
3. Cassidy J.D., Carroll L.J., Cote P. The Saskatchewan health and back pain survey. The prevalence of low back pain and related disability in Saskatchewan adults. *Spine*. 1998; 23: 1860–6.
4. Deyo R.A., Tsui-Wu Y.J. Descriptive epidemiology of low-back pain and its related medical care in the United States. *Spine*. 1987; 12: 264–8.
5. Katz J.N. Lumbar disc disorders and low-back pain: socioeconomic factors and consequences. *J. Bone Joint Surg. Am.* 2006; 88 (suppl 2): 21–4.
6. Luo X., Pietrobon R., Sun S.X., Liu G.G., Hey L. Estimates and patterns of direct health care expenditures among individuals with back pain in the United States. *Spine*. 2004; 29: 79–86.
7. Hart L.G., Deyo R.A., Cherkin D.C. Physician office visits for low back pain. Frequency, clinical evaluation, and treatment patterns from a U.S. national survey. *Spine*. 1995; 20: 11–9.
8. Friedman B.W., Chilstrom M., Bijur P.E., Gallagher E.J. Diagnostic testing and treatment of low back pain in the

- United States Emergency Departments: A national perspective. *Spine*. 2010; 35 (24): E1406–11.
9. Zagra A., Minoia L., Archetti M., Corriero A.S., Ricci K., Teli M., Giudici F. Prospective study of a new dynamic stabilisation system in the treatment of degenerative discopathy and instability of the lumbar spine. *Eur. Spine J.* 2012; 21 (Suppl 1): 83–9.
 10. Panjabi M. The stabilizing system of the spine. Part II. Neutral zone and instability hypothesis. *J. Spinal Disord.* 1992; 1992; 5: 390–8.
 11. Швец В.В. Поясничный остеохондроз. Некоторые аспекты патогенеза, хирургическое лечение. Дис. ... д-ра мед. наук. М.; 2008 [Shvets V.V. Lumbar osteochondrosis. Certain aspects of pathogenesis, surgical treatment. Dr. med. sci. Diss. Moscow; 2008 (in Russian)].
 12. White A.A., Panjabi M.M. Clinical biomechanics of the spine. Philadelphia: J.B. Lippincott; 1990.
 13. Friberg O. Lumbar instability: a dynamic approach by traction-compression radiography. *Spine*. 1987; 12 (2): 119–29.
 14. Boos N., Webb J.K. Pedicle screw fixation in spinal disorders: a European view. *Eur. Spine J.* 1997; 6: 2–18.
 15. Cheh G., Bridwell K.H., Lenke L.G., Buchowski J.M., Daubs M.D., Kim Y., Baldus C. Adjacent segment disease following lumbar/thoracolumbar fusion with pedicle screw instrumentation: a minimum 5-year follow-up. *Spine*. 2007; 32: 2253–7.
 16. Martin B. I., Mirza S. K., Comstock B. A., Gray D. T., Kreuter W., Deyo R. A. Reoperation rates following lumbar spine surgery and the influence of spinal fusion procedures. *Spine*. 2007; 32 (3): 382–7.
 17. Kaner T., Sasani M., Oktenoglu T., Ozer A. F. Dynamic stabilization of the spine: a new classification system *Turk. Neurosurg.* 2010; 20 (2): 205–15.
 18. Kaner T., Sasani M., Oktenoglu T., Cosar M., Ozer A.F. Utilizing dynamic rods with dynamic screws in the surgical treatment of chronic instability: a prospective clinical study. *Turk. Neurosurg.* 2009; 19 (4): 319–26.
 19. Nockels R.P. Dynamic stabilization in the surgical management of painful lumbar spine disorders. *Spine*. 2005; 30: S68.
 20. Panjabi M.M. Hybrid multidirectional test method to evaluate spinal adjacent-level effects. *Clin. Biomech.* 2007; 22: 257–65.
 21. Chou W.Y., Hsu C.J., Chang W.N., Wong C.Y. Adjacent segment degeneration after lumbar spine posterolateral fusion with instrumentation in elderly patients. *Arch. Orthop. Trauma Surg.* 2002; 122: 39–43.
 22. Esses S.I., Sachs B.L., Dreyzin V. Complications associated with the technique of pedicle screw fixation. A selected survey of ABS members. *Spine*. 1993; 18: 2231–9.
 23. McAfee P.C., Weiland D.J., Carlow J.J. Survivorship analysis of pedicle spinal instrumentation. *Spine*. 1991; 16 (suppl 8): S422–7.
 24. Schmoelz W., Huber J.F., Nydegger T., Dipl-Ing, Claes L., Wilke H.J. Dynamic stabilization of the lumbar spine its effects on adjacent segments: an in vivo experiment. *J. Spinal Disord. Tech.* 2003; 16: 418–23.
 25. Sengupta D.K., Herkowitz H.N. Pedicle screw-based posterior dynamic stabilization: literature review. *Adv. Orthop.* 2012; 2012: 424268.
 26. Kollerov M., Lukina E., Gusev D., Mason P., Wagstaff P. Impact of material structure on the fatigue behavior of NiTi leading to a modified Coffin–Manson equation. *Materials Science and Engineering A.* 585 (2013); 356–362
 27. Левченко С.К., Древалъ О.Н., Ильин А.А., Коллеров М.Ю., Рынков И.П., Басков А.В. Экспериментально-анатомическое исследование функциональной транспедикулярной стабилизации позвоночника Вопросы нейрохирургии им. Н.Н. Бурденко. 2011; 75 (1): 20–6 [Levchenko S.K., Dreval' O.N., Il'in A.A., Kollerov M.Yu., Rynkov I.P., Baskov A.V. Experimental anatomical study of transpedicular stabilization of the spine. *Voprosy neurokhirurgii im. N.N. Burdenko.* 2011; 75 (1): 20–6 (in Russian)].
 28. Левченко С.К., Древалъ О.Н., Ильин А.А., Коллеров М.Ю., Рынков И.П., Басков А.В., Каримов А.А. Клинические исследования транспедикулярной конструкции со стержнем функционально-оптимального уровня жесткости из никелида титана. Вопросы нейрохирургии им. Н.Н. Бурденко. 2009; 4: 31–5 [Levchenko S.K., Dreval' O.N., Il'in A.A., Kollerov M.Yu., Rynkov I.P., Baskov A.V., Karimov A.A. Clinical studies of transpedicular system using TiNi rod with functionally optimal rigidity. *Voprosy neurokhirurgii im. N.N. Burdenko.* 2009; 4: 31–5 (in Russian)].
 29. Древалъ О.Н., Ильин А.А., Колеров М.Ю., Левченко С.К., Мамонов А.М., Рынков И.П. Фиксатор для позвоночника. Патент РФ №2270632, 2004 [Dreval' O.N., Il'in A.A., Kolerov M.Yu., Levchenko S.K., Mamonov A.M., Rynkov I.P. Spinal fixator. Patent RF, N 2270632; 2004 (in Russian)].
 30. Schnake K.J., Schaeren S., Jeanneret B. Dynamic stabilization in addition to decompression for lumbar spinal stenosis with degenerative spondylolisthesis. *Spine*. 2006; 31: 442–9.
 31. Sangiorgio S.N., Sheikh H., Borkowski S.L., Khoo L., Warren C.R., Ebramzadeh E. Comparison of three posterior dynamic stabilization devices. *Spine*. 2011. 36 (19): E1251–8.
 32. Zhang Q.H., Zhou Y.L., Petit D., Teo E.C. Evaluation of load transfer characteristics of a dynamic stabilization device on disc loading under compression. *Med. Eng. Phys.* 2008; 31: 533–8.
 33. Haddad B., Makki D., Konan S., Park D., Khan W., Okafor B. Dynesis dynamic stabilization: less good outcome than lumbar fusion at 4-year follow-up. *Acta Orthop. Belg.* 2012; 78: 97–103.
 34. Park P., Garton H.J., Gala V.C., Hoff J.T., McGillicuddy J.E. Adjacent segment disease after lumbar or lumbosacral fusion: review of the literature. *Spine*. 2004. 29 (17): 1938–44.
 35. Siepe C.J., Mayer H. M., Wiechert K., Korge A. Clinical results of total lumbar disc replacement with ProDisc II: three-year results for different indications. *Spine*. 2006. 31 (17): 1923–32.

Сведения об авторах: Колесов С.В. — доктор мед. наук, профессор, зав. отделением патологии позвоночника; Швец В.В. — доктор мед. наук, вед. науч. сотр. отделения патологии позвоночника; Колбоский Д.А. — канд. мед. наук, старший науч. сотр. отделения патологии позвоночника; Казьмин А.И., Морозова Н.С. — аспиранты того же отделения. **Для контактов:** Казьмин Аркадий Иванович. 127299, Москва, ул. Приорова, д. 10, ЦИТО. Тел.: 8 (495) 450–44–51. E-mail: kazmin.cito@mail.ru.