

© Коллектив авторов, 2013

## ЛЕЧЕНИЕ ИНФЕКЦИОННОГО ОСЛОЖНЕНИЯ ПОСЛЕ ТРАСПЕДИКУЛЯРНОЙ ФИКСАЦИИ: СЛУЧАЙ ИЗ ПРАКТИКИ И АНАЛИЗ СОВРЕМЕННОГО СОСТОЯНИЯ ПРОБЛЕМЫ

Р.В. Паськов, Д.С. Плющенко, К.С. Сергеев, А.О. Фарйон, И.М. Япрынцева, И.Н. Катренко

ГБОУ ВПО «Тюменская государственная медицинская академия»,  
ГБУЗ ТО «Областная клиническая больница №2», Тюмень, РФ

*Представлен клинический пример лечения пациентки с нагноением раны после транспедикулярной фиксации осложненного нестабильного повреждения позвоночника. Применен этапный способ лечения. Первым этапом удален транспедикулярный фиксатор, выполнены хирургическая обработка раны и внеочаговая наружная транспедикулярная фиксация для предотвращения рецидива деформации позвоночного столба. Вторым этапом, после заживления раны, внешний фиксатор был заменен на погружной (вентральный). Срок фиксации в аппарате составил 36 дней, а койко-день — 90 дней.*

**Ключевые слова:** транспедикулярная фиксация, осложнения, наружная транспедикулярная фиксация.

### *Treatment of Infectious Complications after Transpedicular Fixation: Case Report and Analysis of Modern State of the Problem*

R.V. Pas'kov, D.S. Plyushchenko, K.S. Sergeev, A.O. Faryon, I.M. Yapryntsev, I.N. Katrenko

*Female patient was treated for wound suppuration after transpedicular fixation of complicated unstable spine injury. Step-by-step treatment technique was used. First step included removal of transpedicular fixative, wound debridement and extrafocal external transpedicular fixation to prevent spine deformity relapse. Second step was performed after wound healing — external fixative was replaced by the internal (ventral) one. Duration of fixation in the apparatus and hospitalization made up 36 and 90 days respectively.*

**Key words:** transpedicular fixation, complications, external transpedicular fixation.

При лечении повреждений позвоночника хорошо себя зарекомендовала транспедикулярная фиксация. Она позволяет устранять деформации позвоночного столба и фиксировать его в правильном положении [1, 2]. Однако частота осложнений после транспедикулярной фиксации достигает 19,6% [3]. Нагноения операционной раны встречаются у 1–8 % больных, а по некоторым данным — у 15% [4], что требует повторных операций, дренирования раны и в ряде случаев — удаления металлофиксаторов (цит. по [5]).

В настоящее время среди специалистов нет единого мнения о тактике лечения пациентов с гнойными осложнениями, в частности о необходимости применения наружной транспедикулярной фиксации.

В исследовании [3] нагноение раны после транспедикулярной фиксации развилось в 2,2% случаев, а остеомиелит позвоночника — в 0,6%. В ходе лечения были выполнены ревизия и санация раны, а у пациентов с остеомиелитом прибегали к удалению фиксатора (повторное оперативное вмешательство проводилось не ранее чем через 4 мес).

А.А. Афаунов и соавт. [6] проанализировали результаты хирургического лечения посттравматической деформации позвоночного столба у 35 пациентов. Нагноение послеоперационной раны на-

ступило в 2,8% случаев, что потребовало удаления транспедикулярной системы, приведшего к рецидиву деформации.

S. Chaudhary и соавт. [7] разделили послеоперационную дорсальную спинальную инфекцию на поверхностную (эпифасциальную) и глубокую (субфасциальную), а также на острую и хроническую, развившуюся спустя более 4 нед после операции. По данным А. Veeravagu и соавт. [8], после дорсальной стабилизации позвоночника инфекционное осложнение возникло у 752 из 24774 пациентов, что составило 3,04%. При этом в 1,15% наблюдений нагноение было глубоким, а в 1,89% — поверхностным.

Проведя обзор литературы, J. Bible и соавт. [4] установили, что патогномичного симптома нагноения послеоперационной спинальной раны не существует. Наиболее ранним симптомом является нарастающая боль в области послеоперационной раны. Кроме того, выявляются общие признаки воспаления — лихорадка, покраснение, отек и отделяемое. При этом самым частым инфекционным агентом, вызывающим нагноение послеоперационной раны после дорсальной фиксации позвоночника, является *S. aureus*.

На ранней стадии воспаления из инструментальных методов исследования наиболее ценной

в диагностическом отношении является МРТ, тогда как рентгенография и КТ становятся информативными лишь на 4–6-й неделе развития инфекционного процесса. Это же утверждение справедливо и для показателя С-реактивного белка крови по сравнению со скоростью оседания эритроцитов [4].

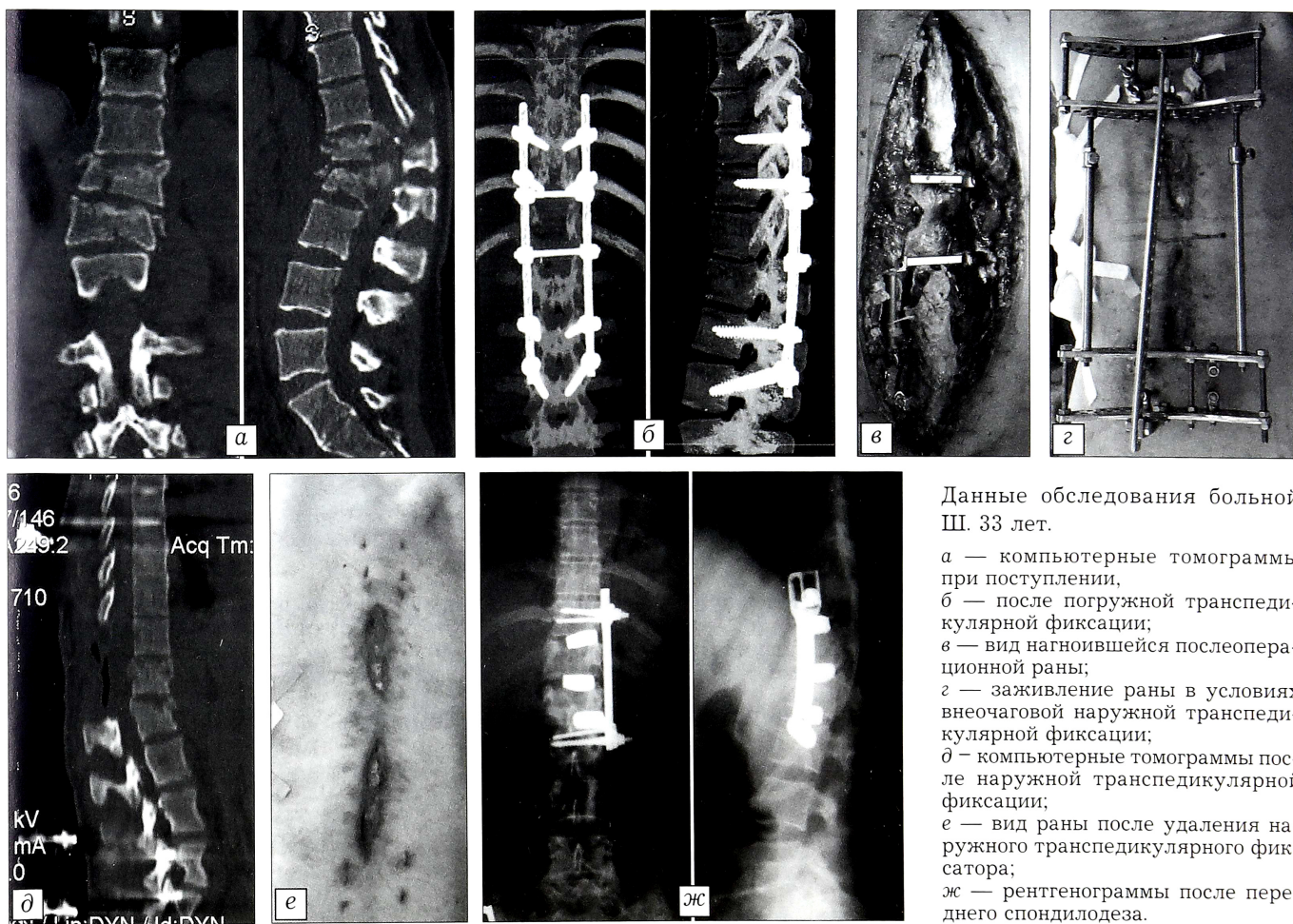
При лечении нагноения спинальной раны определяющим фактором является то, затронут или нет инфекцией имплантат. При поверхностном воспалении проводятся антибиотикотерапия (эмпирическая, а затем с учетом чувствительности инфекционного агента), хирургическая обработка, инфузионная и иммуномодулирующая терапия. В случае вовлечения имплантата в инфекционный процесс возникает необходимость в его удалении, что неизбежно приводит к нестабильности позвоночного столба и, как следствие, к появлению или усугублению неврологических расстройств [4, 9]. В. Zarate-Kalforulos и соавт. [10] после удаления спинальной системы использовали наружную транспедикулярную фиксацию, при этом срок фиксации достигал 125 дней. L. Labler и соавт. [11] применили технику вакуумирования послеоперационной раны у 15 пациентов с субфасциальной инфекцией. Полное заживление наступило у 14 пациентов, однако лишь у одного удалось сохранить установленный фиксатор, а еще у 7 — заменить его.

Таким образом, нерешенной проблемой лечения глубоких инфекционных осложнений транспедикулярной фиксации является потеря достигнутой коррекции деформации после удаления спинальной системы.

На кафедре травматологии, ортопедии и ВПХ ТГМА для устранения грубых посттравматических деформаций позвоночного столба в грудном и поясничном отделах применяется метод этапной коррекции [12]. Первый этап заключается в выполнении наружной транспедикулярной фиксации позвоночника и дозированном устранении деформаций. Вторым этапом проводится замена наружного фиксатора позвоночника на погружной (дорсальную и/или вентральную спинальную систему) в корригированном положении.

Данный способ лечения был применен нами у больной Ш. 33 лет с диагнозом: сочетанная травма. Позвоночно-спинномозговая травма. Закрытые нестабильные оскольчатые переломы Th12 и L1 позвонков с критическим стенозом позвоночного канала, нижняя параплегия, нарушение функции тазовых органов (тип А по ASIA; см. рисунок, а). Тупая травма грудной клетки. Закрытый перелом VII–IX ребер слева, ушиб левого легкого, левосторонний гемопневмоторакс. Закрытые оскольчатые внутрисуставные переломы дистальных метаэпифизов обеих костей правой и левой голени со смещением отломков.

В связи с наличием гемопневмоторакса в экстренном порядке было выполнено дренирование левой плевральной полости. Чрескостный остеосинтез дистальных метаэпифизов костей правой и левой голени по Илизарову



Данные обследования больной Ш. 33 лет.

- а — компьютерные томограммы при поступлении;
- б — после погружной транспедикулярной фиксации;
- в — вид нагноившейся послеоперационной раны;
- г — заживление раны в условиях внеочаговой наружной транспедикулярной фиксации;
- д — компьютерные томограммы после наружной транспедикулярной фиксации;
- е — вид раны после удаления наружного транспедикулярного фиксатора;
- ж — рентгенограммы после переднего спондилодеза.

проведен симультанно с декомпрессивно-стабилизирующей операцией на позвоночнике (декомпрессия спинного мозга из заднего доступа, ушивание твердой мозговой оболочки и транспедикулярная фиксация Th10–Th11, L2–L3; см. рисунок, б). В послеоперационном периоде появились общие признаки воспаления: отек, разлитая гиперемия, флюктуация; при пункции получен гной (см. рисунок, в). Диагностировано острое субфасциальное нагноение послеоперационной раны. Из раны была высеяна *Klebsiella pneumoniae*, чувствительная к амоксициклаву и имипинему, условно устойчивая к сульперазону. Антибиотикотерапия проводилась имипинемом. Наличие магнитных имплантатов (аппаратов Илизарова) явилось противопоказанием к проведению МРТ. Применить технику вакуумирования мы посчитали невозможным из-за риска расхождения швов твердой мозговой оболочки. Удалив спинальную систему, стабилизации позвоночника достигли при помощи внеочаговой чрескожной транспедикулярной фиксации (см. рисунок, г). В результате была восстановлена опороспособность позвоночного столба и созданы оптимальные условия для выполнения перевязок (см. рисунок, д, е). Окончательная фиксация в виде переднего спондилодеза произведена после полного купирования воспаления (см. рисунок, ж). Срок фиксации в аппарате составил 36 дней, а койко-день — 90 дней.

Ортопедический результат лечения оценен как хороший, однако ввиду тяжести повреждения спинного мозга добиться регресса неврологических расстройств не удалось.

Таким образом, использованный у данной пациентки двухэтапный метод лечения с наружной транспедикулярной фиксацией позволил удалить внутреннее спинальное устройство, вовлеченное в инфекционный процесс, без потери коррекции, что особенно актуально у пациентов с нестабильными повреждениями и ятрогенной нестабильностью (после декомпрессии). При этом были созданы условия для адекватного ведения нагноившейся раны.

#### ЛИТЕРАТУРА [ REFERENCES ]

1. Бердюгин К.А., Чертков А.К., Штадлер Д.И., Климов М.Е., Бердюгина О.В., Бетц А.Е., Гусев Д.А., Новицкая Е.В. Ошибки и осложнения транспедикулярной фиксации позвоночника погружными конструкциями. Фундаментальные исследования. 2012; 4: 425–31 [Berdyugin K.A., Chertkov A.K., Stadler D.I., Klimov M.E., Berdyugina O.V., Bets A.E., Gusev D.A., Novitskaya E.V. Mistakes and complications of transpedicular fixation of spine. Fundamental'nye issledovaniya. 2012; 4: 425–31 (in Russian)].
2. Ветрилэ С.Т., Кулешов А.А. Хирургическое лечение переломов грудного и поясничного отделов позвоночника с использованием современных технологий. Хи-

3. Ветрилэ С.Т., Кулешов А.А. Surgical treatment for thoracic and lumbar spine fractures with modern technologies. Khirurgiya pozvonochnika. 2004; 3: 33–9 (in Russian)].
3. Усиков В.В., Усиков В.Д. Ошибки и осложнения внутреннего транспедикулярного остеосинтеза при лечении больных с нестабильными повреждениями позвоночника, их профилактика и лечение. Травматология и ортопедия России. 2006; 1: 21–6 [Usikov V.V., Usikov V.D. Errors and complications of internal transpedicular osteosynthesis in the treatment of patients with unstable injuries of spinal column, their prevention and treatment. Travmatologiya i ortopediya Rossii. 2006; 1: 21–6 (in Russian)].
4. Bible J., Biswas D., Devin C. Postoperative infections of the spine. Am. J. Orthop. 2011; 12: 264–71.
5. Гринь А.А. Хирургическое лечение больных с повреждением позвоночника и спинного мозга при сочетанной травме: Автореф. дис. ... д-ра мед. наук; М.; 2008 [Grin' A.A. Surgical treatment of patients with spine and spinal cord injuries in concomitant trauma: Dr. med. sci. Diss. Moscow; 2008 (in Russian)].
6. Афаунов А.А., Полюхович Э.М., Афаунов А.И., Мишагин А.В., Васильченко П.П. Хирургическое лечение посттравматических деформаций грудного и поясничного отделов позвоночника. Хирургия позвоночника. 2007; 3: 8–15 [Afaunov A.A., Polyukhovich E.M., Afaunov A.I., Mishagin A.V., Vasilchenko P.P. Surgical treatment of posttraumatic deformities in the thoracic and lumbar spine. Khirurgiya pozvonochnika. 2007; 3: 8–15 (in Russian)].
7. Chaudhary S., Vives M., Basra S., Reiter M. Postoperative spinal wound infections and postprocedural diskitis. J. Spinal Cord. Med. 2007; 30: 441–51.
8. Veeravagu A., Patil C., Lad Sh., Boakey M. Risk factors for postoperative spinal wound infections after spinal decompression and fusion surgeries. Spine. 2009; 17: 1869–72.
9. Hegde V., Maredit D., Kepler C., Huang R. Management of postoperative spinal infections. World J. Orthop. 2012; 11: 182–9.
10. Zarate-Kalfopulos B., Juarez-Jimenez H., Alpizar-Aguirre A., Rosales-Olivares L., Sanches-Bringas G., Sanches A. Postoperative spinal wound infections treated by external spinal fixator: review of three cases. Cir. Cir. 2010; 78: 429–33.
11. Labler L., Keed M., Trentz O., Heinzelmann M. Wound conditioning by vacuum assisted closure (V.A.C.) in postoperative infections after dorsal spine surgery. Eur. Spine J. 2006; 15: 1388–96.
12. Сергеев К.С., Паськов Р.В., Жупанов А.С., Фарйон А.О. Способ этапной хирургической коррекции деформаций позвоночного столба. Патент № 2392888 РФ; 2010 [Sergeev K.S., Pas'kov R.V., Zhupanov A.S., Faryon A.O. Technique of step-by-step surgical coorection for spine deformities. Patent RF, 2392888; 2010 (in Russian)].

**Сведения об авторах:** Паськов Р.В. — канд. мед. наук, ассистент кафедры травматологии ортопедии и ВПХ ТГМА, врач травматолог-ортопед ОКБ №2; Плющенко Д.С. — врач-нейрохирург ОКБ №2; Сергеев К.С. — профессор, доктор мед. наук, зав. кафедрой травматологии ортопедии и ВПХ ТГМА; Фарйон А.О. — канд. мед. наук, врач травматолог-ортопед ОКБ №2; Япрынцев И.М. — зам. главного врача ОКБ №2; Катренко И.Н. — главный травматолог-ортопед Тюменской области.

**Для контактов:** Паськов Роман Владимирович. Тюмень, ул. Салтыкова-Щедрина, 55-6. Тел.: 8 (3452) 28–73–55. E-mail: paskovroman@mail.ru.