

---

## ЛЕКЦИИ

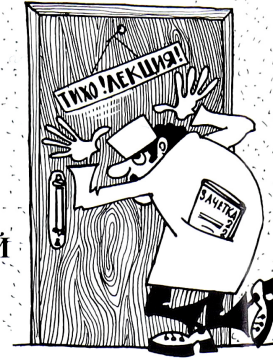
---

© Е.В. Огарёв, А.К. Морозов, 2013

### ДИАГНОСТИЧЕСКИЕ ВОЗМОЖНОСТИ МУЛЬТИСПИРАЛЬНОЙ КОМПЬЮТЕРНОЙ ТОМОГРАФИИ В ОЦЕНКЕ СОСТОЯНИЯ ТАЗОБЕДРЕННОГО СУСТАВА У ДЕТЕЙ И ПОДРОСТКОВ

Е.В. Огарёв, А.К. Морозов

ФГБУ «Центральный научно-исследовательский институт травматологии и ортопедии им. Н.Н. Приорова»  
Минздрава России, Москва, РФ



*Мультиспиральная компьютерная томография (МСКТ) является методом выбора в оценке состояния костной структуры, визуализации ростковых зон, основных и дополнительных ядер окостенения элементов сустава. Кроме того, МСКТ позволяет абсолютно точно оценить пространственную ориентацию компонентов тазобедренного сустава, характер смещения костных фрагментов при травматических повреждениях, локализацию патологического очага при костной патологии и степень вовлеченности в процесс прилежащих анатомических структур. Контрастное усиление (в частности, методика двойного контрастирования) существенно расширяет возможности метода, так как позволяет оценить состояние хрящевых и мягкотканых структур сустава, что наиболее актуально у детей младшего возраста.*

**Ключевые слова:** мультиспиральная компьютерная томография, тазобедренный сустав, эпифизолиз, врожденный вывих бедра, болезнь Пертеса.

#### *Diagnostic Potentialities of Multispiral Computed Tomography for Hip Joint Evaluation in Children and Adolescents*

*E.V. Ogaryov, A.K. Morozov*

*Multispiral computed tomography (MSCT) is a method of choice for evaluation of bone structure condition, as well as for visualization of growth zones, main and additional ossific nuclei of the articular elements. Besides, MSCT provides precise evaluation of spatial orientation of hip joint components, pattern of bone fragments displacement in traumatic injuries, localization of pathologic focus in bone pathology and degree of adjacent anatomic structures involvement. Contrast enhancement (double-contrast technique) markedly widens potentialities of this method as it enables to evaluate the condition of articular cartilage and soft tissue structures that is the most actual in young children.*

**Key words:** multispiral computed tomography, hip joint, epiphysiolysis, congenital hip dislocation, Perthes disease.

Современный уровень развития детской травматологии и ортопедии требует более подробной оценки характера и степени патологических изменений анатомических структур тазобедренного сустава у детей и подростков при различных его заболеваниях, что невозможно без глубоких знаний возрастной анатомии и процесса формирования тазобедренного сустава в процессе роста ребенка. Анализ литературы [1, 2], посвященной диагностике различных заболеваний тазобедренного сустава у детей с использованием мультиспиральной компьютерной томографии (МСКТ), показал, что следует более четко представлять диагностические возможности данного метода исследования в оценке степени патологических изменений при той или иной патологии.

Диагностические возможности МСКТ изучали путем анатомо-рентгено-КТ-сопоставлений, КТ-картину сравнивали с пироговскими срезами анатомических препаратов тазобедренных суставов различных возрастных групп (методика анатомических исследований подробно описана нами ранее [3–5] и данными обзорной рентгенографии. Компьютерную томографию выполняли на спиральном компьютерном томографе LightSpeed VCT, позволяющем получить 64 среза за один оборот рентгеновской трубки, по стандартной программе. Толщина срезов варьировалась от 0,6 до 1,2 мм в зависимости от возраста пациента.

Обращаем внимание, что объем исследования должен в обязательном порядке предусматривать оценку обоих тазобедренных суставов, а для де-

тального изучения геометрии бедренных костей в срезы дополнительной серии следует захватывать мышелки бедренных костей.

Алгоритм обследования пациентов можно представить следующим образом.

На первом этапе оценивают аксиальные (нативные) срезы. По ним прежде всего получают информацию о костной структуре элементов сустава, степени зрелости костных структур в зависимости от возраста пациента, выявляют признаки периостита, наличие выпота в суставе, изменения в параартикулярных мягких тканях, оценивают взаимоотношения в суставе в горизонтальной плоскости и конгруэнтность суставных поверхностей. Далее следует этап построения мультипланарных реконструкций изображений в различных плоскостях, на основании которых в зависимости от нозологии можно судить о взаимоотношениях в суставе, оценивать степень деформации и характер разрушений различных отделов эпифиза головки бедра (фронтальные и сагитальные реконструкции), уточнить степень и характер дислокации эпифиза головки бедра относительно шейки (при обязательном сравнении со здоровой стороной). На завершающем этапе выполняют построение трехмерных реконструкций (объемных изображений), которые позволяют порой лучше понять взаимоотношения в суставе (например, при врожденном вывихе бедра), степень диспластических изменений.

Анализ современной литературы показал, что авторы, занимающиеся вопросами диагностики и лечения заболеваний тазобедренного сустава у детей, в большинстве случаев имеют весьма поверхностное представление о возрастной анатомии тазобедренного сустава, особенно у детей раннего возраста. До сих пор бытует мнение, что Y-образный хрящ — это полуподвижная структура, которая позволяет менять форму вертлужной впадины при выполнении корригирующих остеотомий таза при врожденном вывихе бедра [6]. Следует четко представлять, что у детей процесс формирования всего костно-суставного аппарата и тазобедренного сустава в частности сводится к росту хрящевых моделей будущих костей с их последующей оксификацией за счет основных и дополнительных ядер окостенения. Рост вертлужной впадины осуществляется за счет ее хрящевых краев и Y-образного хряща. Y-образный хрящ является ростковой зоной тазовой кости, аналогичной метаэпифизарной ростковой зоне длинной кости. При раннем закрытии последнего вследствие воспалительного процесса происходит нарушение формирования как самой вертлужной впадины, так и всей тазовой кости в целом. За счет Y-образного хряща происходит преимущественное увеличение диаметра вертлужной впадины. Ее углубление осуществляется, с одной стороны, за счет процессов роста ее хрящевых краев, с другой — за счет физиологической протрузии впадины, начиная с

5-летнего возраста, о чем говорит истончение ее дна в последующем. Очень важным моментом в формировании вертлужной впадины является наличие различных вариантов ее оксификации ввиду того, что в подростковом периоде появляются множественные дополнительные ядра окостенения как в хрящевых краях впадины, так и в области Y-образного хряща. Все это очень важно знать для правильной интерпретации рентгенологической картины.

Проведенные нами анатомические исследования показали, что проксимальная метаэпифизарная ростковая пластинка бедренной кости не является границей между головкой и шейкой бедра, а зона роста проходит внутри самой головки бедра. Таким образом, оксификация головки бедренной кости происходит из двух источников: собственного ядра окостенения эпифиза головки бедра и путем распространения процесса энхондрального костеобразования со стороны шейки бедра в проксимальном направлении. Кроме того, ось эпифиза головки бедра никогда не совпадает с центральной осью шейки бедра, как это зачастую принято описывать в литературе [7]. Ось эпифиза головки бедра всегда отклонена относительно оси шейки в условно фронтальной плоскости кверху на  $12-20^\circ$  и в условно горизонтальной плоскости кзади на  $20-35^\circ$  и характеризуется величиной эпифизарно-шеечного угла.

Общеизвестно, что с ростом ребенка наступает варизация шеек бедренных костей (уменьшение величины истинного шеечно-диафизарного угла), а также уменьшение разворота шейки бедренной кости кпереди относительно ее чрезмышелковой оси (уменьшение угла антеверсии). Термин «антеторсия» считаем применять нецелесообразным, так как он обозначает скручивание бедренной кости вокруг своей оси на уровне диафиза, а активные процессы роста происходят в области ростковых зон.

При врожденном вывихе бедра важно определять как степень нарушения взаимоотношений в суставе, так и геометрию вертлужной впадины и проксимального отдела бедра. На этапе предоперационного планирования оценивается сама возможность вправления вывиха (соответствие размеров головки бедра и вертлужной впадины, наличие препятствий в вертлужной впадине), а также проводится анализ причин неправомерного вывиха (при неоднократных безуспешных попытках закрытого вправления, рецидивировании вывиха после открытого вправления).

Пространственная ориентация вертлужной впадины характеризуется углом вертикального наклона впадины и углом фронтальной инклинации. Если таз пациента при исследовании находится в правильном положении, на аксиальных срезах можно измерить угол фронтальной инклинации вертлужной впадины (рис. 1, а), передний и задний ацетабулярный индекс. Однако зачастую исследование

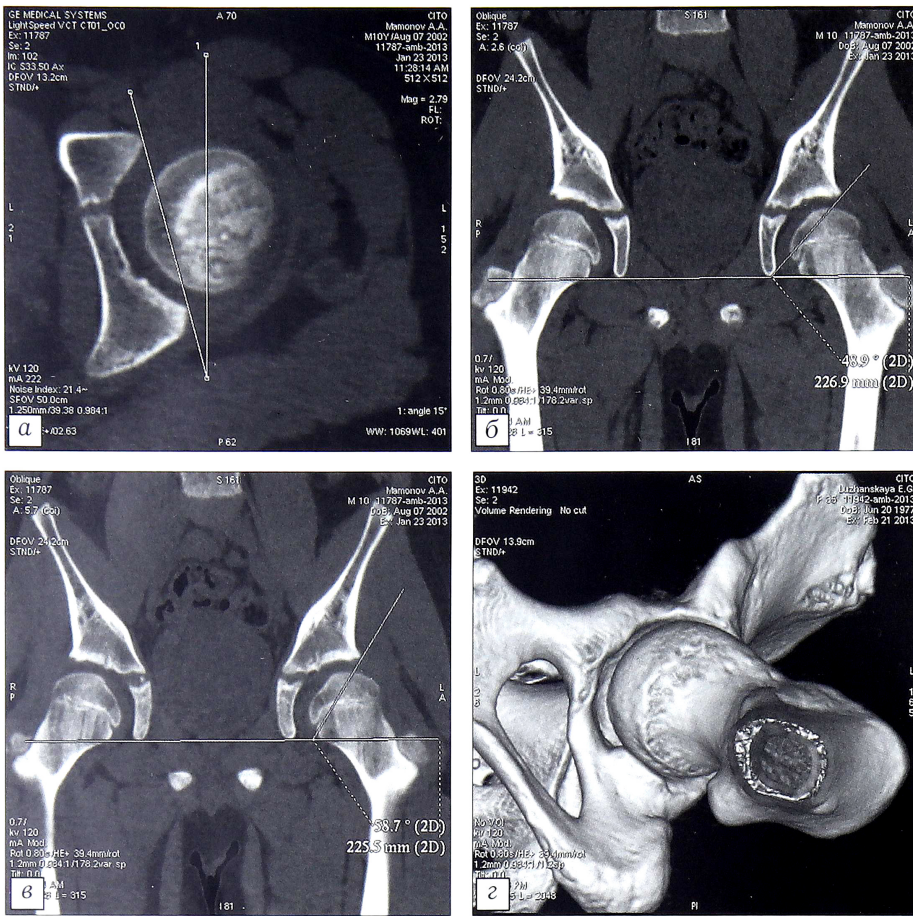


Рис. 1. Рентгенометрия вертлужной впадины.

а — измерение угла фронтальной инклинации вертлужной впадины на аксиальном срезе; б — измерение угла вертикального наклона вертлужной впадины на мультипланарной реконструкции традиционным способом (48,9°); в — измерение истинного угла вертикального наклона вертлужной впадины на мультипланарной реконструкции изображений (58,7°); г — трехмерная реконструкция изображений, вид тазобедренного сустава снизу: показаны вырезка вертлужной впадины и ее нижний край.

приходится выполнять в вынужденном положении при наличии перекоса таза за счет наличия контрактур в тазобедренных суставах. Чтобы сгладить возникающие погрешности измерения, при перекосе таза угловые величины вертлужной впадины лучше определять на мультипланарных реконструкциях — изменяя плоскость реконструкции возможно нивелировать любой перекос таза. На фронтальной реконструкции изображений измеряется ацетабулярный индекс и угол вертикального наклона впадины (рис. 1, б, в).

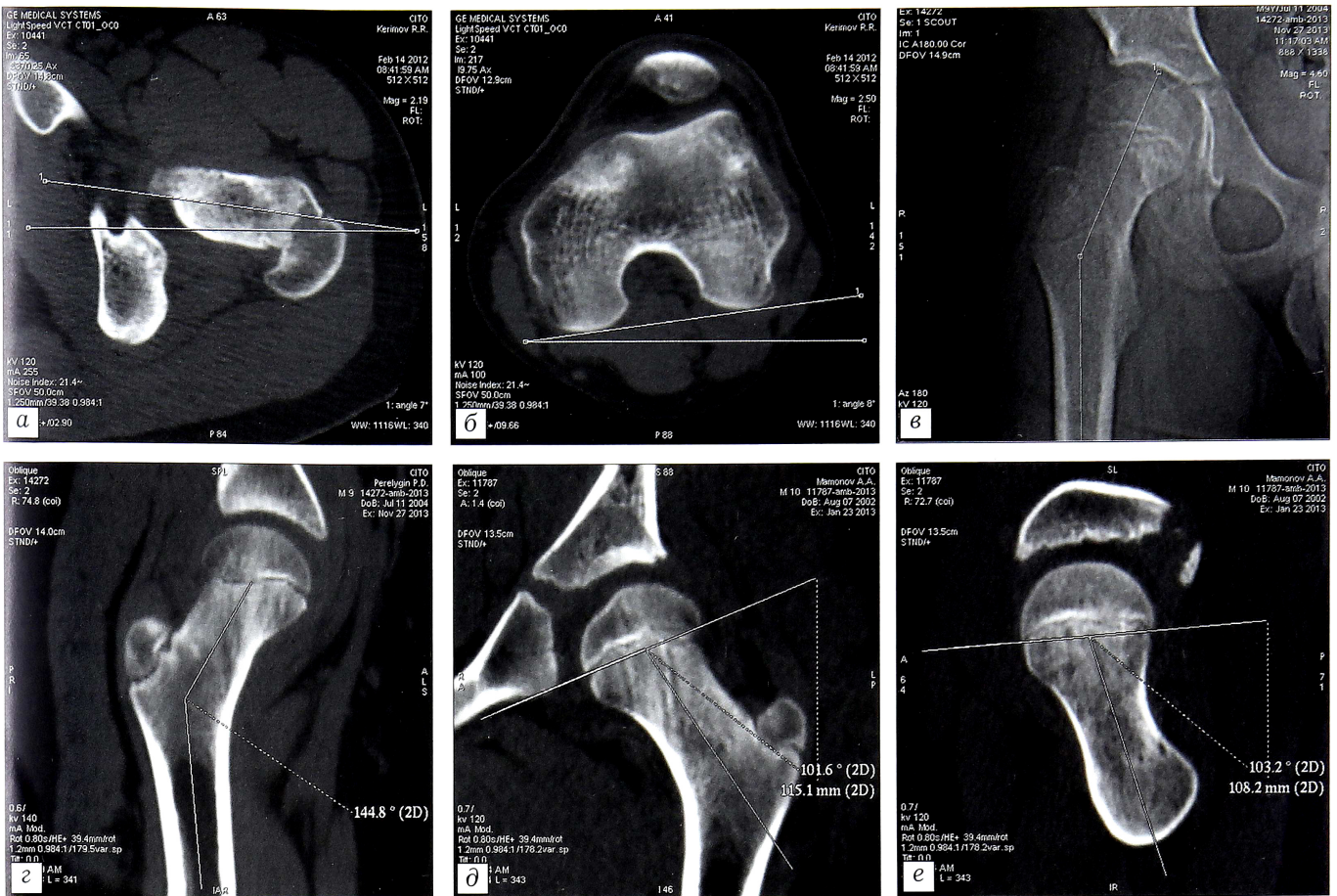
Некоторые авторы указывают, что показатели рентгенометрических измерений вертлужной впадины по данным обзорной рентгенографии и МСКТ сопоставимы. Проведенные нами ранее анатомо-рентгенологические исследования позволили установить, что угол вертикального наклона вертлужной впадины, измеренный на рентгенограммах по традиционной методике, не соответствует истинному углу вертикального наклона вертлужной впадины. В частности было установлено, что во всех возрастных группах истинный угол вертикального наклона вертлужной впадины был всегда больше такового, полученного

путем измерений по традиционной методике на обзорных рентгенограммах. Это обусловлено тем, что при рентгенометрии за нижний край вертлужной впадины принимается «фигура слезы», которая на самом деле соответствует не нижнему краю впадины, а самой глубокой части ее вырезки, т.е. фактически ее дну (рис. 1, г).

Исследование показало, что точно определить геометрию проксимального отдела бедра по данным обзорной рентгенографии не представляется возможным, так как клинически абсолютно невозможно вывести мыщелки бедренных костей во фронтальную плоскость, так же как и шейки бедренных костей при внутренней ротации нижних конечностей. Кроме того, ось эпифиза головки бедренной кости имеет сложную пространственную ориентацию относительно центральной оси шейки в условно горизонтальной и условно фронтальной плоскостях, что не может в полной мере отразиться при традиционной рентгенографии. Абсолютно точно геометрия проксимального отдела бедра определяется с помощью МСКТ тазобедренных суставов с захватом дистальных отделов бедренных костей в дополнительную серию срезов.

приходится выполнять в вынужденном положении при наличии перекоса таза за счет наличия контрактур в тазобедренных суставах.

В клинически среднем положении надколенников чрезмыщелковая ось бедренной кости может отклоняться от фронтальной плоскости в ту или иную сторону до 20°, что может обусловить получение недостоверных данных. По данным МСКТ угол истинной антеверсии рассчитывается абсолютно точно независимо от положения нижних конечностей и наличия контрактур в тазобедренных суставах (рис. 2, а, б). Сначала измеряется угол антеверсии (ретроверсии) шейки бедренной кости на аксиальных срезах относительно фронтальной плоскости. Далее измеряется угол наружной или внутренней ротации бедра по мыщелкам бедренной кости также относительно фронтальной плоскости. Поскольку при наружной ротации шейка бедренной кости разворачивается кпереди на ту же величину что и вся бедренная кость, для определения истинного угла антеверсии от значения угла антеверсии следует отнимать значение угла наружной ротации. При внутренней ротации для определения истинного угла антеверсии к значению угла антеверсии шейки бедренной кости необ-



**Рис. 2.** Рентгенометрия проксимального отдела бедренной кости.

Расчет истинного угла антеверсии шейки бедренной кости: а — измерение угла антеверсии (7°); б — измерение угла внутренней ротации (8°). Угол истинной антеверсии составляет 15°; измерение шеечно-диафизарного угла: в — на скенограмме (проекционный шеечно-диафизарный угол 154°), г — измерение истинного шеечно-диафизарного угла на мультипланарной реконструкции (144,8°); измерение эпифизарно-шеечного угла: д — в условно фронтальной плоскости, е — в условно горизонтальной плоскости.

ходимо прибавлять значение угла внутренней ротации.

Истинный шеечно-диафизарный угол следует измерять на мультипланарной реконструкции в косой плоскости с учетом антеверсии (ретроверсии) шейки бедра. В противном случае полученная величина шеечно-диафизарного угла будет недостоверна (значение проекционного шеечно-диафизарного угла всегда больше величины истинного шеечно-диафизарного угла; рис. 2, в, г).

Как уже было сказано выше, ось эпифиза головки бедра никогда не совпадает с центральной осью шейки бедренной кости. Поэтому положение эпифиза головки относительно шейки измеряем на мультипланарных реконструкциях в условно горизонтальной и в условно фронтальной плоскости, проходящей параллельно центральной оси шейки бедренной кости (рис. 2, д, е). На этих же реконструкциях очень удобно оценивать состояние зоны роста. В свете полученных нами анатомических данных совершенно очевидно, что при юношеском эпифизеолизе смещается не вся головка бедренной кости, а лишь ее часть — эпифиз, что приводит к деформации суставной поверхности головки бедра. Поскольку тазобедренный сустав является

сферическим (чашеобразным) суставом, движения в котором осуществляются вокруг трех осей, малейшее нарушение конгруэнтности суставных поверхностей приводит к развитию тяжелого раннего деформирующего артроза (в частности при неустраненном смещении эпифиза головки при юношеском эпифизеолизе). МСКТ подтвердила, что ось эпифиза головки бедренной кости отклонена относительно центральной оси шейки бедра во фронтальной плоскости кверху, а в горизонтальной плоскости кзади, что играет важное значение в оценке степени и характера смещений проксимального эпифиза бедренной кости при юношеском эпифизеолизе (рис. 3).

Отдельно следует остановиться на методике проведения МСКТ при исследовании тазобедренного сустава у детей раннего возраста. Обычно его осуществляют у детей с невправимым врожденным вывихом бедра, имеющим в анамнезе указания на неоднократные безуспешные попытки закрытого вправления. У детей раннего возраста значительные отделы тазобедренного сустава выполнены хрящевой тканью (рис. 4, а, в), которая практически не визуализируется с помощью обзорной рентгенографии и МСКТ, несмотря на утвержде-

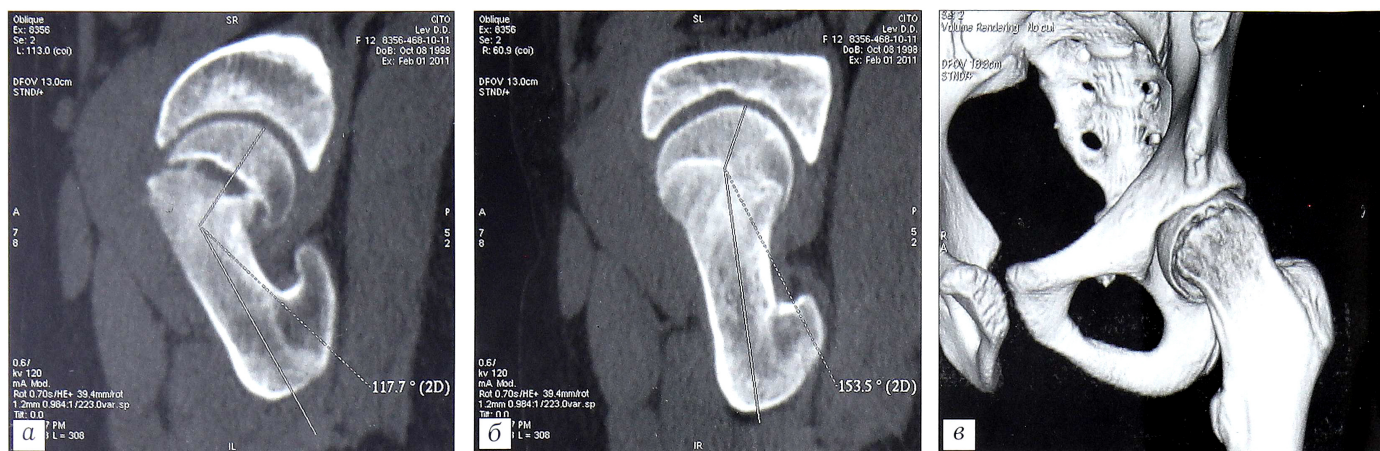


Рис. 3. Юношеский эпифизеолиз.

Измерение эпифизарно-шеечного угла в условно горизонтальной плоскости на стороне эпифизеолиза (а) и на здоровой стороне (б) — характеризует дислокацию эпифиза головки бедра кзади; в — трехмерная реконструкция.

ния некоторых авторов об обратном [8]). В данной ситуации приходится прибегать к инвазивной методике — введению контрастного вещества в полость сустава. Экспериментально установлено, что эталонной является методика двойного контрастирования, когда в полость сустава вводится незна-

чительное количество контрастного вещества и после равномерного распределения его в полости сустава вводится большее количество кислорода (воздуха) (рис. 4, б, г). Оптимальное соотношение равно 1:4 или 1:5. Именно методика двойного контрастирования позволяет хорошо визуализировать

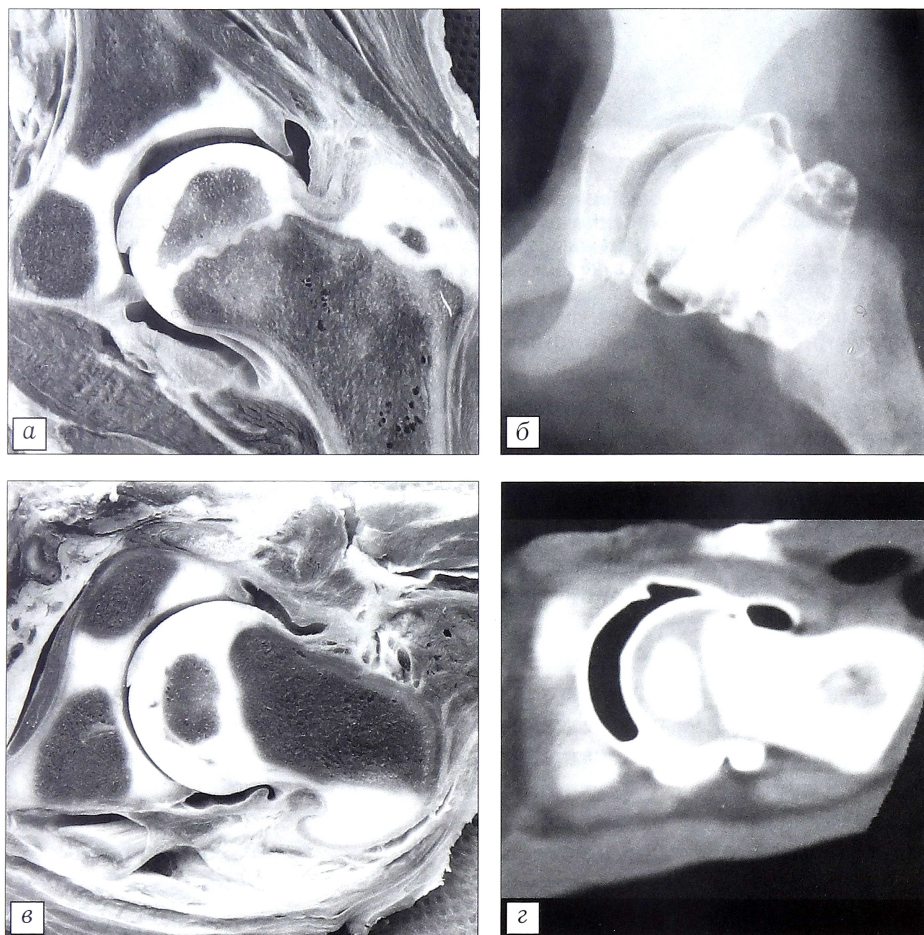
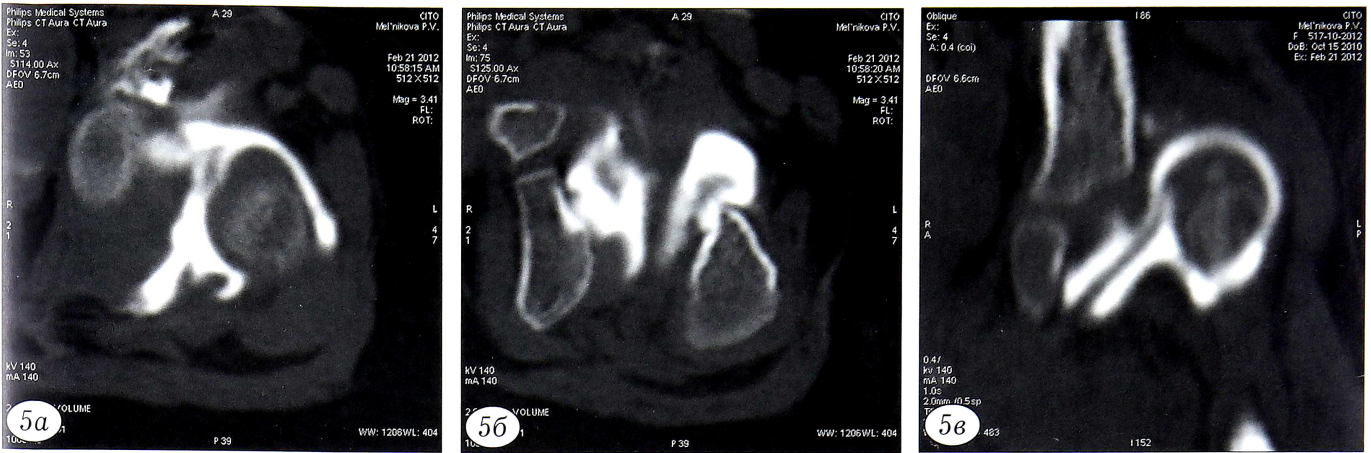


Рис. 4. Двойное контрастирование (анатомо-рентгенологические сопоставления).

а — анатомический препарат (возраст 3 года); б — артропневмограмма: при двойном контрастировании хорошо визуализируются суставные поверхности, вертлужная губа, связка головки бедра; в — анатомический препарат (возраст 1,5 года); г — компьютерная томограмма с использованием методики двойного контрастирования.

как суставные поверхности сустава, так и внутрисуставные структуры (вертлужную губу, связку головки бедра) [9, 10]. При невосправимом вывихе хорошо визуализируются рубцовые ткани в вертлужной впадине, гиперплазия жировой подушки, гипертрофированная связка головки бедра, перетяжка капсулы по типу «песочных часов» (рис. 5). Введение в полость сустава контрастного вещества, разведенного с физиологическим раствором, также имеет право быть — в любом случае объем полученной информации о патологических изменениях в суставе будет гораздо больше, чем без использования контрастного усиления. Однако следует учитывать, что введение большого количества контрастного вещества в полость сустава вызывает эффект затемнения хрящевых и мягкотканых структур.

При болезни Пертеса на рентгенологической стадии ведущая роль в диагностике, несомненно, принадлежит МРТ. По данным МСКТ можно ориентироваться лишь на косвенные признаки: наличие выпота в суставе, расширение рентгенологической суставной щели,



**Рис. 5.** Невправимый врожденный вывих бедра слева (возраст 1 год 4 мес). МСКТ с контрастированием.

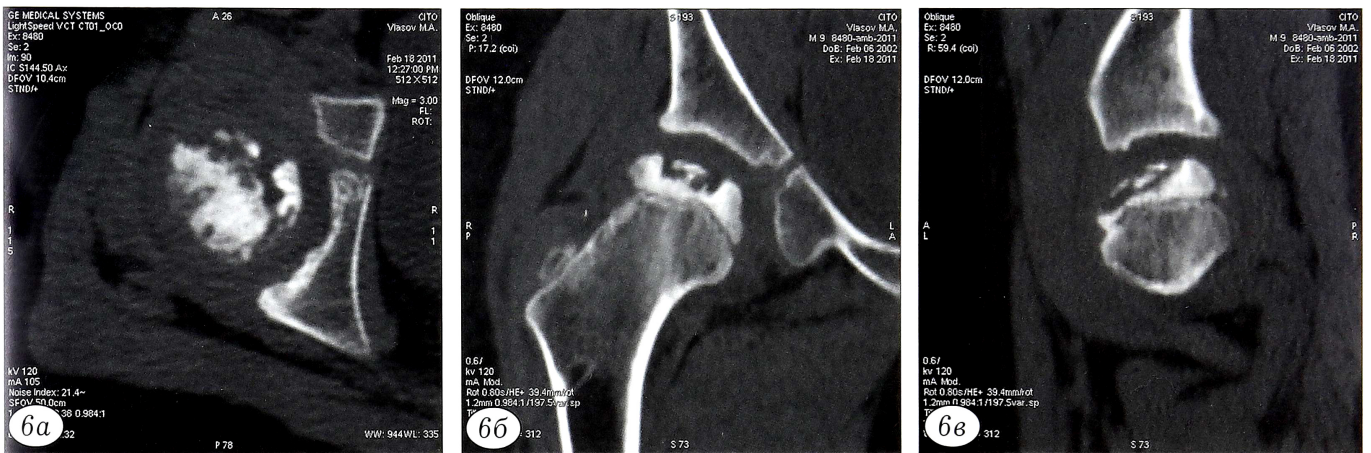
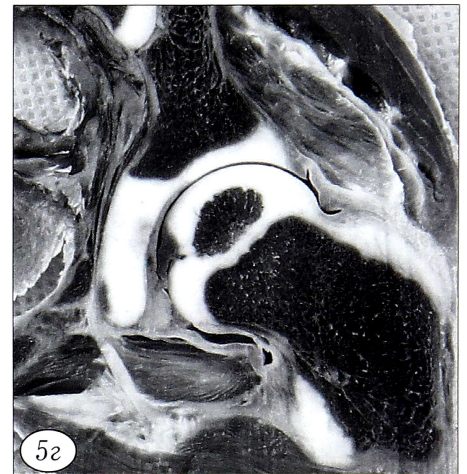
а, б — на аксиальных срезах видна деформация головки и краев вертлужной впадины, гипертрофированная связка головки, наличие перетяжки капсулы по типу «песочных часов»; анатомо-КТ-сопоставления:

в — на мультипланарной реконструкции видна деформация хрящевой крыши вертлужной впадины, вертлужная губа завернута внутрь впадины,

г — на анатомическом препарате хрящевая крыша вертлужной впадины и вертлужная губа в норме (возраст 1,5 года).

**Рис. 6.** Болезнь Пертеса.

а — на аксиальном срезе определяются деформация и фрагментация эпифиза головки бедра, наличие выпота в суставе; мультипланарные реконструкции во фронтальной (б) и сагиттальной (в) плоскостях: более сохранны задние отделы эпифиза головки бедра.



локальный остеопороз эпифиза головки бедра, разрушенность зоны роста. Значение МСКТ существенно возрастает в стадию импрессионного перелома и во все последующие стадии развития болезни Пертеса (рис. 6, а). Мультиспиральная компьютерная томография с ее возможностями построения мультипланарных реконструкций изображений в различных плоскостях позволяет хорошо визуализировать деформацию эпифиза головки бедренной кости, определить его сохранные отделы, что дает возможность провести полноценное предоперационное планирование (рис. 6, б, в).

Отдельный интерес вызывают пациенты с воспалительными заболеваниями тазобедренных сус-

тавов. Связано это с тем, что в воспалительный процесс могут вовлекаться ростковые зоны сустава, что в дальнейшем приводит к различным его деформациям. Для иллюстрации возможностей МСКТ приводим клиническое наблюдение. В детской поликлинике ЦИТО в течение 4 мес наблюдался больной П., 9 лет с синовитом правого тазобедренного сустава. По данным первичной КТ диагноз не изменился. При повторном КТ-исследовании был установлен диагноз хронического воспалительного процесса тела правой подвздошной кости, который вызывал синовит тазобедренного сустава. На аксиальных срезах хорошо видны преимущественно слившиеся периостальные насло-

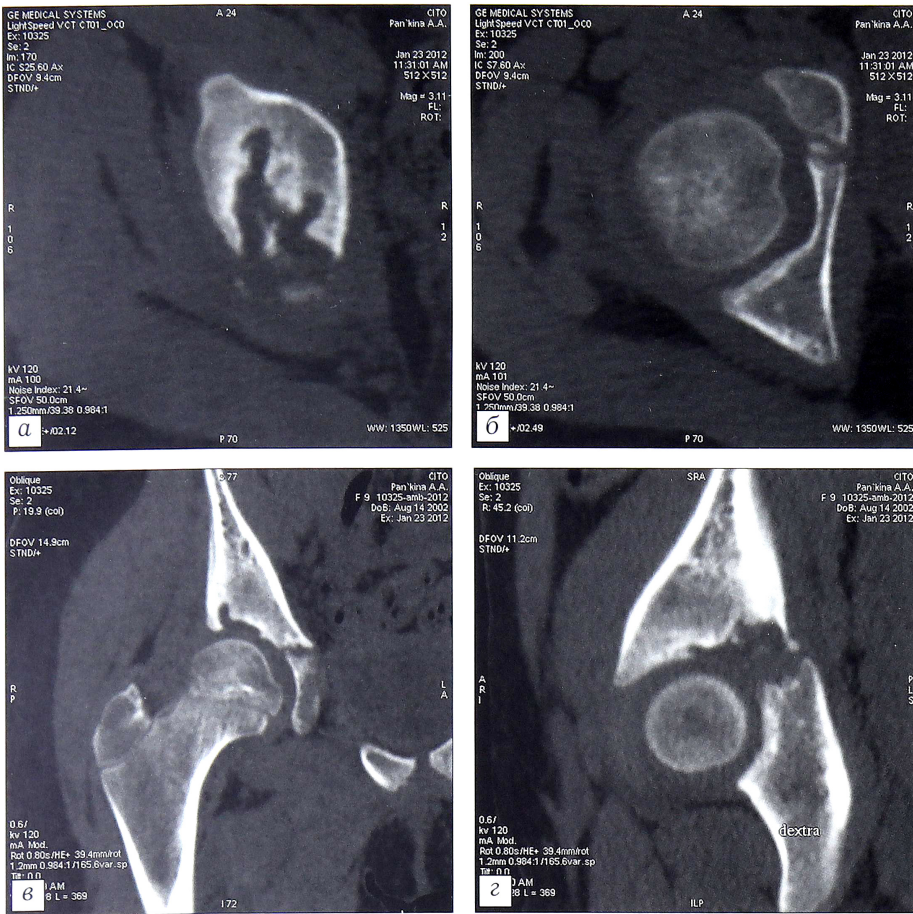


Рис. 7. Хронический воспалительный процесс правой подвздошной кости.

а, б — аксиальные срезы: воспалительная деструкция субхондральной пластинки тела подвздошной кости, наличие выпота в суставе; в — мультипланарная реконструкция, фронтальная плоскость: воспалительная деструкция субхондральной пластинки тела подвздошной кости, периостальная реакция со стороны прилежащих отделов крыла подвздошной кости; г — мультипланарная реконструкция, сагиттальная плоскость: распространение воспалительного процесса на Y-образный хрящ.

ния по наружной поверхности крыла и тела подвздошной кости, узурация суставной поверхности подвздошной кости с наличием зоны воспалительной деструкции подлежащей костной ткани, выпот в полости сустава (рис. 7, а, б). На мультипла-

Учитывая неоднородность структуры, наличие включений повышенной плотности, зоны остеосклероза в прилежащих отделах, прежде всего была заподозрена остеобластома. Впоследствии опухоль была удалена артроскопически, диагноз был подтвержден гистологически.

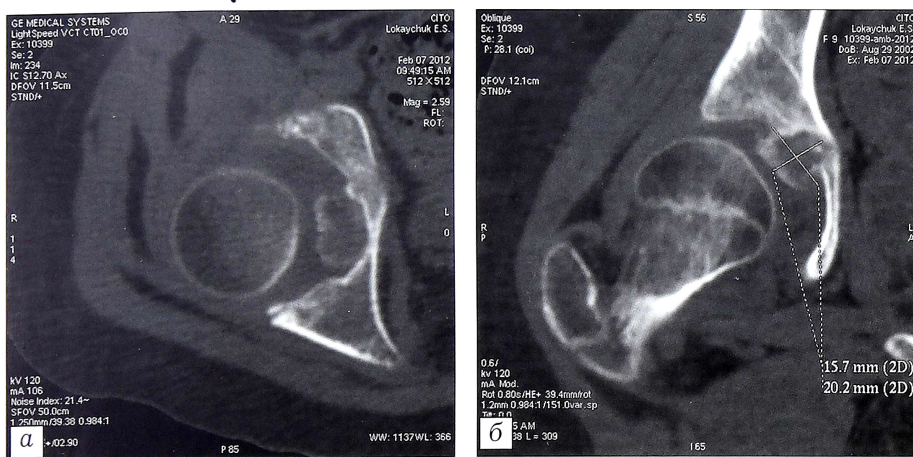

Рис. 8. Остеобластома дна правой вертлужной впадины.

а — аксиальный срез: опухоль выталкивает головку бедра из вертлужной впадины; б — мультипланарная реконструкция во фронтальной плоскости.

нарных реконструкциях хорошо виден характер разрушения суставной поверхности и субхондральной пластинки и то, что в процесс вовлекается часть Y-образного хряща между подвздошной и седалищной костью (рис. 7, в, г). Учитывая все вышесказанное, ребенка следует наблюдать в течение многих лет и оценивать, как будет формироваться тазобедренный сустав в дальнейшем.

Отдельно следует сказать об опухолях, локализирующихся в области тазобедренного сустава у детей. Топография области настолько сложна, что оценить характер и расположение патологического очага лишь по данным одной обзорной рентгенографии весьма затруднительно. Представляем клиническое наблюдение. Больной Л. 9 лет наблюдался по месту жительства с диагнозом: артрит тазобедренного сустава. По данным обзорной рентгенографии определялся подвывих головки бедренной кости на фоне нормально развитой вертлужной впадины. На МСКТ была выявлена костеобразующая опухоль, исходящая из дна вертлужной впадины, которая в процессе роста выталкивала головку бедра из впадины (рис. 8).

Мультиспиральная компьютерная томография, несомненно, является методом выбора в оценке состояния костной структуры, визуализации ростковых зон, основных и дополнительных ядер окостенения элементов сустава. Кроме того, она позволяет абсолютно точно оценить пространственную ориентацию компонентов тазобедренного сустава, характер смещения костных фрагментов при травматических повреждениях, локализацию патологического очага при костной патологии и степень вовлеченности в процесс прилежащих анатомических структур. Контраст-

ное усиление (в частности, двойное контрастирование) существенно расширяет возможности метода, так как позволяет оценить состояние хрящевых и мягкотканых структур сустава, что наиболее актуально у детей младшего возраста.

Таким образом, МСКТ дает более достоверную информацию о геометрии тазобедренного сустава по сравнению с традиционной обзорной рентгенографией, позволяет более подробно оценить характер и степень патологических изменений при различных его заболеваниях у детей и подростков, выбрать оптимальную тактику лечения и прогнозировать дальнейшее развитие сустава с учетом наличия тех или иных патологических изменений.

#### ЛИТЕРАТУРА [ REFERENCES ]

1. Кожевников О.В., Лукьяненко Н.И., Осипов А.А., Коломиец А.А., Сокол И.Н. Диагностическая значимость мультиспиральной компьютерной томографии и оценка отдаленных результатов хирургической коррекции врожденной и приобретенной патологии тазобедренного сустава у детей. *Гений ортопедии*. 2010; 4: 99–103 [Kozhevnikov O.V., Luk'yanenko N.I., Osipov A.A., Kolomiets A.A., Sokol I.N. The diagnostic value of long-term results for surgical correction of congenital and acquired pathology of the hip in children. *Geniyi ortopedii*. 2010; 4: 99–103 (in Russian)].
2. Лозовая Ю.И. Оценка динамики развития тазобедренного сустава у детей в условиях сохраняющегося патологического процесса (врожденный вывих бедра: диагностика и лечение): Автореф. дис. ... канд. мед. наук. М.; 2011 [Lozovaia Yu.I. Evaluation of hip joint development dynamics in children with persistent pathologic process (congenital hip dislocation: diagnosis and treatment). *Cand. med. sci. Diss. Moscow*; 2011 (in Russian)].
3. Огарёв Е.В. Развитие тазобедренного сустава у детей и подростков в клинично-анатомо-рентгенологическом аспекте. Дис. ... канд. мед. наук. М.; 2003 [Ogaryov E.V. Development of hip joint in children and adolescents: clinical, anatomic, roentgenologic aspect. *Cand. med. sci. Diss. Moscow*; 2003 (in Russian)].
4. Огарёв Е.В. Формирование проксимального отдела бедренной кости у детей и подростков. *Вестник травматологии и ортопедии им. Н.Н. Приорова*. 2006; 1: 51–6 [Ogaryov E.V. Formation of proximal femur in children and adolescents. *Vestnik travmatologii i ortopedii im. N.N. Priorova*. 2006; 1: 51–6 (in Russian)].
5. Огарёв Е.В., Морозов А.К. Возрастная анатомия вертлужной впадины у детей (анатомо-рентгенологические сопоставления). *Вестник травматологии и ортопедии им. Н.Н. Приорова*. 2006; 3: 3–10 [Ogaryov E.V., Morozov A.K. Age-related anatomy of acetabulum in children (anatomic radiologic comparison) *Vestnik travmatologii i ortopedii im. N.N. Priorova*. 2006; 3: 3–10 (in Russian)].
6. Макушин В.Д., Тепленький М.П., Раловец Н.Э., Парфенов Э.М. Модификация операции Солтера при лечении дисплазии вертлужной впадины у больных младшего школьного возраста. *Вестник травматологии и ортопедии им. Н.Н. Приорова*. 2008; 4: 50–6 [Makushin V.D., Tyoplen'kiyi M.P., Ralovets N.N., Parfyonov E.M. Modification of salter operation for treatment of acetabulum dysplasia in patients of early school age. *Vestnik travmatologii i ortopedii im. N.N. Priorova*. 2008; 4: 50–6 (in Russian)].
7. Тихоненков Е.С. Остаточные подвывихи бедра у детей и их оперативное лечение: Автореф. дис. ... д-ра мед. наук. Л.; 1981 [Tikhonenkov E.S. [Residual hip subluxations in children and their treatment. *Dr. med. sci. Diss. Leningrad*; 1981 (in Russian)].
8. Гуревич А.Б. Лучевая диагностика диспластических заболеваний тазобедренного сустава у детей. Автореферат дис. ... канд. мед. наук. М.; 2011 [Gurevich A.B. Radiologic diagnosis of dysplastic hip diseases in children. *Cand. med. sci. Diss. Moscow*; 2011 (in Russian)].
9. Кожевников О.В., Морозов А.К., Кралина С.Э., Огарёв Е.В., Негматов Ж.М. Диагностическая ценность лучевых методов исследования с контрастированием изображения для рационального выбора способа оперативного лечения высокого врожденного вывиха бедра у детей. *Вестник травматологии и ортопедии имени Н.Н. Приорова*. 2010; 4: 49–58 [Kozhevnikov O.V., Morozov A.K., Kralina S.E., Ogaryov E.V., Negmatov Zh.M. Diagnostic value of contrast radiologic examination for rational planning of surgical treatment of high congenital hip dislocation in children. *Vestnik travmatologii i ortopedii im. N.N. Priorova*. 2010; 4: 49–58 (in Russian)].
10. Морозов А.К., Огарёв Е.В., Малахов О.А., Банаков В.В., Косова И.А. Искусственное контрастирование тазобедренного сустава у детей и подростков (рентгеноанатомическое исследование). *Вестник рентгенологии и радиологии*. 2004; 2: 38–43 [Morozov A.K., Ogaryov E.V., Malakhov O.A., Banakov V.V., Kosova I.A. Artificial contrasting of the hip joint in children and adolescents: x-ray anatomic study. *Vestnik rentgenologii i radiologii*. 2004; 2: 38–43 (in Russian)].

**Сведения об авторах:** Огарёв Е.В. — канд. мед. наук, старший науч. сотр. отделения лучевой диагностики; Морозов А.К. — доктор мед. наук, профессор, зав. отделением лучевой диагностики.

**Для контактов:** Огарёв Егор Витальевич. 127299, Москва, ул. Приорова, д. 10, ЦИТО. Тел.: 8 (495) 601-40-87. E-mail: evogarev@yandex.ru

