

© И.О. Голубев, С.А. Журавлев, 2014

ПРИКЛАДНАЯ АНАТОМИЯ ВЕТВЕЙ СРЕДИННОГО И ЛОКТЕВОГО НЕРВОВ ПРИМЕНИТЕЛЬНО К ОПЕРАЦИЯМ НЕВРОТИЗАЦИИ МЫШЦ ПРЕДПЛЕЧЬЯ

И.О. Голубев, С.А. Журавлев

ФГБУ «Центральный научно-исследовательский институт травматологии и ортопедии им. Н.Н. Приорова»
Минздрава России, Москва, РФ

Для определения возможностей невротизации двигательных ветвей срединного нерва за счет локтевого нерва и наоборот изучена детальная анатомия мышечных ветвей срединного и локтевого нервов на предплечье. Исследование проведено на 20 верхних конечностях 10 трупов взрослых людей. Оценивали количество ветвей, их длину и точное место отхождения от основного нервного ствола. Установлено, что топографическая анатомия мышечных ветвей срединного и локтевого нервов на предплечье довольно постоянна. В качестве нервов-доноров для невротизации от срединного нерва могут быть использованы самые длинные ветви, идущие к мышцам круглого пронатора и к поверхностному сгибателю пальцев, от локтевого нерва — длинная ветвь к мышце локтевого сгибателя кисти.

Ключевые слова: мышечные ветви, невротизация, срединный нерв, локтевой нерв.

Applied Anatomy of Median and Ulnar Nerve Branches in Operations for Forearm Muscles Neurotization

I.O. Golubev, S.A. Zhuravlyov

Central Institute of Traumatology and Orthopaedics named after N.N. Priorov,
Moscow, Russia

To determine the potentialities of median nerve motor branches neurotization by the ulnar nerve and vice versa the anatomy of muscular branches of median and ulnar nerves in the forearm was studied in detail. Study was performed on 20 upper extremities from 10 adult cadavers. The number of branches, their length and precise place of divergence from the main trunk were assessed. It was stated that topographic anatomy of muscular branches of the median and ulnar nerves in the forearm was quite invariable. For neuratization from the median nerve the longest branches that passed to pronator teres muscles and superficial flexor muscle of fingers can be used; from the ulnar nerve — long branch to the ulnar flexor muscle of wrist.

Key words: muscular branches, neurotization, median nerve, ulnar nerve.

Восстановление функции мышц после повреждения периферических нервов по-прежнему остается сложной задачей [1, 2], особенно в случаях, когда нерв поврежден на значительном расстоянии от мышцы и время, требующееся для его прораствания, превышает таковое сохранения сократительной способности мышцы [3].

Одним из путей приближения мышцы к нерву является невротизация за счет двигательных ветвей не поврежденного нерва [1–4]. Невротизация — это транспозиция ветвей интактных нервов на дистальные участки ветвей поврежденных нервов с целью восстановления функции последних [5–8]. Чаще всего невротизации применяются для восстановления движений в суставах верхних конечностей, при этом используются ветви срединного, локтевого и лучевого нервов. Детальное знание анатомии ветвей нервов является условием успеха в выборе хирургической тактики. Обобщив многочисленные (отечественные и зарубежные), но не всегда детализированные данные по анатомии срединного и локтевого нервов, можно выделить ос-

новные моменты топографической анатомии этих нервов [4, 9–12].

Срединный нерв образуется при слиянии двух ножек, которые отходят от медиального и латерального пучков плечевого сплетения и огибают спереди подмышечную артерию. На этом этапе срединный нерв получает волокна из всех сегментов плечевого сплетения. Место слияния двух ножек в срединный нерв (развилка) прикрыто на уровне подмышечной ямки грудными мышцами. Расположение развилки может значительно варьировать. Она может быть смещена в дистальном направлении на уровень плеча. В 5% случаев она отсутствует.

При этом двигательные волокна для сгибателей руки идут сначала в составе латерального пучка, а затем — мышечно-кожного нерва. Дистальнее, в области медиальной борозды двуглавой мышцы, происходит слияние отходящих от этого нерва волокон с волокнами из медиального пучка в единый срединный нерв. Вместе с сосудами руки срединный нерв проходит на плече в медиальной борозде

двуглавой мышцы и переходит затем на уровне локтевого сгиба на медиальную сторону плечевой артерии. Сзади к нему примыкает медиальная межмышечная перегородка плечевой кости и берущая от нее начало плечевая мышца. На уровне локтя нерв проходит под апоневрозом двуглавой мышцы плеча и медиально от круглого пронатора. Затем он располагается медиально от плечевой артерии или при высоком разветвлении этой артерии медиально от локтевой артерии. Ствол нерва покидает локтевой сгиб, проходя вглубь мышц между головками круглого пронатора. Они прикрепляются к медиальному надмыщелку плеча и венечному отростку локтевой кости (локтевая головка). Локтевая головка обычно меньше по объему; она отделяет срединный нерв от расположенной латеральнее и несколько глубже локтевой артерии. Плечевая мышца создает защитную прокладку между срединным нервом с сосудами и локтевым суставом.

Через круглый пронатор срединный нерв проходит под сухожильной дугой поверхностного сгибателя пальцев. Далее он, располагаясь на нижней стороне поверхностного сгибателя пальцев, будучи помещенным в его фасциальное влагалище, проходит по средней линии предплечья в дистальном направлении. Дистальнее круглого пронатора от срединного нерва отходит передний межкостный нерв, который следует по поверхности межкостной мембраны между длинным сгибателем I пальца и глубоким сгибателем пальцев до квадратного пронатора. Наряду с круглым пронатором срединный нерв иннервирует все мышцы-сгибатели, за исключением двух брюшек глубокого сгибателя пальцев для IV и V пальцев, которые получают иннервацию из локтевого нерва. Тонкие веточки идут также к костям предплечья и лучезапястному суставу.

Локтевой нерв содержит исходящие из медиального пучка волокна сегментов C8 и Th1. Он следует вдоль подмышечной артерии, примыкая к ее медиальной поверхности в медиальной борозде двуглавой мышцы. Уже на середине плеча нерв переходит через медиальную межмышечную перегородку на разгибательную поверхность. Между перегородкой и медиальной головкой трехглавой мышцы плеча он проходит на заднюю поверхность медиального надмыщелка плечевой кости, располагаясь в борозде локтевого нерва. Под сухожильной дугой мышц сгибателей запястья и пальцев локтевой нерв по латеральной стороне локтевого сгибателя запястья проходит на предплечье, возвращаясь на сгибательную поверхность. В области медиального надмыщелка нерв отдает суставную ветвь к задней поверхности суставной сумки локтевого сустава. Дистальнее локтевого сустава отходят ветви к локтевому сгибателю запястья и локтевой части глубокого сгибателя пальцев. Примерно на середине предплечья с лучевой стороны к нерву прилегает локтевая артерия, после того как она проходит под глубоким и поверхностным сгибателем. Чувствительная дорсальная ветвь отходит от локтевого не-

рва в большинстве случаев лишь в дистальной трети предплечья. Она идет под сухожилием локтевого сгибателя запястья, над местом прикрепления квадратного пронатора к локтевой кости и, проходя над ладонной поверхностью шиловидного отростка локтевой кости, вновь переходит на разгибательную сторону и пересекает на своем пути сухожилия длинной мышцы, отводящей I палец, и короткого разгибателя I пальца. Над удерживателем разгибателей (тыльной поперечной связкой запястья, *retinaculum extensorum*) она разделяется на свои конечные ветви, которые представляют собой дорсальные пальцевые нервы, иннервирующие кожу локтевой половины III пальца, а также кожу IV и V пальцев. Зона их иннервации распространяется до проксимального межфалангового сустава по дорсальной поверхности. Сенсорная ладонная ветвь локтевого нерва прободает в дистальной трети фасцию предплечья и иннервирует локтевую часть ладонной поверхности лучезапястного сустава, а также проксимальную часть гипотенара.

Ствол локтевого нерва пересекает лучезапястный сустав по сгибательной стороне, где он с лучевой стороны частично прикрыт сухожилием локтевого сгибателя запястья. В этом месте нерв проходит между удерживателем сгибателей и пучками волокон, которые идут от гороховидной кости через локтевые нерв и артерию к ладонной поперечной связке запястья и образуют здесь фиброзный канал (Гийона). Покидая фиброзный канал, локтевой нерв разделяется на две конечные ветви, поверхностную и глубокую. Поверхностная ветвь отдает маленькую моторную веточку к короткой мышце ладони и разделяется затем на сенсорные общие 3 и 4 пальцевые нервы. От них отходят 3 собственных ладонных пальцевых нерва для локтевой поверхности безымянного пальца и для мизинца. Они иннервируют сгибательную и разгибательную поверхность средней и ногтевой фаланг. Глубокая ветвь проходит через место прикрепления короткого сгибателя V пальца к середине ладони. Кроме мышц гипотенара она иннервирует III и IV червеобразные мышцы, все межкостные мышцы, а также мышцу, приводящую I палец, и глубокую головку короткого сгибателя I пальца. Как поверхностная, так и глубокая ветви локтевого нерва соединяются с помощью анастомозов со срединным нервом.

Точного описания анатомии мышечных ветвей срединного и локтевого нервов на предплечье в доступных источниках мы не нашли. В связи с этим было выполнено анатомическое исследование, по результатам которого были составлены карты двигательных ветвей срединного и локтевого нервов на предплечье взрослого человека.

МАТЕРИАЛ И МЕТОДЫ

Анатомическое исследование проведено на 10 нефиксированных трупах взрослых людей. Обязательным условием было отсутствие поврежде-

ний кожи предплечий, целостность обеих костей предплечья. Из 10 трупов 4 были женские, 6 — мужские. Препарирование срединного и локтевого нервов осуществлялось на обеих руках с использованием бинокулярных луп (ув. 3,7). Кожный разрез, начинаясь от нижней трети внутренней поверхности плеча, затем по передней поверхности локтевого сустава, переходил на переднюю поверхность предплечья и заканчивался между карпальным каналом и каналом Гийона. Кожу и подкожную основу препарировали почти циркулярно для обеспечения лучшей визуализации ветвей нервов. Средняя длина предплечья (от проксимального края локтевого отростка до верхушки шиловидного отростка локтевой кости) составила 27,3 см (от 23,5 до 29 см). Сначала препарировали срединный нерв. Определяли количество мышечных ветвей, их длину и место отхождения от основного ствола. Последнее расстояние измеряли от линии, перпендикулярной оси конечности, проведенной через надмыщелки плечевой кости. Выделение нервов начинали в дистальной трети плеча.

Срединный нерв визуализировали лежащим на плечевой мышце, сразу медиальнее двуглавой мышцы плеча (рис. 1). Затем постепенно препарировали все мышцы, через которые проходил срединный нерв и его ветви до карпального канала. Идентифицировали передний межкостный нерв,



Рис. 1. Препарированный срединный нерв и его мышечные ветви (мужской труп, левое предплечье).



Рис. 2. Препарированный локтевой нерв и его мышечные ветви (мужской труп, левое предплечье).

отходящий от срединного нерва в проксимальном отделе предплечья. Топографическую анатомию переднего межкостного нерва и его ветвей не изучали, так как она описана в большом анатомическом исследовании T. Essa и соавт. [13].

Локтевой нерв визуализировали на уровне входа в кубитальный канал (рис. 2). Затем вскрывали кубитальный канал и последовательно препарировали мышцы, через которые проходил локтевой нерв и его мышечные ветви.

Все измерения фиксировали, затем высчитывали следующие показатели: средние арифметические количества ветвей, их длин и расстояний между межмышцелковой линией и точкой отхождения этих ветвей (точка начала — точка, лежащая на перпендикулярной межмышцелковой линии прямой и измеряемая по этой прямой); стандартное отклонение (σ) этих же величин; коэффициент вариации (используется для оценки однородности совокупности данных). В статистике принято, что если значение коэффициента вариации не превышает 33%, то совокупность является однородной, если больше 33% — неоднородной [14].

РЕЗУЛЬТАТЫ

Срединный нерв. Количество ветвей срединного нерва на предплечье к мышцам (исключая передний межкостный нерв) варьировалось от 8 до 10.

К круглому пронатору в среднем шло 3 ветви, отходящие от срединного нерва на $5 \pm 0,69$ мм дистальнее межмышцелковой линии, их длина в среднем составила $42 \pm 2,68$ (коэффициент вариации (КВ) 6%), $45 \pm 2,13$ (5%) и $65 \pm 1,91$ (3%) мм соответственно.

К длинной ладонной мышце в среднем шла одна ветвь, отходящая от срединного нерва дистальнее межмышцелковой линии на $13 \pm 0,85$ (КВ 6%) мм и имевшая длину $77 \pm 1,26$ (2%) мм.

К лучевому сгибателю запястья в среднем также шла одна ветвь, которая отходила от срединного нерва дистальнее межмышцелковой линии на $21 \pm 1,02$ (КВ 10%) мм и имела длину $107 \pm 1,54$ (6%) мм. В подавляющем большинстве случаев в терминальном отделе эта ветвь делилась на две.

Поверхностный сгибатель пальцев получал иннервацию от срединного нерва за счет 4 ветвей, отходящих от него дистальнее межмышцелковой линии на $5 \pm 0,39$ (КВ 8%), $30 \pm 1,66$ (5%), $110 \pm 1,57$ (1%) и $180 \pm 2,25$ (1%) мм и имевших длину в среднем $75 \pm 1,17$ (2%), $107 \pm 1,73$ (2%), $35 \pm 1,46$ (4%) и $28 \pm 1,82$ (7%) мм соответственно.

На основании этих данных мы составили карту мышечных ветвей срединного нерва на предплечье (исключая передний межкостный нерв), описывающую количество ветвей, точки их отхождения от ствола нерва относительно межмышцелковой линии и их длины (рис. 3).

Локтевой нерв. Среднее количество ветвей локтевого нерва к мышцам на предплечье составило

4±0,37. К локтевому сгибателю запястья шло в среднем 3 ветви. Они отходили от него дистальнее межмышцелковой линии на 10±1,1 (КВ 11%), 20±2,35 (12%) и 85±2,17 (3%) мм и имели длину 35±1,7 (5%), 70±2,63 (4%) и 70±2,83 (4%) мм соответственно.

Глубокий сгибатель пальцев получал иннервацию от локтевого нерва за счет только одной ветви. В среднем она отходила от ствола нерва на 35±3,28 (КВ 10%) мм дистальнее межмышцелковой линии и имела длину 55±2,02 (6%) мм.

На основании полученных данных была составлена карта мышечных ветвей локтевого нерва на предплечье (рис. 4).

Оценивая результаты исследования мы пришли к выводу, что топографическая анатомия мышечных ветвей срединного и локтевого нервов на предплечье довольно постоянна. Коэффициент вариации всех изучаемых параметров не превышал 33%, что соответствует однородности совокупности.

В определении наиболее подходящего для невротизации нерва донора мы исходили из количества его анатомических «дублеров» к иннервируемой ими мышце и близости к возможным нервам-реципиентам. В качестве нервов-доноров для невротизации наиболее соответствуют вышеперечисленным требованиям:

- от срединного нерва — самые длинные ветви к мышцам круглого пронатора и к поверхностному сгибателю пальцев;
- от локтевого нерва — длинная ветвь к мышце локтевого сгибателя запястья.

В зависимости от локализации нерва-реципиента возможна замена этих ветвей на расположенные проксимально ветви к вышеперечисленным мышцам.

ЛИТЕРАТУРА [REFERENCES]

1. Говенько Ф.С. Некоторые вехи и достижения в хирургии поврежденных нервов. Неврологический вестник. Журнал им. В.М. Бехтерева. 2008; 1: 88–92 [Goven'ko F.S. Some stages and achievements in nerve-injury surgery. *Nevrologicheskiy vestnik. Zhurnal im. V.M. Bekhtereva.* 2008; 1: 88–92 (in Russian)].
2. Говенько Ф.С. Хирургия поврежденных периферических нервов. СПб.: Феникс; 2010 [Goven'ko F.S. *Surgery for peripheral nerve injuries.* St. Petersburg: Feniks; 2010 (in Russian)].
3. Пшениснoв К.П., Новиков М.Л. Реконструктивная хирургия повреждений плечевого сплетения. Избранные вопросы пластической хирургии. 2001; 1 (7): 63 [Pshenishnov K.P., Novikov M.L. *Reconstructive surgery for brachial plexus injuries. Izbrannyye voprosy plasticheskoy khirurgii.* 2001; 1 (7): 63 (in Russian)].
4. Мументалер М., Штёр М., Мюллер-Фаль Г., ред. Поражения периферических нервов и корешковые синдромы. Пер. с нем. М.: МЕДпресс-информ; 2013 [Mumenthaler M., Stöhr M., Müller-Vahl H. *Peripheral nerve injury and radicular syndrome.* Moscow: MEDpress-inform; 2013 (in Russian)].
5. Унжаков В.В. Особенности повторных хирургических вмешательств на нервных стволах. СПб: СпецЛит; 2008: 162 [Unzhakov V.V. *Peculiarities of repeated surgical interventions on nerve trunks.* St. Peterburg: SpetsLit; 2008: 162 (in Russian)].

Сведения об авторах: Голубев И.О. — доктор мед. наук, зав. отделением микрохирургии и травмы кисти; Журавлев С.А. — врач травматолог-ортопед научно-поликлинического отделения.

Для контактов: Журавлев Сергей Александрович. 127299, Москва, ул. Приорова, д. 10, ЦИТО. Тел. 8 (495) 450–37–56. E-mail: serzhus@mail.ru

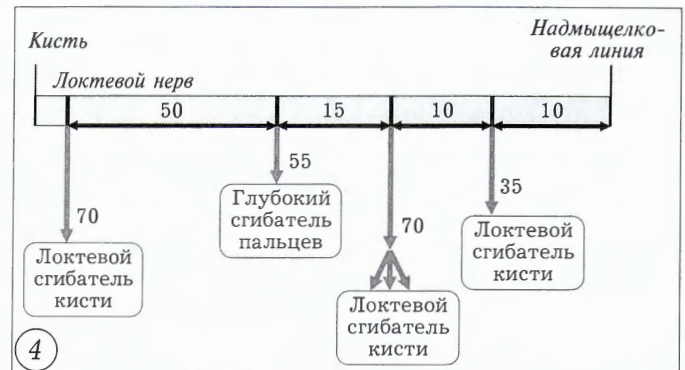
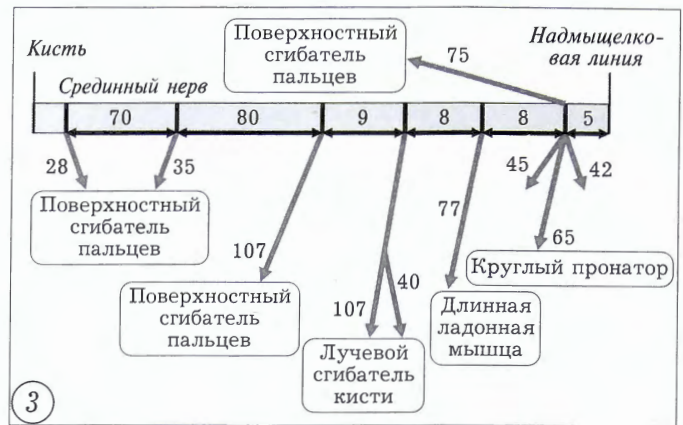


Рис. 3. Карта мышечных ветвей срединного нерва на предплечье.

Здесь и на рис. 4 цифрами указано расстояние в мм.

Рис. 4. Карта мышечных ветвей локтевого нерва на предплечье.

6. Шевелев И.Н. Микрохирургия периферических нервов. М.: 2011: 304 [Shevel'ov I.N. *Microsurgery of peripheral nerves.* Moscow; 2011: 304].
7. Secer H.I. Surgical repair of ulnar lesion caused by gunshot and shrapnel: results in 407 lesions. *J. Neurosurg.* 2007; 107: 56–63.
8. Tubbs S. Loukas M., Shaja M. The contralateral long thoracic nerve as a donor for upper brachial plexus neurotisation procedures: cadaveric feasibility study. *J. Neurosurg.* 2009; 110: 167–172.
9. Некрасова Л.В. Анатомометрические характеристики срединного нерва в различные сроки при его компрессии в эксперименте: Автореферат дис. ... канд. мед. наук. Пермь; 2011 [Nekrasova L.V. *Anatomometric characteristics of the median nerve at different terms in its decompression in experiment: Cand. med. sci. Diss.* Perm'; 2011 (in Russian)].
10. Синельников Р.Д., Синельников Я.Р. Атлас анатомии человека: Учебное пособие. 2-е изд., т. 4. М.: Медицина; 1996 [Sinel'nikov R.D., Sinel'nikov Ya.R. *Atlas of human anatomy: Textbook.* 2nd ed., v. 4. Moscow: Meditsina; 1996 (in Russian)].
11. Bonnel F. Microscopic anatomy of the adult human brachial plexus an anatomical and histological basis for microsurgery. *Microsurgery.* 1984; 5 (3): 107–18.
12. Netter F.H. *Atlas of Human Anatomy.* 5th ed. Elsevier; 2012.
13. Essa T.M., Abdelghany A.H. Anatomical study of the anterior interosseous nerve. *Bull. Alex. Fac. Med.* 2009; 45: 457–72.
14. Елисеева И.И., ред. Статистика: Учебник для вузов. СПб.: Питер; 2012 [Eliseeva I.I., ed. *Statistics: Textbook.* St. Petersburg: Piter; 2012 (in Russian)].