

ТРАВМАТИЧЕСКИЕ ВЫВИХИ ГОЛЕНИ (ЧАСТЬ 2)

А.А. Морозов, В.И. Зоря

ГБОУ ВПО «Московский государственный медико-стоматологический университет им. А.И. Евдокимова»
Минздрава России, Москва, РФ

Во второй части лекции дана подробная характеристика сопутствующих повреждений сосудисто-нервного пучка при вывихах голени, представлены данные о тактике и методах лечения пациентов, осложнениях.

Ключевые слова: коленный сустав, травма, вывих.

Traumatic dislocations of crus (part 2)

A.A. Morozov, V.I. Zorya

Second part of the lecture describes detailed characteristics of associated neurovascular fascicle injury in shin dislocations and presents data on treatment tactics, techniques and complications.

Key words: knee joint, injury, dislocation.

Повреждения сосудов. Топография сосудисто-нервного пучка в области коленного сустава определяет высокий риск его травматизации. Частота повреждений сосудистого пучка при травматическом вывихе голени (ТВГ) варьируется от 7 до 64 % [1–6]. Столь широкий разброс — результат различий в методологии исследований, методах выявления ТВГ и определения значимого артериального повреждения. Механизм повреждения артерии напрямую зависит от типа ТВГ. При переднем вывихе подколенная артерия обычно травмируется вследствие растяжения с повреждением ее интимы. Напротив, сосудистые поражения, связанные с задними вывихами, часто являются полными разрывами артериального ствола [1]. Одни исследователи свидетельствуют о более частом повреждении сосудов при заднем вывихе [1], другие — при переднем [6]. Поскольку диагноз вывиха голени в настоящее время выставляется чаще (в связи с информированностью и настороженностью травматологов), частота серьезных сосудистых осложнений уменьшается. Однако возможность наличия артериальной травмы следует рассматривать даже при низкоэнергетических ТВГ, при которых данное состояние диагностируют в 8% наблюдений [7].

Именно травматолог как основной врач, занимающийся лечением пациентов с ТВГ, должен первоначально оценить кровоснабжение конечности. Очевидно, что клиническое обследование пациентов с ТВГ должно быть направлено на поиск признаков ишемии, снижения кровотока и компартмент-синдрома. Наличие ишемии требует экстренного хирургического вмешательства. Неинвазивные методы исследования артерий, включая определение плечелодыжкового индекса артериального давления, оценку артериального тока при доплеровском сканировании, используют более широко, нежели ангиографию, роль ко-

торой в диагностике сосудистых повреждений при ТВГ оценивается по-разному.

Нередки случаи выставления ошибочного диагноза, основанного на адекватном капиллярном наполнении и/или ощутимом периферийном пульсе, и, как следствие, несвоевременного восстановления целостности артерии [1]. Всегда следует помнить, что сохранение пульса не полностью исключает артериальную травму. Так, например, в работе [2] существенные вторичные повреждения артерий при ТВГ были обнаружены с помощью ангиографии в 4 (27%) из 15 случаев повреждения конечности, несмотря на присутствие пульса после устранения дислокации, который оценивался как нормальный, что позволило авторам высказать мнение о необходимости применения ангиографии при ТВГ.

Однако не все являются сторонниками обязательного использования ангиографии у каждого пациента с дислокациями голени. В исследовании [4] основным методом поиска сосудистых осложнений был физикальный. Пациенты были обследованы клинически при поступлении, затем приблизительно через 4–6, 24 и 48 ч после травмы. Всем пострадавшим с выявленными сосудистыми нарушениями проводили ангиографию. Установлено, что положительная прогностическая ценность физической экспертизы составляет 90%; у 1 пациента констатирован ложноположительный результат. Еще более важно, что отрицательная прогностическая ценность составляла 100%, т.е. не было пропущено ни одного существенного артериального повреждения.

В публикации [8] по результатам 8 работ проведена оценка диагностической ценности физикальных методов исследования по сравнению с селективной ангиографией, показаниями к выполнению которой служили результаты физичес-

кого обследования. Из 449 ТВГ в 85 (19%) случаях были выявлены отклонения в физических показателях, в 59 (69%) из них диагностированы серьезные повреждения артерии; у 364 пациентов были нормальные физические показатели, и ни у одного из них не отмечено сосудистых повреждений, требующих лечения. На основании выше представленных данных стандартом обследования больных стало выборочное применение артериографии по результатам клинической экспертизы с использованием неинвазивных сосудистых исследований или без.

Работами N. Green и соавт. [1] показано, что при выявлении повреждения артерии и наличия ишемии кровотока должен быть восстановлен в течение 6–8 ч. Клинической иллюстрацией неадекватности коллатерального кровообращения, не обеспечивавшего трофику дистальных отделов нижней конечности, стал опыт Второй мировой войны: 80% солдат с повреждением подколенной артерии, которым не была выполнена сосудистая пластика, в конечном счете потребовалась ампутация [9].

В нашей практике сосудистые осложнения были выявлены в 7 из 59 случаев ТВГ. У 4 пациентов через несколько суток после травмы диагностирован венозный тромбоз, разрешившийся на фоне антикоагулянтной терапии. У 1 больного с переднемедиальным ТВГ произошел разрыв подколенной артерии, сосудистая пластика была выполнена спустя 16 ч, в результате кровотока был полностью восстановлен; спустя 1,5 мес после травмы пациенту проведена ревизия мышц голени, выявлен некроз переднелатеральной группы, через год выполнена пластика связочного аппарата. В другом клиническом наблюдении из-за несвоевременной диагностики развилась необратимая ишемия конечности, закончившаяся ампутацией. Также повреждение подколенной артерии диагностировано у пациентки с передним ТВГ, у которой кровоток был восстановлен спустя 9 ч после травмы (сосудистая пластика реверсивной аутовеной). Появился пульс на артериях стопы. На следующие сутки, в связи с отсутствием пульсации, гипотермией голени и стопы, произведено ревизионное оперативное вмешательство, обнаружена отслойка интимы передней и задней большеберцовых артерий с развитием массивного тромбоза. Через несколько суток была выполнена ампутация нижней конечности на границе средней и нижней трети бедра.

Основываясь на данных литературы и собственном опыте, мы попытались сформулировать основные положения, которые следует помнить при обследовании и лечении пациентов с ТВГ:

- у любого пациента с ТВГ должен быть тщательно оценен артериальный пульс на задней большеберцовой и тыльной артерии стопы как при поступлении, так и сразу после вправления вывиха;
- для оценки артериального тока крови могут быть использованы клинический и неинвазивные

методы исследования; рекомендуется проведение последовательной серии исследований в течение 48 ч, что позволит не пропустить окклюзию сосудов в результате нарастающего отека, гематомы, компартмент-синдрома. Любые признаки нарушения кровотока требуют незамедлительного лечения;

- при появлении признаков нарушения кровотока после вправления вывиха необходимо сразу же оценить состояние подколенной артерии путем артериографии;

- пациентам с выявленным нарушением кровотока по результатам артериографии показано наложение анастомоза; реваскуляризация должна быть проведена в кратчайшие сроки после травмы (до 8 ч);

- недопустимо считать, что причиной снижения или отсутствия пульса является спазм. При выявлении артериальной недостаточности следует предположить наличие сосудистого повреждения;

- восстановление кровотока можно осуществлять путем иссечения травмированного участка артерии с пластикой трансплантатом из подкожной вены или наложением сосудистого шва.

Повреждение нервов. Наиболее часто — в 14–35% случаев — при ТВГ повреждается малоберцовый нерв [3, 10], преимущественно в результате заднелатерального вывиха. Как правило, нерв травмируется вместе с латеральным связочным комплексом, что происходит при гиперэкстензии и варусной девиации голени. Малоберцовый и большеберцовый нервы не фиксированы как подколенная артерия и, как следствие, менее склонны к травме. Тем не менее нерв повреждается при тракционных травмах и часто не подлежит хирургическому восстановлению [11]. Полные повреждения нервов ассоциированы с плохим прогнозом, с потерей более 50% функции конечности при консервативном лечении [12, 13]. При частичном повреждении нерва самостоятельное восстановление может происходить не более чем в 20% случаев [14]. До сих пор отсутствуют четкие показания для невролиза и сшивания нерва. Пациенты с травмой малоберцового нерва, которым производят хирургическое восстановление латеральных связок, вероятно, должны подвергаться по крайней мере невролизу [12]. Травмы большеберцового нерва встречаются реже, но процесс восстановления функции проходит гораздо тяжелее [15].

В нашей серии наблюдений неврологический дефицит проявлялся у 6 пациентов в виде: пареза малоберцового нерва (снижение чувствительности по наружно-тыльной поверхности стопы), пареза обоих (малоберцового и большеберцового) нервов и компрессионно-ишемической невропатии малоберцового нерва (стопа находилась в положении подошвенного сгибания, активные движения в голеностопном суставе практически отсутствовали).

Лечение. При определении тактики лечения больных с ТВГ всегда следует основываться на

результатах оценки неврологического, сосудистого статуса и состояния мягких тканей, которую необходимо проводить в приемном отделении. Единого алгоритма лечения, который подходил бы всем пациентам с ТВГ, нет. Любой из современных методов лечения имеет свои преимущества и недостатки, которые следует учитывать в каждом конкретном случае. Хирурги, часто имеющие дело с ТВГ, должны владеть всеми возможными методиками и применять их в зависимости от потребностей пациента и своих навыков.

Большинство исследователей склоняются к раннему оперативному восстановлению поврежденных структур [3, 7, 11]. Большая часть работ, в которых предпочтение отдается консервативному лечению, были опубликованы 15 и более лет назад [5, 16]. При этом в результатах отмечались как хорошая функция и восстановление стабильности, так и недопустимое образование контрактур, появление боли и нестабильности [6, 17]. В 1972 г. А. Taylor и др. [5] подчеркнули важность продолжительной иммобилизации коленного сустава в положении небольшого сгибания сроком приблизительно на 6 нед, что позволило получить хорошие результаты у 60% пациентов. Было установлено, что более длительная иммобилизация обеспечивала стабильность коленного сустава, но при этом приводила к неприемлемому ограничению амплитуды движений; напротив, результатом менее продолжительной иммобилизации было практически полное восстановление объема движений, сопровождающееся слабостью и нестабильностью коленного сустава.

В принятии решения о хирургическом лечении ТВГ могут помочь данные МРТ, которая позволяет идентифицировать разрывы крестообразных связок, выявить повреждение менисков и хрящевого покрова мыщелков [18, 19], отличить отрывной характер повреждения задней крестообразной связки (ЗКС) от разрыва самой связки. Магнитно-резонансная томография неопределима у пациентов с переломовывихами, когда нестабильность костных отломков делает практически невозможной точную оценку целостности связочного аппарата при физикальном исследовании.

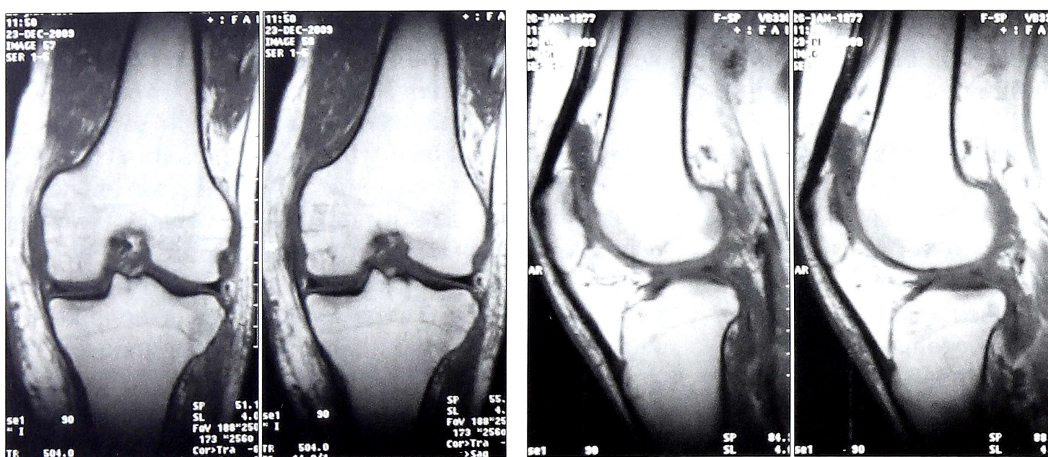
Комплексное обследование пациентов, включающее физикальное обследование под анестезией, функциональные снимки (с варусной и вальгусной нагрузкой в положении разгибания) и МРТ, позволяет наиболее точно, еще до выполнения разреза, выявить разрыв связок (см. рисунок) [8].

Мнения о последовательности восстановления связок неоднозначны. К. Shelbourne и соавт. [7] отметили, что контрактура коленного сустава возникла у лиц, которые подверглись одновременной реконструкции передней крестообразной связки (ПКС) и ЗКС. На основании этого был предложен подход, согласно которому у больных с разрывом обеих крестообразных связок сначала необходимо восстанавливать ЗКС с последующей разработкой движений в коленном суставе, а после восстановления движений выполнять реконструкцию ПКС [20].

В противовес вышесказанному описана тактика ранней разработки движений в течение первых 3–6 нед после ТВГ и последующей единовременной реконструкции ПКС и ЗКС с использованием алло- или ауто трансплантата [15, 21]. Одновременная реконструкция позволяет избежать дополнительных операций и продолжительной реабилитации, необходимых при этапном лечении.

Хотя в большинстве сообщений подчеркивается важность раннего оперативного восстановления и указывается на плохие результаты консервативного лечения, в настоящее время не опубликовано никаких работ, где сравнивались бы результаты консервативного и оперативного лечения при ТВГ. Учитывая последние достижения в области реконструкции связок и техники операции, имеет смысл выполнять хирургическое вмешательство в остром периоде.

Несмотря на риск нарушения целостности трансплантата ЗКС или восстановленной связки, интенсивная, ранняя разработка движений рекомендована во всех руководствах по реабилитации после ТВГ. Иммобилизация в послеоперационном периоде может привести к полной потере сгибания и развитию сгибательной контрактуры. Кроме того, возникающую тугоподвижность в суставе очень трудно устранить даже с помощью расши-



МРТ-картина при ТВГ. Разрыв передней и медиальной крестообразных связок, частичное повреждение ЗКС, повреждение латеральной крестообразной связки, внутреннего и наружного менисков. Синовит. Признаки контузионного повреждения мыщелков большеберцовой и бедренной костей, субхондрального повреждения внутреннего мыщелка бедренной кости. Отек периартикулярных мягких тканей.

ренного артроскопического релиза и длительной реабилитации. После восстановления или замены ЗКС необходимо как можно раньше начинать движения с нагрузкой на ногу и функциональную реабилитацию, в выборе методов которой хирург должен руководствоваться собственным опытом и предпочтениями. Если сгибания на 90° не удается достичь через 4–6 нед после восстановления обеих крестообразных связок, обычно возникает необходимость в манипуляциях под анестезией и артроскопическом удалении рубцовых тканей [8].

Более щадящая тактика применима к пациентам с тяжелыми черепно-мозговыми травмами, с высокой степенью ожирения, открытыми вывихами и серьезным нарушением целостности окружающих тканей, имеющих повреждение артерии или разгибательного аппарата коленного сустава, или пациентом, которым трудно будет пройти восстановительный курс. Закрытое вправление ТВГ с внешней иммобилизацией сроком на 7–8 нед, дальнейшее удаление внешнего фиксатора и восстановление амплитуды движений под анестезией может быть единственным доступным вариантом лечения для этих пациентов [17]. Необходимо следить за тем, чтобы стержни от аппарата внешней фиксации проводились на достаточном расстоянии от сустава, дабы избежать попадания трансплантата при восстановлении связки в сформированные каналы после снятия иммобилизации.

Вправление вывиха с наложением аппарата требует обязательного рентгенологического контроля прежде, чем пациент покинет операционную. Наложение аппарата в положении остаточного подвывиха приводит к очень плохим результатам. Физиотерапия после снятия аппарата должна назначаться сроком на 6–12 нед с последующей оценкой движений, интенсивности боли и стабильности. Пациенту, достигшему приемлемого объема движений в отсутствие стабильности коленного сустава, показано плановое восстановление связочного аппарата.

Решение о том, какие больные с политравмой должны подвергаться раннему оперативному восстановлению связочного аппарата, а какие лечатся с помощью аппарата внешней фиксации, должно приниматься индивидуально. Безусловно, получить хороший результат при ранней реконструкции связок у пациента с травмой головы можно, и это может быть приоритетным вариантом лечения, но лишь в том случае, если пациент молод и имеет хороший прогноз выздоровления после черепно-мозговой травмы.

Реплантация оторванной ЗКС (и костного фрагмента) может быть эффективно произведена с помощью винта [22, 23]. Фиксацию крестообразных или коллатеральных связок при их отрыве легко выполнять винтом или путем наложения шва. Есть мнение, что результат применения шва крестообразной связки хуже ее замены [8]. В любом случае реконструкция — более сложная, чем

реплантация процедура, требующая хирургического опыта [24].

Обеспечить восстановление большего объема движений и достичь большей стабильности по сравнению с применением обычного бандажа и разработкой движений позволят использование дополнительных внешних шарнирных фиксаторов (Compass Knee Hinge, «Smith & Nephew») и ранняя активная разработка движений [4].

Тем не менее 38% пациентов с ТВГ, перенесших восстановительные операции, требуются дополнительные вмешательства в связи с ограниченным объемом движений [25, 26], а у 18–61% больных отмечается развитие послеоперационной нестабильности одной или более связок [27–29]. Боль является наиболее распространенным осложнением ТВГ и встречается у 25–75% пострадавших [27, 28].

Сравнительно недавно появились сообщения о возникновении гетеротопической оссификации после ТВГ [30, 31], однако только у 12% пациентов гетеротопическая оссификация соответствовала III или IV классу. Чаще всего гетеротопическая кость локализовалась с медиальной стороны, причем возникала у пациентов как перенесших хирургическое вмешательство, так и без него. Второе наиболее распространенное местоположение эктопической кости — позади коленного сустава.

Реабилитация пациентов после ТВГ может занимать от 1 года до 2 лет. Очень важно, чтобы пациент понимал и представлял весь восстановительный процесс. Если спустя 2 мес после операции сгибание не достигло по крайней мере 90°, пациента необходимо взять в операционную для манипуляций под анестезией с/без артроскопического лизиса спаек. Важно предупредить пациента о том, что нельзя класть подушку под коленный сустав с целью придания конечности комфортного положения в первые 6 нед после операции, так как это может привести к формированию сгибательной контрактуры. В случае же ее возникновения оправдана тактика лечения с применением физиотерапии и подвешивания груза в положении разгибания.

Таким образом, ТВГ относится к тяжелым повреждениям нижних конечностей, погрешности в диагностике и лечении которых могут приводить к релюксации голени, значительному нарушению функции коленного сустава, а порой и к инвалидности больного. Тщательная клиническая и рентгенологическая оценка пострадавших позволяет проводить точную диагностику и своевременное эффективное лечение.

ЛИТЕРАТУРА

1. Green N.E., Allen B.L. Vascular injuries associated with dislocation of the knee. *J. Bone Joint Surg. Am.* 1977; 59: 236–9.
2. Jones R.E., Smith E.C., Bone G.E. Vascular and orthopaedic complications of knee dislocation. *Surg. Gynecol. Obstet.* 1979; 149: 554–8.

3. Shields L., Mital M., Cave E.F. Complete dislocation of the knee: Experience at the Massachusetts General Hospital. *J. Trauma*. 1969; 9 (3): 192-215.
4. Stannard J.P., Sheils T.M., Lopez-Ben R.R., McGwin G. Jr, Robinson J.T., Volgas D.A. Vascular injuries in knee dislocations following blunt trauma: evaluating the role of physical examination to determine the need for arteriography. *J. Bone Joint Surg. Am.* 2004; 86 (5): 910-5.
5. Taylor A.R., Arden G.P., Rainey H.A. Traumatic dislocation of the knee: a report of forty-three cases with special references to conservative treatment. *J. Bone Joint Surg. Br.* 1972; 54 (1): 96-102.
6. Wascher D.C. High-velocity knee dislocation with vascular injury: treatment principles. *Clin. Sports Med.* 2000; 19: 457-77.
7. Shelbourne K.D., Porter D.A., Clingman J.A., McCarroll J.R., Rettig A.C. Low-velocity knee dislocations. *Orthop. Rev.* 1991; 20 (11): 995-1004.
8. Bucholz R.W., Heckman J.D., Court-Brown C.M., eds. Rockwood & Green's Fractures in Adults, 6th ed. Philadelphia, PA: Lippincott Williams & Wilkins; 2006: 2033-78.
9. DeBakey M.E., Simeone F.A. Battle injuries of the arteries in World War II: an analysis of 2,471 cases. *Ann. Surg.* 1946; 123: 534-579.
10. Fanelli G.C., Orcutt D.R., Edson C.J. The multiple-ligament injured knee: Evaluation, treatment, and results. *Arthroscopy*. 2005; 21 (4): 471-86.
11. Sisto D.J., Warren R.F. Complete knee dislocation. *Clin. Orthop. Relat. Res.* 1985; 198: 94-101.
12. Goitz R.J., Tomaino M.M. Management of peroneal nerve injuries associated with knee dislocations. *Am. J. Orthop.* 2003; 32 (1): 14-16.
13. Hegyes M.S., Richardson M.W., Miller M.D. Knee dislocation. Complications of nonoperative and operative management. *Clin. Sports Med.* 2000; 19 (3): 519-43.
14. Liow R.Y., McNicholas M.J., Keating J.F., Nutton R.W. Ligament repair and reconstruction in traumatic dislocation of the knee. *J. Bone Joint Surg. Br.* 2003; 85 (6): 845-51.
15. Wascher D.C., Becker J.R., Dexter J.G., Blevins F.T. Reconstruction of the anterior and posterior cruciate ligaments after knee dislocation. *Am. J. Sports Med.* 1999; 27 (2): 189-96.
16. Roman P.D., Hopson C.N., Zenni E.J. Jr. Traumatic dislocation of the knee: a report of 30 cases and literature review. *Orthop. Rev.* 1987; 16 (12): 917-24.
17. Marder R.A., Ertl J.P. Dislocations and multiple ligamentous injuries of the knee. In: Chapman's orthopaedic surgery. 3rd ed. Philadelphia, PA: Lippincott Williams & Wilkins. 2001: 2417-34.
18. Johnson D.L., Urban W.P., Caborn D.N., Vanarathos W.J., Carlson C.S. Articular cartilage changes seen with magnetic resonance imaging-detected bone bruises associated with acute anterior cruciate ligament rupture. *Am. J. Sports Med.* 1998; 26 (3): 409-14.
19. Mair S.D., Schlegel T.F., Gill T.J., Hawkins R.J., Steadman J.R. Incidence and location of bone bruises after acute PCL injuries. *Am. J. Sports Med.* 2004; 32 (7): 1681-7.
20. Schenck Jr. R.C., Hunter R.E., Ostrum R.F., Perry C.R. Knee dislocations. *Instr. Course Lectures* 1999; 48: 515-22.
21. Fanelli G.C., Gianotti B.F., Edson C.J. The posterior cruciate ligament arthroscopic evaluation and treatment. *Arthroscopy*. 1994; 10 (6): 673-88.
22. Torisu T. Avulsion fracture of the tibial attachment of the posterior cruciate ligament: indications and results of delayed repair. *Clin. Orthop. Relat. Res.* 1979; (143): 107-114.
23. Trickey E.L. Injuries to the posterior cruciate ligament: diagnosis and treatment of early injuries and reconstruction of late instability. *Clin. Orthop. Relat. Res.* 1980; (147): 76-81.
24. Harner C.D., Livesay G.A., Kashiwaguchi S., Fujie H., Choi N.Y., Woo S.L. Comparative study of the size and shape of human anterior and posterior cruciate ligaments. *J. Orthop. Res.* 1995; 13 (3): 429-34.
25. Fischer S.P., Fox J.M., DelPizzo W., Friedman M.J., Snyder S.J., Ferkel R.D. Accuracy of diagnoses from magnetic resonance imaging of the knee. *J. Bone Joint Surg. Am.* 1991; 73 (1): 2-10.
26. Martinek V., Steinbacher G., Friederich N.F., Müller W.E. Operative treatment of combined anterior and posterior cruciate ligament injuries in complex knee trauma. *Am. J. Knee Surg.* 2000; 13 (2): 74-82.
27. Eastlack R.K., Schenck R.C., Guarducci C. The dislocated knee: classification, treatment, and outcome. *US Army Med. Dept. J.* 1997; 11/12: 1-9.
28. Almekinders L.C., Dedmond B.T. Outcomes of the operatively treated knee dislocation. *Clin. Sports Med.* 2000; 19 (3): 503-18.
29. Cooper D.E. Treatment of combined posterior cruciate ligament and posterolateral injuries of the knee. *Operative techniques in sports medicine.* 1999; 7: 135-42.
30. Klein W., Shah N., Gassen A. Arthroscopic management of postoperative arthrofibrosis of the knee joint: indication, technique and results. *Arthroscopy*. 1994; 10 (6): 591-7.
31. Mills W.J., Tejwani N. Heterotopic ossification after knee dislocation: the predictive value of the injury severity score. *J. Orthop. Trauma.* 2003; 17 (5): 338-345.

Сведения об авторах: Зоря В.И. — профессор, доктор мед. наук, зав. кафедрой травматологии, ортопедии и военно-полевой хирургии; Морозов А.А. — аспирант той же кафедры.

Для контактов: Морозов Александр Анатольевич. 127006, Москва, ул. Краснопролетарская, д. 35, кв. 22. Тел.: +7 (916) 640-91-63. E-mail: morozov.a.med@gmail.com