

11. Buhne K.H., Bohndorf K. Imaging of posttraumatic osteomyelitis. *Semin. Musculoskelet. Radiol.* 2004; 8 (3): 199–204.
12. Lavery L.A., Peters E.J., Armstrong D.G. et al. Risk factors for developing osteomyelitis in patients with diabetic foot wounds. *Diab. Res. Clin. Pract.* 2009; 83 (3): 347–52.
13. Meani E., Romano C. Infection and local treatment in orthopedic surgery. 1st ed. Springer; 2007.

Сведения об авторах: Ерофеев С.А. — доктор мед. наук, доцент, проф. кафедры травматологии и ортопедии; Резник Л.Б. — доктор мед. наук, проф., зав. каф. травматологии и ортопедии; Дзюба Г.Г. — канд. мед. наук, доцент той же кафедры; Одарченко Д.И. — канд. мед. наук, ассистент той же кафедры.
Для контактов: Ерофеев Сергей Александрович. 644043, Омск, ул. Ленина, д. 12. Тел.: 8 (913) 617-00-47. E-mail: esa_rncvto@mail.ru.

КОРОТКИЕ СООБЩЕНИЯ

© Коллектив авторов, 2014

ИСХОДЫ ХИРУРГИЧЕСКОГО ЛЕЧЕНИЯ ИНФЕКЦИОННЫХ ОСЛОЖНЕНИЙ ТОТАЛЬНОГО ЭНДОПРОТЕЗИРОВАНИЯ КРУПНЫХ СУСТАВОВ

И.А. Норкин, С.П. Шпиняк, М.В. Гиркало, А.П. Барабаш

ФГБУ «Саратовский научно-исследовательский институт травматологии и ортопедии»
Минздрава России, Саратов, РФ

Проанализирован исход хирургического лечения 108 пациентов с инфекционными осложнениями тотального эндопротезирования крупных суставов, развившимися в разные сроки после операции. В случае возникновения осложнений в раннем послеоперационном периоде вне зависимости от глубины процесса, при условии сохранения стабильности компонентов эндопротеза, показана радикальная хирургическая санация очага воспаления. В остальных случаях следует выполнять удаление всех компонентов эндопротеза с последующим артродезом сустава либо реэндопротезированием спейсером различных модификаций. Установку спейсера считаем методикой выбора, так как она позволяет сохранить функцию конечности и в дальнейшем осуществить реэндопротезирование сустава.

Ключевые слова: перипротезная инфекция, спейсер, артродез, ревизионное эндопротезирование.

Outcomes of Surgical Treatment of Infectious Complications after Large Joints Arthroplasty

I.A. Norkin, S.P. Shpinyak, M.V. Girkalo, A.P. Barabash

Saratov Scientific-Research Institute of Traumatology and Orthopedics, Saratov, Russia

Surgical outcomes were analyzed for 108 patients with infectious complications developed at different terms after large joints arthroplasty. When complications develop in the early postoperative period than independently of the process depth and in stable implant components radical surgical debridement of the inflammation focus is indicated. In the rest of cases the removal of all implant components with subsequent either joint arthrodesis or revision arthroplasty using spacers of different modifications should be performed. We consider spacer application to be a method of choice as it enables to preserve extremity function and to perform revision arthroplasty in future.

Key words: peri-implant infection, spacer, arthrodesis, revision arthroplasty.

Ежегодно в мире выполняется около 1 500 000 операций тотального эндопротезирования (ТЭП) крупных суставов [1]. Частота инфекционных осложнений данного вида оперативных вмешательств составляет 0,5–6% [2–4], что позволяет предполо-

жить, что происходит кумуляция пациентов с перипротезной инфекцией с ежегодным приростом на 7500–90 000 человек! В ФГБУ «СарНИИТО» каждый год выполняется более 3000 операций тотального замещения крупных суставов. Развитие



перимплантатного воспаления существенно снижает качество жизни пациента, обуславливает необходимость проведения неоднократных оперативных вмешательств, в положительном исходе которых хирург никогда не бывает уверен. Кроме того, значительно возрастает степень риска возникновения воспаления при последующем ревизионном эндопротезировании, что делает сохранение функции сустава невозможным и приводит к стойкой инвалидизации пациента [5]. Несмотря на низкий удельный вес перипротезной инфекции, на наш взгляд, этот вид осложнений является наиболее грозным и заслуживающим максимального внимания со стороны хирургов. Однако до сих пор нет системного подхода к тактике хирургического лечения таких пациентов от момента диагностирования инфекции до стадии послеоперационной реабилитации [6, 7].

Цель исследования: провести анализ исходов ревизионных оперативных вмешательств у пациентов с инфекционными осложнениями ТЭП крупных суставов и определить оптимальную тактику хирургического лечения данной патологии.

ПАЦИЕНТЫ И МЕТОДЫ

За период с 2006 по 2013 г. в СарНИИТО выполнено 14 364 ТЭП крупных суставов, из них 9110 вмешательств на тазобедренном суставе, 5082 — на коленном. Используются конструкции как отечественного, так и импортного производства: Сиваша, ЭСИ, Zimmer, De Puy, Altimed, Smith & Nephew, Seraver, Mathis и др.

Инфекционные осложнения зарегистрированы у 185 пациентов, что составило 1,3% от общего количества операций. Проследить результаты хирургического лечения удалось у 108 пациентов (41 мужчины и 67 женщин в возрасте от 24 лет до 81 года; средний возраст 53 года) с инфекционными осложнениями ТЭП крупных суставов (коленного — 43, тазобедренного — 65), проходивших лечение в отделении гнойной хирургии СарНИИТО с 2006 по 2012 г. В исследуемой группе были пациенты как со свищевой, так и бессвищевой формой воспаления. Сроки наблюдения составили от 4 мес до 5 лет.

У 16 пациентов инфекционный процесс имел поверхностный характер и не был связан с компонентами эндопротеза. У 92 больных наблюдалось глубокое перипротезное нагноение.

По срокам возникновения имели место ранние — до 1 мес (36 пациентов), отсроченные — от 1 мес до 1 года (20 больных) и поздние — более 1 года (52 пациента) инфекционные осложнения.

Среди наиболее вероятных причин развития воспалительного процесса были выделены следующие: нестабильность компонентов эндопротеза (58 случаев); послеоперационная гематома (23); воспаление, обусловленное реакцией на шовный материал (лигатурные свищи; 8); очаг латентной эндогенной инфекции (6); некроз краев

послеоперационной раны, несоблюдение пациентами программы реабилитации в послеоперационном периоде (по 4); травмы в послеоперационном периоде (3); разрушение компонентов эндопротеза (2).

Диагностический алгоритм, включавший клинический, лабораторный и инструментальный методы исследования, был направлен на выявление признаков воспалительного процесса.

Выполняли микробиологический анализ отделяемого свища, раны или, при их отсутствии, пункциата из сустава с идентификацией возбудителя и определением его чувствительности к антимикробным химиопрепаратам. Интраоперационно у всех больных осуществляли забор материала непосредственно из сустава для повторного микробиологического и гистологического исследований.

В полученных образцах преобладали метициллинрезистентные штаммы золотистого стафилококка (MRSA).

Лучевая диагностика включала рентгенографию в стандартных проекциях и, при необходимости, проведение нагрузочных проб; у пациентов со свищевым ходом с целью выявления распространенности гнойных затеков и связи их с компонентами имплантата проводили тугое заполнение свища контрастным веществом (омнипак, урографин).

В ходе операции применяли системы пульсирующей ирригации и аспирации (Pulsavac, Interpulse) и ультразвуковой очистки ран (Sonoca) с растворами антисептиков (хлоргексидин, лавасепт, пронтосан).

РЕЗУЛЬТАТЫ И ОБСУЖДЕНИЕ

В нашей работе объем хирургического вмешательства определялся причинами и сроками возникновения осложнений, распространенностью воспалительного процесса и стабильностью компонентов эндопротеза.

У 35 пациентов с поверхностным и ранним глубоким воспалением купировать инфекционный процесс удалось после однократного оперативного вмешательства. В последующем рецидивов воспаления у этих больных не наблюдалось.

Тактика лечения пациентов с отсроченным и поздним глубоким перипротезным воспалением при сохранении стабильности эндопротеза изменялась с течением времени.

Первоначально этой категории пациентов выполняли ревизию эндопротеза с радикальной хирургической санацией очага воспаления, приточно-отточным дренированием. Данный вид оперативного лечения проведен у 41 пациента, стойкой ремиссии воспаления (более года) удалось добиться лишь у 2 больных.

Руководствуясь данными об образовании на поверхности полимерных компонентов эндопротеза бактериальной пленки, резистентной к механическим и химическим факторам и воздействию антибактериальных препаратов [8, 9], тактика ле-

чения была изменена. Ревизия эндопротеза, санация очага воспаления и замена полимерного вкладыша были выполнены 28 больным, из них 12 — повторно из-за развившегося воспаления. Однако, несмотря на проведенное вмешательство, рецидива воспаления в этой группе избежать все же не удалось.

Полученные результаты лечения явились поводом для отказа от данной хирургической тактики.

На следующем этапе оперативного лечения пациентам с глубоким перипротезным нагноением, независимо от стабильности эндопротеза, удаляли все компоненты имплантата, проводили радикальную санацию очага воспаления (всего 71 пациент).

Ревизионное эндопротезирование спейсерами с использованием цемента с антимикробным химиопрепаратом (гентамицин, ванкомицин) [10] было выполнено 35 больным. Устанавливали спейсеры различных модификаций: по составу — цемент-цементные, цемент-металлические; по функциональной нагрузке — артикулирующие, неартикулирующие.

Во время оперативных вмешательств на коленном суставе использовали тиббиальный компонент артикулирующего спейсера коленного сустава и форму для его интраоперационного изготовления (патент РФ на полезную модель RU 127619 U1 A61F2/38 от 10.05.13.). Особенностью послеоперационного ведения больных этой группы была иммобилизация сустава тутором при ходьбе, индивидуально (в зависимости от состояния костей и связочного аппарата сустава) разрешали дозированную нагрузку не более 50% массы тела. Разработку движений в суставе разрешали осуществлять после снятия швов. Шесть пациентов через 1 мес после операции самовольно изменили рекомендованный им режим, отказавшись от иммобилизации и ограничения нагрузки, что никак не повлияло на конечный результат лечения.

При установке артикулирующего цемент-металлического спейсера тазобедренного сустава интраоперационно изготавливали тазовый компонент из цемента, импрегнированного антимикробным химиопрепаратом, с использованием специальной формы.

Приводим клинические наблюдения.

Больная М., 62 года, лечилась в отделении гнойной хирургии СарНИИТО в 2012–2013 гг. с диагнозом: глубокое перипротезное воспаление левого коленного сустава (свищевая форма). Состояние после тотального эндопротезирования левого коленного сустава (2009 г.). Нестабильность эндопротеза (рис. 1, а).

В июне 2009 г. по поводу первичного гонартроза III степени, недостаточности функции II выполнено ТЭП левого коленного сустава. В сентябре 2010 г. возникла боль в области сустава, отметила постепенное развитие деформации конечности. За медицинской помощью не обращалась. В сентябре 2012 г. возникли признаки перипротезного нагноения.

При поступлении предъявляла жалобы на боль, отек, гиперемию, свищ с гнойным отделяемым в области левого коленного сустава, повышение температуры до 37,5°C, деформацию и нарушение опороспособности левой нижней конечности.

При осмотре: ходит с опорой на костыли без опоры на левую нижнюю конечность. Движения в левом коленном суставе ограничены болью: сгибание/разгибание 40°/0°/5°. Варусная деформация левой нижней конечности 32°. Ткани левого коленного сустава отечны +2 см, гиперемированы, определяется послеоперационный рубец по передней поверхности сустава 15 см, в нижней трети которого располагается свищ 10x5 мм с обильным гнойным отделяемым. Пальпация коленного сустава болезненная. Иннервация и кровообращение в дистальных отделах конечности не нарушены. Рентгенологически диагностирована нестабильность компонентов эндопротеза. При микробиологическом исследовании выявлен MRSA.

В сентябре 2012 г. эндопротез левого коленного сустава удален, проведено ревизионное вмешательство с установкой артикулирующего цемент-металлического спейсера. Воспаление купировано (рис. 1, б, в). В феврале 2013 г. выполнено реэндопротезирование левого коленного сустава (рис. 1, г). Опороспособность конечности восстановлена. При осмотре через 9 мес: пациентка передвигается самостоятельно без дополнительной

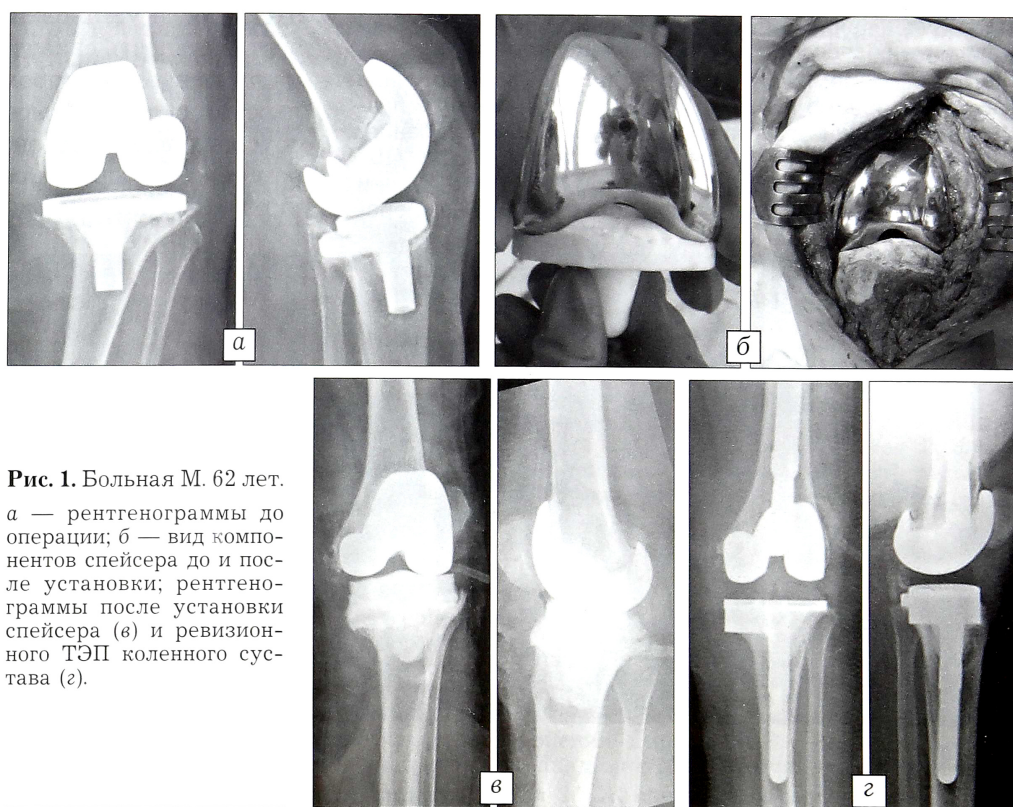


Рис. 1. Больная М. 62 лет. а — рентгенограммы до операции; б — вид компонентов спейсера до и после установки; рентгенограммы после установки спейсера (в) и ревизионного ТЭП коленного сустава (г).

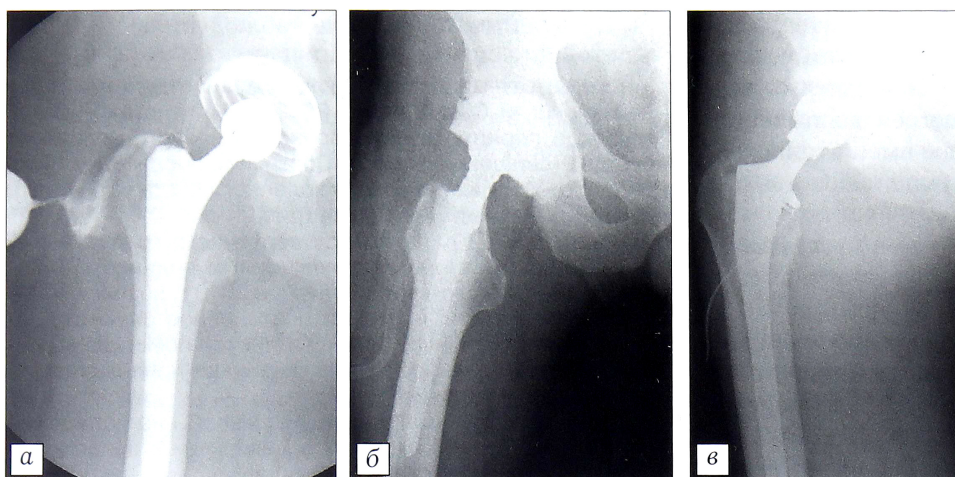


Рис. 2. Результаты обследования больного Г. 63 лет.

а — фистулограмма свища мягких тканей области тазобедренного сустава с нестабильным эндопротезом; рентгенограммы после установки спейсера (б) и ревизионного ТЭП тазобедренного сустава (в).

опоры. Рецидивов воспаления за весь период наблюдения не было.

Больной Г., 63 года, лечился в отделении гнойной хирургии в 2010–2011 гг. с диагнозом: глубокое перипротезное воспаление правого тазобедренного сустава (свищевая форма). Состояние после тотального эндопротезирования тазобедренного сустава (2010 г.). Нестабильность эндопротеза (рис. 2, а).

В марте 2010 г. по поводу правостороннего коксартроза III степени, недостаточности функции II выполнено ТЭП правого тазобедренного сустава. В октябре того же года возникли признаки периимплантатного нагноения. Выполнены ревизия, санация очага воспаления без удаления конструкции, дренирование сустава. Воспаление рецидивировало.

При поступлении предъявлял жалобы на боль, отек, гиперемию, свищ с гнойным отделяемым в области правого тазобедренного сустава, повышение температуры до 37,5°C, нарушение опороспособности правой нижней конечности.

При осмотре: ходит с опорой на костыли с частичной опорой на правую нижнюю конечность. Движения в правом тазобедренном суставе ограничены болью: сгибание/разгибание 60°/0°/10°, отведение/приведение 20°/0°/10°, внутренняя ротация/наружная ротация 5°/0°/10°. Ткани проксимального отдела правого бедра отечны, гиперем-

мированы, определяется послеоперационный рубец по наружной поверхности бедра в проекции сустава 15 см, в нижней трети которого свищ 10x10 мм с обильным гнойным отделяемым. Пальпация большого вертела болезненная. Иннервация и кровообращение в дистальных отделах конечности не нарушены. Рентгенологически диагностирована нестабильность компонентов эндопротеза. В посеве отделяемого свища определен MRSA.

В феврале 2011 г. эндопротез удален, проведена санация очага воспаления, установлен артикулирующий цемент-металлический спейсер (рис. 2, б). Воспаление купировано, в июне 2011 г. выполнено ревизионное ТЭП

тазобедренного сустава (рис. 2, в). Опороспособность конечности восстановлена. При осмотре через 1 и 2 года: пациент передвигается самостоятельно без дополнительной опоры. Рецидивов воспаления за весь период наблюдения не было.

Через 3–6 мес после операции 54 больным данной группы выполнено ревизионное ТЭП сустава. За весь период наблюдения (от 4 мес до 3 лет) рецидивов перипротезного воспаления зарегистрировано не было.

Одномоментно с удалением компонентов имплантата 17 больным выполнен артродез оперируемого сустава аппаратом внешней фиксации. Показания к выполнению данного вида оперативного вмешательства: рецидивы инфекционного процесса после установки спейсера (у 3 пациентов); нестабильность связочного аппарата сустава. Немаловажным фактором в пользу данной тактики лечения оказался выбор самого пациента, часто обусловленный усталостью от перенесенных операций и нежеланием переносить дополнительные хирургические вмешательства в последующем.

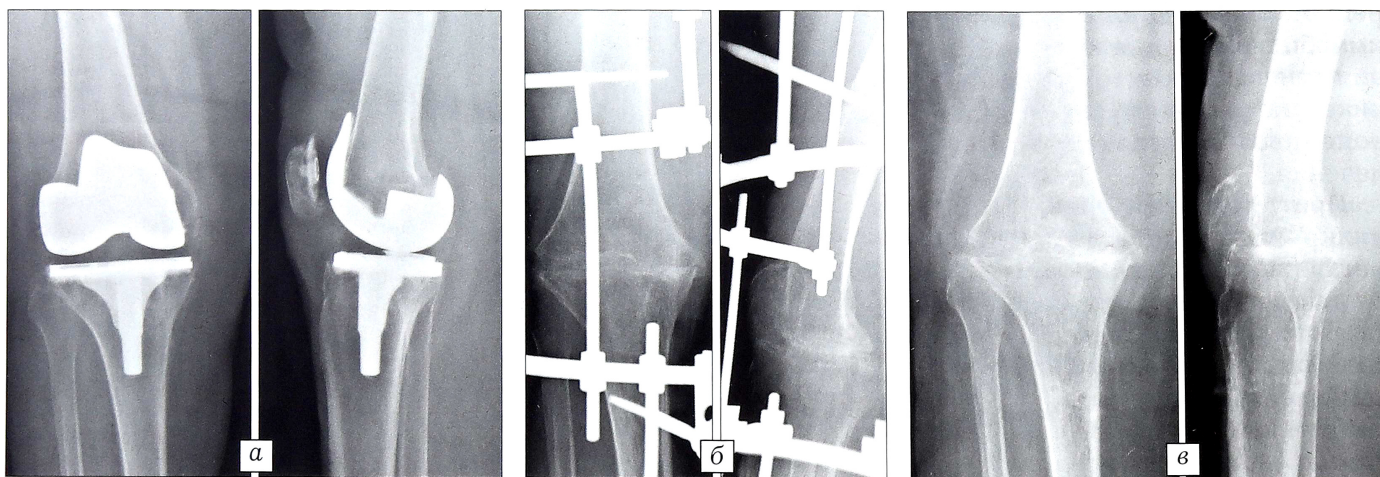


Рис. 3. Рентгенограммы больной Ж. 52 лет до санации (а), после удаления эндопротеза и операции артродезирования (б), через 5 мес после снятия аппарата внешней фиксации (в).

Больная Ж., 52 года, лечилась в отделении гнойной хирургии в 2012 г. с диагнозом: глубокое перипротезное нагноение правого коленного сустава (свищевая форма). Состояние после ТЭП правого коленного сустава (2010 г.). Нестабильность эндопротеза (рис. 3, а).

По поводу первичного правостороннего гонартроза III степени в январе 2010 г. выполнено ТЭП правого коленного сустава. В марте 2012 г. возникли признаки перипротезного нагноения, в связи с чем по месту жительства дважды проводилось вскрытие очага воспаления без удаления конструкции, дренирование сустава. Воспаление рецидивировало, сформировался свищ.

При поступлении предъявляла жалобы на боль, отек, гиперемию, наличие свища с гнойным отделяемым в области правого коленного сустава, повышение температуры до фебрильных цифр, нарушение опороспособности правой нижней конечности.

При осмотре: ходит с опорой на костыли с частичной опорой на правую нижнюю конечность. Движения в левом коленном суставе ограничены болью: сгибание/разгибание 60°/0°/5°. Ткани левого коленного сустава отечны +4 см, гиперемированы, определяется послеоперационный рубец по передней поверхности сустава 15 см, в нижней трети которого имеется свищ 5x5 мм с обильным гнойным отделяемым. Пальпация коленного сустава в области мыщелков большеберцовой кости болезненная. Иннервация и кровообращение в дистальных отделах конечности не нарушены. Рентгенологически диагностирована нестабильность компонентов эндопротеза.

По просьбе пациентки выполнено удаление эндопротеза правого коленного сустава, артродезирование аппаратом внешней фиксации (рис. 3, б). Воспаление купировано, артродез состоялся, аппарат демонтирован через 5 мес (рис. 3, в). Опороспособность конечности восстановлена. При осмотре через 1 год: пациентка передвигается самостоятельно с дополнительной опорой на трость. Укорочение левой нижней конечности 3 см, компенсирует которое ношением ортопедической обуви. Рецидивов воспаления за весь период наблюдения (2 года) не было.

ВЫВОДЫ

1. Отсутствие одного или нескольких критериев воспаления (свищевого хода, выделенной микрофлоры или четких воспалительных изменений в анализе крови) не является достоверным критерием отсутствия перипротезной инфекции. Поэтому в каждом конкретном случае полученные данные необходимо подвергать тщательному анализу, а к планированию лечебной тактики подходить индивидуально.

2. При лечении поверхностных и ранних глубоких перипротезных инфекций с сохранением стабильности компонентов эндопротеза методом выбора является санация очага воспаления с обильным орошением раны растворами антисептиков.

3. При проведении ревизионных оперативных вмешательств замена только полимерного компонента эндопротеза нецелесообразна, так как не приносит ожидаемого положительного результата.

4. При возникновении инфекционных осложнений спустя более 1 мес после операции, независимо от стабильности компонентов эндопротеза, необходимо выполнять удаление конструкции с ра-

дикальной хирургической санацией очага воспаления и установкой цементного спейсера с антибактериальным химиопрепаратом или одномоментным артродезированием сустава с использованием аппарата внешней фиксации.

5. Установка артикулирующего спейсера позволяет эффективно купировать воспаление, создать депо антимикробного химиопрепарата до следующего этапа хирургической реабилитации, сохранить анатомо-функциональные взаимоотношения в суставе и конечности. Сочетание этих факторов позволяет обеспечить оптимальные условия для проведения ревизионного эндопротезирования сустава при условии ремиссии воспаления более 3 мес.

ЛИТЕРАТУРА [REFERENCES]

1. Рукин Я.А. Ревизионное эндопротезирование вертлужного компонента тотального эндопротеза тазобедренного сустава при его асептической нестабильности: Дис. ... канд. мед. наук. М.; 2011 [Rukin Ya.A. Revision arthroplasty of total hip implant acetabular component in its aseptic instability. Cand. med. sci. Diss. Moscow; 2011 (in Russian)].
2. Слободской А.Б., Осинцев Е.Ю., Лежнев А.Г. Осложнения после эндопротезирования тазобедренного сустава. Вестник травматологии и ортопедии им. Н.Н. Приорова. 2011; 3: 59–63 [Slobodskoy A.B., Osintsev E.Yu., Lezhnev A.G. Complications in Hip Arthroplasty. Vestnik travmatologii i ortopedii im. N.N. Priorova. 2011; 3: 59–63 (in Russian)].
3. Garvin K. Infected total knee arthroplasty: prevention and management; Instr. Course Lect. 2010; 57: 15–27.
4. Tentino J.R. Prosthetic joint infections: bane of orthopedists, challenge for infectious disease specialists. Clin. Infect. Dis. 2003; 36 (9): 319–27.
5. Ахтямов И.Ф., Кузьмин И.И. Ошибки и осложнения эндопротезирования тазобедренного сустава: Казань: Центр оперативной печати; 2006 [Akhtyamov I.F., Kuz'min I.I. Mistakes and complications in total hip replacement. Kazan': Tsentr operativnoy pechati; 2006 (in Russian)].
6. Прохоренко В.М., Павлов В.В. Инфекционные осложнения при эндопротезировании тазобедренного сустава: Новосибирск: Наука; 2010 [Prokhorenko V.M., Pavlov V.V. Infectious complications in total hip replacement. Novosibirsk: Nauka; 2010 (in Russian)].
7. Trampuz A., Zimmerli W. Prosthetic joint infections: update in diagnosis and treatment. Swiss Med. Wkly. 2005; 135 (17): 243–51.
8. Афиногентова А.Г., Даровская Е.Н. Микробные биопленки ран: состояние вопроса. Травматология и ортопедия России; 2011; 3 (61): 119–25 [Afinogenov A.G., Darovskaya E.N. Microbial biofilms of wounds: status of the issue. Travmatologiya i ortopediya Rossii. 2011; 3 (61): 119–25 (in Russian)].
9. Hurlow J., Bowler P.G. Clinical experience with wound biofilm and management: a case series. Ostomy Wound Manage. 2009; 55 (4): 38–49.
10. Надеев А.А., Фитцек Ж. (J. Fitzec), Горбачев В., Ивановиков С.В., Малютин Д.Н., Надеев А.А. Методика временного замещения имплантатов при ревизии нагноившихся эндопротезов коленного и тазобедренного суставов. Клиническая геронтология; 2008; 2: 47–52 [Nadeev A.A., Fitzec J., Gorbachyov V., Ivannikov S.V., Malyutin D.N., Nadeev A.A. Principles of temporary replacement of implant during revision of suppurated endoprosthesis of knee and hip joints. Klinicheskaya gerontologiya. 2008; 2: 47–52 (in Russian)].

Сведения об авторах: Норкин И.А. — доктор мед. наук, профессор, директор СарНИИТО; Шпняк С.П. — канд. мед. наук, мл. науч. сотр. отдела инновационных проектов в травматологии и ортопедии; Гуркало М.В. — канд. мед. наук, ст. науч. сотр. того же отдела; Барабаш А.П. — доктор мед. наук, профессор, академик ММТА, рук. отдела инновационных проектов в травматологии и ортопедии.

Для контактов: Шпняк Сергей Петрович. 410002, Саратов, ул. Чернышевского, д. 148. Тел.: +7 (919) 821–96–66. E-mail: sergos83@rambler.ru