

© Коллектив авторов, 2014

МАЛОИНВАЗИВНЫЙ ШОВ АХИЛЛОВА СУХОЖИЛИЯ В АМБУЛАТОРНОЙ ХИРУРГИИ С ИСПОЛЬЗОВАНИЕМ СИСТЕМЫ ACHILLON

А.С. Самков, В.Т. Зейналов, Д.Е. Панов, Н.А. Корышков,
К.С. Иванов, А.С. Ходжиев, К.А. Соболев

ФГБУ «Центральный научно-исследовательский институт травматологии и ортопедии им. Н.Н. Приорова»
Минздрава России, Москва, РФ

Представлен опыт лечения 10 пациентов с подкожным травматическим разрывом ахиллова сухожилия. Все пациенты были мужчинами в возрасте от 30 до 54 лет. Давность травмы не превышала 10 дней. Операции проводили с использованием системы Achillon. Результаты лечения прослежены в сроки от 6 мес до 2 лет. У 9 больных констатировали полное восстановление функции сухожилия с хорошей экскурсией в зоне сшивания, подтвержденной данными УЗИ. У 1 пациента через 8 нед после операции произошел повторный разрыв ахиллова сухожилия; был выполнен открытый шов сухожилия. Система Achillon сочетает в себе все возможности открытого шва с преимуществами миниинвазивной методики и может быть рекомендована к использованию в амбулаторной практике.

Ключевые слова: разрыв ахиллова сухожилия, стационар одного дня, миниинвазивная технология.

Low Invasive Achilles Tendon Suture in Outpatient Surgery Using Achillon System

*A.S. Samkov, V.T. Zeinalov, D.E. Panov, N.A. Koryshkov,
K.S. Ivanov, A.S. Khodjiev, K.A. Sobolev*

Central Institute of Traumatology and Orthopaedics named after N.N. Priorov,
Moscow, Russia

Experience in treatment of 10 patients with Achilles tendon subcutaneous traumatic rupture is presented. All patients were men aged from 30 to 54 years. Remoteness of injury was under 10 days. All operations were performed using Achillon system. Follow up period made up from 6 months to 2 years. In 9 patients complete restoration of tendon function with good excursion in the suture zone was confirmed by US examination. In 1 patient failed suture in 8 weeks after surgery required an open tendon suturing. Achillon system combines all possibilities of open suture and advantages of low invasive technique and can be recommended to application in outpatient practice.

Key words: achilles tendon rupture, outpatient department, low invasive technique.

Целью лечения пациентов с разрывами ахиллова (пяточного) сухожилия является восстановление его целостности и возврат пациента к прежнему (до травмы) уровню физической активности. Это может быть достигнуто как консервативным, так и оперативным способом [1–3]. Установлено, что главным преимуществом оперативного лечения перед консервативным является снижение вероятности повторных разрывов, однако риск других осложнений при этом возрастает [1, 3–5]. Хирургическое лечение может быть выполнено открытым, чрескожным и эндоскопическим способом, после чего применяются различные способы иммобилизации (лонгеты, функциональные брейсы) [3, 5]. Ввиду отсутствия однозначных критериев выбора способа лечения последний определяется предпочтениями пациента и хирурга с учетом желаемых функциональных результатов [6].

Основным методом лечения закрытых (подкожных) разрывов пяточного сухожилия является опе-

ративный. По мнению многих авторов, данный вид повреждения не является показанием к экстренной операции, однако желательно раннее хирургическое вмешательство [3, 5]. Поздние (спустя более 1–2 нед после травмы) оперативные вмешательства дают худшие результаты, так как за этот период возникают стойкая ретракция икроножной мышцы, гипотрофия, рубцово-спаечный процесс в области повреждения, развиваются необратимые функциональные нарушения в нервно-мышечном аппарате, выражающиеся в изменении возбудимости, тонуса и биоэлектрической активности мышцы [1–3]. Задачи оперативного лечения: восстановление непрерывности сухожилия, создание нормального физиологического натяжения икроножной мышцы, восстановление опороспособности передней части стопы [2].

Ряд исследователей отказываются от оперативного лечения разрывов ахиллова сухожилия, обосновывая свою точку зрения высокой частотой его

осложнений [7–12]. О. Arner и соавт. [13], подведя итоги лечения 86 пациентов с разрывами ахиллова сухожилия, зарегистрировали осложнения в 24% случаев, включая два случая тромбоза глубоких вен, один из которых привел к тромбоэмболии легочной артерии и летальному исходу. В 3 случаях имели место поверхностные инфекции области хирургического вмешательства, в 11 — некрозы краев раны, в 4 — повторный разрыв. В более поздних исследованиях результаты лечения были значительно лучше. Так, J. Soldatis и соавт. [14] по результатам лечения 23 пациентов сообщили о двух осложнениях, представленных замедленным заживлением операционной раны. Большой успех, вероятно, был обусловлен накоплением опыта хирургических вмешательств, отточенной и усовершенствованной техникой. Тем не менее наиболее часто встречаются осложнения, связанные с процессом заживления операционной раны, особенно после вмешательств с использованием продольного разреза по задней поверхности голени, где мягкие ткани отличаются небогатым кровоснабжением, а также повреждение икроножного нерва и повторные разрывы сухожилия в раннем восстановительном периоде [15].

Консервативное лечение вполне допустимо даже у молодых людей, не имеющих спортивных запросов. Например, в проспективном рандомизированном исследовании с участием 40 пациентов со свежими разрывами ахиллова сухожилия в одной группе консервативное лечение проводили путем иммобилизации передней лонгетой в эквинусном положении в течение 8 нед, а в другой группе иммобилизацию лонгетой выполняли в течение 3 нед, а затем применяли раннюю контролируемую мобилизацию при помощи шины Sheffield. Этот ортез ограничивает плантарную флексию на уровне 15°, но позволяет выполнять движения в суставах Шопара и Лисфранка. Пациенты второй группы значительно быстрее восстанавливали амплитуду движений в голеностопном суставе и раньше достигали нормального для них уровня повседневной активности. Сила плантарной флексии в результате лечения была одинаковой в группах; ни одного случая элонгации ахиллова сухожилия отмечено не было. Повторный разрыв наблюдали у 2 больных — по одному из каждой группы [16].

Несмотря на то что существует достаточно много приверженцев консервативного лечения, в течение последних трех десятилетий все чаще применяется оперативное лечение, особенно у молодых пациентов и у спортсменов, а также в тех случаях, когда после травмы прошло несколько суток и пациент не получал никакого лечения. Особое место среди методов хирургического лечения занимают малоинвазивные, малотравматичные технологии, получившие активное развитие в последние годы [17–20].

Споры о том, какой способ лечения наилучший, будут, по всей видимости, бесконечны, так как вряд

ли стоит ожидать консенсуса между хирургами, получающими большую [21–23] и малую частоту осложнений [24–26] и редкие повторные разрывы [27–29].

Настоящее сообщение не несет в себе решения проблемы выбора способа хирургического лечения разрыва ахиллова сухожилия, а лишь описывает наш опыт применения в амбулаторной практике новой малоинвазивной технологии оперативного лечения данного вида повреждения.

ПАЦИЕНТЫ И МЕТОДЫ

За период 2011–2013 гг. в отделении стационара одного дня при научно-поликлиническом отделении ЦИТО проведено хирургическое лечение 10 пациентов с подкожным разрывом ахиллова сухожилия. Все пациенты были мужчинами в возрасте от 30 до 54 лет. Давность травмы не превышала 10 дней. Повреждение у всех пациентов было следствием травмы; каких-либо системных заболеваний, которые могли бы способствовать данному повреждению, выявлено не было.

В ходе осмотра определяли классические симптомы повреждения ахиллова сухожилия: боль при пальпации задней поверхности голени в нижней трети, западение контура ахиллова сухожилия, ограничение подошвенного сгибания стопы и симптом Томсона. Из инструментальных методов диагностики применяли ультразвуковой метод (рис. 1), который считаем максимально достаточным для того, чтобы подтвердить наличие повреждения, а также оценить величину диастаза между концами поврежденного сухожилия, выявить и определить объем гематомы, уровень повреждения и получить представление о состоянии сухожильной ткани. Кроме того, он позволяет оценить состояние и проходимость сосудов нижних конечностей.

Оперативное лечение пациентов проведено с использованием системы Achillon («Integra», США).

Ход операции. Необходимой анестезии достигали блокадой седалищного нерва в сочетании с блокадой кожной ветви бедренного нерва (наропин 0,75% 15–20 мл). Положение больного: на животе с валиком под стопой. Предварительно маркером ставили метки на коже под контролем ультразвукового сигнала, отмечая уровень повреждения (рис. 1).

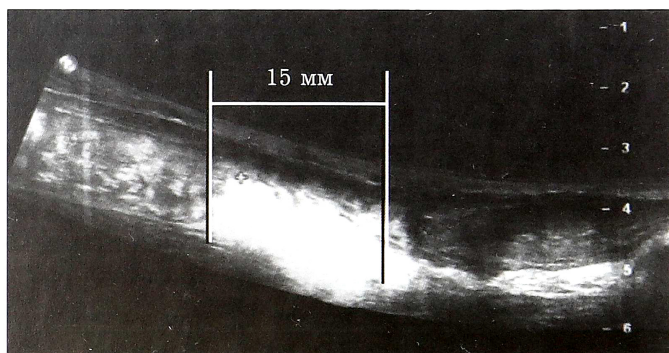


Рис. 1. Ультразвуковая картина разрыва ахиллова сухожилия.

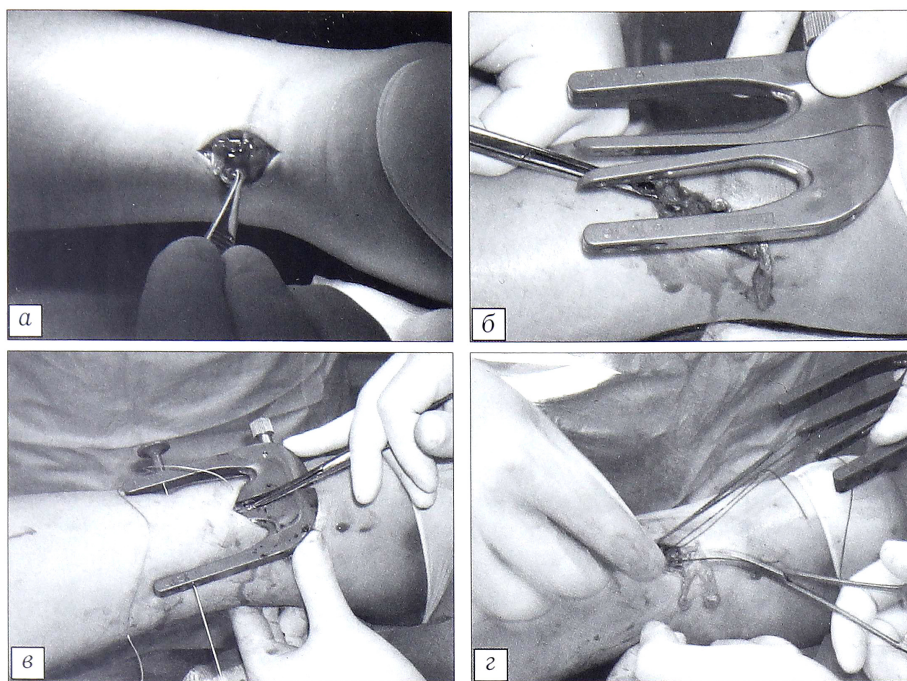


Рис. 2. Этапы прошивания проксимального конца ахиллова сухожилия. Объяснения в тексте.

Обескровливание конечности в области оперативного вмешательства осуществляли путем временного отжимания крови с помощью ленточного жгута; на нижнюю треть бедра накладывали пневмотурникет, нагнетали воздух в манжету под постоянным давлением 300 мм рт. ст.

В проекции внутреннего края ахиллова сухожилия в области повреждения проводили продольный разрез длиной не более 1–2 см (рис. 2, а). После мобилизации кожно-подкожных лоскутов вскрывали паратенон и эвакуировали гематому. Проведя ревизию концов поврежденного сухожи-

лия, каждый из них прошивали при помощи системы Achillon (рис. 2, б). Для этого под паратенон вводили ножки направителя, помещая между ними поврежденный конец сухожилия. Через оставшиеся на поверхности ножки осуществляли прошивание прямой колющей иглой (входит в набор системы) тремя нитями этибонд 0/0 в направлении и последовательности согласно маркировке отверстий на направителе (рис. 2, в). Следует отметить, что прошивать сухожилие следует через всю толщу сухожильной ткани, определяемой пальпаторно, не распределяя ножки направителя слишком поверхностно к коже. После прошивания направитель извлекали из раны, подтягивая за собой концы нитей (рис. 2, г). Следующим этапом по аналогичной методике прошивали

дистальный конец сухожилия (рис. 3, а). Нити из обоих фрагментов сухожилия надежно связывали между собой (рис. 3, б). Характер адаптации концов поврежденного сухожилия оценивали через имеющийся разрез (рис. 3, в). По завершении манипуляций рану послойно ушивали (рис. 3, г). Оперированную конечность фиксировали заранее подготовленной передней гипсовой лонгетой от нижней трети бедра до плюснефаланговых суставов. Ноге придавали положение умеренного сгибания в коленном суставе и разгибания — в голеностопном.

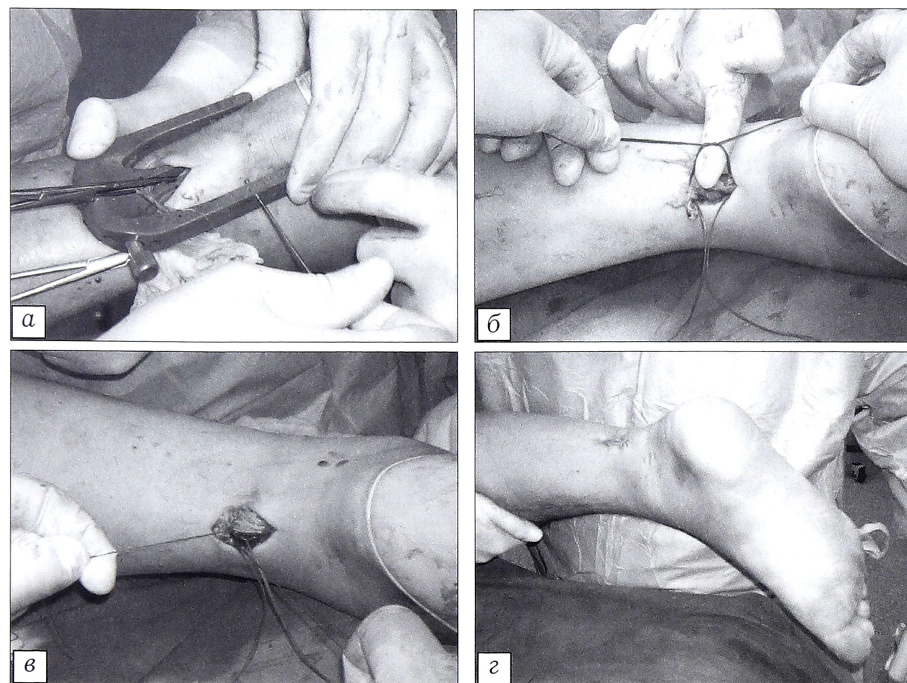


Рис. 3. Этапы прошивания дистального конца ахиллова сухожилия. Объяснения в тексте.

В раннем реабилитационном периоде фиксацию в гипсовой лонгете осуществляли в течение 6 нед. На 4-й неделе лонгету укорачивали до верхней трети. После ее снятия выполняли УЗИ зоны сухожильного шва, в ходе которого оценивали качество адаптации ахиллова сухожилия в движении; в эти же сроки для фиксации использовали динамический ортез с шарнирным механизмом на уровне голеностопного сустава, позволяющим дозировать угол разгибания. Постепенное выведение стопы до положения 90° по отношению к оси голени (1,5–2 нед) позволяло пациенту частично нагружать оперированную конечность с использованием трости, ношение которой рекомендовали в обязательном порядке в течение 12 нед с момента операции.

РЕЗУЛЬТАТЫ

Результаты лечения прослежены в сроки от 6 мес до 2 лет. У 9 из 10 прооперированных пациентов констатировали полное восстановление функции сухожилия с хорошей экскурсией в зоне сшивания, подтвержденной данными УЗИ. У одного пациента через 8 нед после операции произошел повторный разрыв ахиллова сухожилия. Необходимо отметить, что это был первый пациент, оперированный по данной методике, и он не отрицал грубого нарушения ортопедического режима. Несмотря на это мы считаем этот результат неудовлетворительным. Пациенту был выполнен открытый шов ахиллова сухожилия.

Заключение. Система Achillon удачно сочетает в себе все возможности открытого шва и преимущества малоинвазивной методики и обеспечивает получение оптимальных в функциональном и косметическом отношении результатов. Метод подкожного шва с использованием системы Achillon представляется нам простой и несложной в исполнении миниинвазивной хирургической техникой, которая может быть рекомендована к применению в амбулаторной практике специализированных стационаров одного дня.

ЛИТЕРАТУРА

- Khan R.J., Fick D., Brammar T.J., Crawford J., Parker M.J. Interventions for treating acute Achilles tendon ruptures. *Cochrane Database Syst Rev.* 2004; (3): CD003674. Review. Update in: *Cochrane Database Syst Rev.* 2009; (1): CD003674.
- Mulier T., Dereymaeker G., Reynders P., Broos P. The management of chronic achilles tendon ruptures: gastrocnemius turn down flap with or without flexor hallucis longus transfer. *Foot Ankle Surg.* 2003; 9: 151–6.
- Ufberg J., Harrigan R.A., Cruz T., Perron A.D. Orthopedic pitfalls in the ED: Achilles tendon rupture. *Am. J. Emerg. Med.* 2004; 22 (7): 596–600.
- Ingvar J., Tagil M., Eneroth M. Nonoperative treatment of Achilles tendon rupture. *Acta Orthop.* 2005; 76 (4): 597–601.
- Rhiaz J.K., Khan R.H., Fick D. Treatment of Achilles tendon ruptures. *J. Bone Joint Surg. Am.* 2005; 87 (10): 2202–10.
- Leppilahti J., Orava, S. Total Achilles tendon rupture. A review. *Sports Med.* 1998; 25: 79–100.
- Garden D.G., Noble J., Chalmers J., Lunn P., Ellis J. Rupture of the calcaneal tendon (the early and late management). *J. Bone Joint Surg. Br.* 1987; 69 (3): 416–20.
- Gillies H., Chalmers J. The management of fresh ruptures of the tendo achillis. *J. Bone Joint Surg. Am.* 1970; 52 (2): 337–43.
- Lea R.B., Smith L. Non-surgical treatment of tendo achillis rupture. *J. Bone Joint Surg. Am.* 1972; 54 (7): 1398–407.
- Nistor L. Surgical and non-surgical treatment of Achilles tendon rupture: a prospective randomized study. *J. Bone Joint Surg. Am.* 1981; 63 (3): 394–9.
- Stein S.R., Luekens C.A. Jr. Closed treatment of Achilles tendon ruptures. *Orthop. Clin. North. Am.* 1976; 7 (1): 241–6.
- Stein S.R., Luekens C.A. Methods and rationale for closed treatment of Achilles tendon ruptures. *Am. J. Sports Med.* 1976; 4: 162–9.
- Arner O., Lindholm E. Subcutaneous rupture of the achilles tendon: a study of 92 cases. *Acta Chir. Scand.* 1959; Suppl. 239: 51.
- Soldatis J.J., Goodfellow D.B., Wilber J.H. End-to-end operative repair of Achilles tendon rupture. *Am. J. Sports Med.* 1997; 25: 90–95.
- Haertsch P.A. The blood supply to the skin of the leg: a post-mortem investigation. *Br. J. Plast. Surg.* 1981; 34: 470–7.
- Saleh M., Marshall P. D., Senior R., MacFarlane A. The Sheffield splint for controlled early mobilisation after rupture of the calcaneal tendon. A prospective, randomised comparison with plaster treatment. *J. Bone Joint Surg. Br.* 1992; 74 (2): 206–9.
- Assal M., Jung M., Stern R., Rippstein P., Delmi M., Hoffmeyer P. Limited open repair of Achilles tendon ruptures: a technique with a new instrument and findings of a prospective multicenter study. *J. Bone Joint Surg. Am.* 2002; 84 (2): 161–70.
- Bhattacharyya M., Gerber B. Mini-invasive surgical repair of the Achilles tendon—does it reduce post-operative morbidity? *Int. Orthop.* 2009; 33 (1): 151–6.
- Huffard B., O'Loughlin P.F., Wright T., Deland J., Kennedy J.G. Achilles tendon repair: Achillon system vs. Krackow suture: an anatomic in vitro biomechanical study. *Clin. Biomech. (Bristol, Avon).* 2008; 23 (9): 1158–64.
- Jung H.G., Lee K.B., Cho S.G., Yoon T.R. Outcome of achilles tendon ruptures treated by a limited open technique. *Foot Ankle Int.* 2008; 29 (8): 803–7.
- Bomler J., Sturup J. Achilles tendon rupture. An 8-year follow up. *Acta Orthop. Belgica.* 1989; 55: 307–10.
- Gillespie H.S., George E.A. Results of surgical repair of spontaneous rupture of the Achilles tendon. *J. Trauma.* 1969; 9: 247–9.
- Jacobs D., Martens M., Van Andekercke R., Mulier J.C., Mulier F. Comparison of conservative and operative treatment of Achilles tendon rupture. *Am. J. Sports Med.* 1978; 6 (2): 107–11.
- Cetti R., Christensen S.-E. Surgical treatment under local anaesthesia of Achilles tendon rupture. *Clin. Orthop. Relat. Res.* 1983; 173: 204–8.
- Goldman S., Linscheid R.L., Bickel W.H. Disruptions of the tendo achillis. Analysis of 33 cases. *Pros. Mayo Clin.* 1969; 44 (1): 28–35.
- Hooker C.H. Rupture of tendo calcaneus. *J. Bone Joint Surg.* 1963; 45 (2): 360–3.
- Beskin J.L., Sanders R.A., Hunter S.C., Hughston J.C. Surgical repair of Achilles tendon ruptures. *Am. J. Sports Med.* 1987; 15: 1–8.
- Calder J.D., Sarby T.S. Independent evaluation of a recently described Achilles tendon repair technique. *Foot Ankle Int.* 2006; 27 (2): 93–6.
- Nyyssonen T., Luthje P., Kroger H. The increasing incidence and difference in sex distribution of Achilles tendon rupture in Finland in 1987–1999. *Scand. J. Surg.* 2008; 97 (3): 272–5.

Сведения об авторах: Самков А.С. — доктор мед. наук, главный врач научно-поликлинического отделения; Зейналов В.Т. — канд. мед. наук, травматолог-ортопед того же отделения; Панов Д.Е. — зав. приемным отделением; Корышков Н.А. — доктор мед. наук, вед. науч. сотр., рук. группы патологии стопы и голеностопного сустава; Иванов К.С. — врач травматолог-ортопед научно-поликлинического отделения; Ходжиев А.С. — аспирант отделения взрослой ортопедии; Соболев К.А. — анестезиолог научно-поликлинического отделения.

Для контактов: Зейналов Вадим Тофикович. 127299, Москва, ул. Приорова, д. 10, ЦИТО. Тел.: +7 (964) 729–99–91. E-mail: zeinalov_vadim@mail.ru.