

КЛИНИЧЕСКОЕ ИССЛЕДОВАНИЕ ВЛИЯНИЯ ИМПЛАНТАТОВ, ИЗГОТОВЛЕННЫХ ИЗ РАЗЛИЧНЫХ ВИДОВ МЕТАЛЛОВ, НА ФИЗИЧЕСКОЕ СОСТОЯНИЕ ПОДОПЫТНЫХ ЖИВОТНЫХ

Э.Б. Гатина, И.Ф. Ахтямов, Ф.В. Шакирова, Ж.К. Манирамбона

ГБОУ ВПО «Казанский государственный медицинский университет» Минздрава России,
ФГБОУ «Казанская государственная академия ветеринарной медицины», Казань, РФ

Проведено исследование на крысах по изучению биологической совместимости имплантатов из стали 12Х18Н9Т, стали 12Х18Н9Т с покрытием нитридами титана и гафния, а также стали 12Х18Н9Т с покрытием нитридами титана и циркония. Имплантаты, которые представляли собой шпильки длиной 8–10 мм и диаметром 0,5 мм, вводили интрамедулярно в среднюю треть диафиза большой берцовой кости чрескостно после предварительного рассверливания. Концы шпилек загибали в виде скобы и погружали под кожу. Рану ушивали наглухо. Оценивали динамику массы и температуры тела на 10, 30, 60 и 90-е сутки после имплантации, а также состояния волосяного покрова, глаз, слизистых носа и ротовой полости. Установлено, что нахождение имплантатов с покрытием из смеси нитридов титана и гафния сопровождалось минимальными общими и локальными реакциями, тогда как имплантация шпилек с покрытием из нитридов титана и циркония обусловила развитие выраженных воспалительных изменений на местном и системном уровне.

Ключевые слова: имплантат, покрытия, нитрид титана и циркония, нитрид титана гафния.

Clinical Study of the Influence of Implants Made of Different Metals on the Physical Status of Experimental Animals

E.B. Gatina, I.F. Akhtyamov, F.V. Shakirova, Zh.K. Manirambona

*Kazan' State Medical University, Bauman Kazan'
State Academy of Veterinary Medicine, Kazan', Russia*

Biocompatibility of implants made of steel 12Х18Н9Т, steel 12Х18Н9Т coated with titanium and hafnium nitrides, and steel 12Х18Н9Т coated with titanium and zirconium nitrides was studied in rats. Implants that represented pins 8–10 mm long and 0.5 mm in diameter were inserted intramedullary into the middle third of the tibia after drilling. The ends of pins were turned down and placed under the skin. The wound was sutured tightly. Dynamics of body weight and temperature as well as the condition of the hair, eyes, oral and nasal mucosa were assessed on days 10, 30, 60 and 90 after implantation. It was shown that implants coated with titanium and hafnium nitrides caused minimum systemic and local reactions while implantation of pins coated with titanium and zirconium nitrides resulted in the development of more pronounced inflammatory changes on both the local and systemic level.

Key words: implant, coatings, titanium and zirconium nitrides, titanium and hafnium nitrides, conjunctivitis, ulcerative orchitis.

Актуальность проведения исследований на биологическую совместимость различных материалов в связи с насущной необходимостью создания безопасных имплантатов не вызывает сомнений [1]. С одной стороны, это обусловлено частыми случаями аллергической реакции на сплавы, используемые при изготовлении погружных конструкций [2–4], с другой — тем, что срок службы таких конструкций, в том числе эндопротезов, лимитируется лизисом кости вокруг металлического компонента ввиду биологической активности металла, что ведет к их дестабилизации [5, 6]. Главный недостаток металлических изделий — подверженность коррозии, из-за которой снижается их меха-

ническая прочность и организм испытывает токсическое воздействие перешедших в раствор ионов металлов [7]. Обеспечить защитный барьер, препятствующий их выходу в биологические жидкости организма, способны оболочки-покрытия, имеющие минимальную толщину и максимальную устойчивость к воздействию агрессивной окружающей среды. В этой связи важным представляется правильно и надежно оценивать их взаимодействие с окружающими тканями и организмом в целом [8]. Перспективными являются покрытия, содержащие нитриды сверхтвердых металлов, которые характеризуются химической и биологической инертностью. В предыдущих публикациях по ре-

зультатам оценки реакции биологических маркеров был обозначен ряд преимуществ названных покрытий [9–11].

Целью настоящей работы явилось сравнительное изучение влияния имплантатов из медицинской стали 12Х18Н9Т, стали 12Х18Н9Т с вариантами покрытий нитридами титана и гафния (TiN+NHf), а также нитридами титана и циркония (TiN+ZrN) на клиническое состояние экспериментальных животных.

МАТЕРИАЛ И МЕТОДЫ

Эксперименты выполнены на 60 белых крысах самцах массой 250–270 г согласно ГОСТ ИСО 10993(Р). Данный вид животных был выбран в связи с возможностью использования в опытах так называемой «чистой линии». Ранее авторами были проведены подобные исследования на кроликах, где использовалась модель интрамедуллярного остеосинтеза перелома большеберцовой кости имплантатами с покрытиями нитридами сверхтвердых металлов.

В настоящей работе применяли имплантаты, которые представляли собой шпильки длиной 8–10 мм и диаметром 0,5 мм. Под общей потенцированной анестезией рассекали параоссальные ткани, затем чрескостно после предварительного рассверливания с соблюдением правил асептики и антисептики осуществляли имплантацию в среднюю треть диафиза большой берцовой кости. Концы шпилек загибали в виде скобы и погружали под кожу. Рану ушивали наглухо. Разработанная авторами модель позволяет оценить реакцию на инородное тело как непосредственно кости, так и окружающих мягких тканей.

В зависимости от материала, из которого были изготовлены имплантаты, животных разделили на три группы по 20 особей: группу сравнения (1-я группа), в которой использовали имплантаты из стали 12Х18Н9Т, не имевшие покрытия, и две опытные группы с имплантатами из стали 12Х18Н9Т с покрытиями комбинацией нитридов титана и гафния (2-я группа) и нитридов титана и циркония (3-я группа).

Влияние имплантатов на организм в целом оценивали на основании изменения массы и температуры тела экспериментальных животных на сроках 10, 30, 60 и 90 сут после операции, а также состояния волосяного покрова, глаз, слизистых носа и ротовой полости.

Полученные результаты были обработаны с помощью пакета прикладных программ SPSS v.13.0. Для всех показателей вычисляли групповое среднее арифметическое (M), стандартную ошибку среднего (m), проводили дисперсионный анализ. Множественные сравнения осуществляли с применением критерия t -Стьюдента с поправкой Bonferroni. Различия считали статистически значимыми при $p < 0,05$.

РЕЗУЛЬТАТЫ И ОБСУЖДЕНИЕ

В первые дни послеоперационного периода общее состояние животных всех групп было удовлетворительным, пищевая возбудимость сохранена. Дальнейшее наблюдение выявило следующую динамику.

Внешний вид и общее состояние. В первых двух группах в течение всего исследования значимых патологических изменений в общем состоянии животных, состоянии шерсти, слизистых, гениталий не установлено. В 3-й группе животных с имплантатами, покрытыми нитридами титана и циркония, шерстной покров характеризовался неравномерностью, взъерошенностью, отсутствием блеска, наличием очаговых alopecий, которые сохранялись до конца эксперимента. Изменения кожи проявлялись расчесами, локальными очагами эрозии уже к 10-м суткам после имплантации (рис. 1, а, б). Кроме того, течение послеоперационного периода было осложнено появлением геморрагического отделяемого из носовых ходов и глаз, изъязвлением слизистых оболочек носа и ротовой полости, язвенным орхитом (рис. 1, в, г).

Масса тела. В 1-й группе на 10-е сутки было отмечено снижение массы тела на 3,9%, в 3-й группе — повышение на 5,6%. Потери массы тела животных 2-й группы составили 7,8% ($p=0,015$; рис. 2). На 30-е сутки эксперимента все животные прибавили в весе: в 1-й группе на 12,2% относитель-

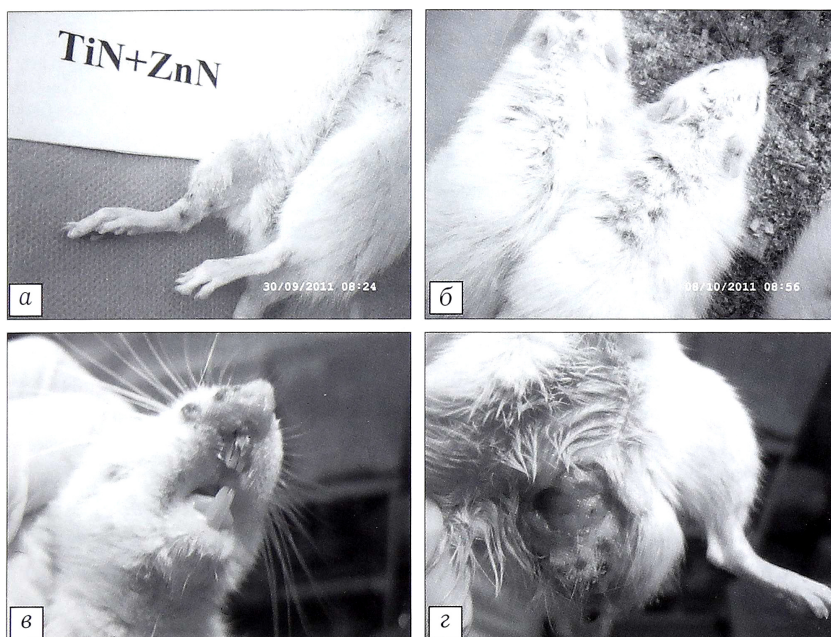


Рис. 1. Внешний вид животных с имплантатами из стали с покрытием нитридами титана и циркония.

а — расчесы и эрозии на коже, б — очаги alopecии, в — изъязвление слизистых носовой и ротовой полостей, г — язвенный орхит.

но исходного состояния, в 3-й — на 15,9%. Во 2-й группе, несмотря на положительную динамику, масса тела оставалась на 2,3% ниже, чем до начала эксперимента. На этом сроке исследования показатели 2-й группы статистически значимо отличались от параметров животных 1-й ($p=0,031$) и 3-й ($p=0,006$) групп. Шестидесятые сутки эксперимента характеризовались сохранением тенденций, намеченных на предыдущем сроке: в 1-й группе повышение массы тела составило 27,6%, в 3-й группе — 28,6%. Меньше всего масса тела животных изменилась во 2-й группе, что составило соответственно 22,4%. На 90-е сутки наблюдения в 1-й группе сравнения масса тела увеличилась на 44,6%, в 3-й — на 33,8%, во 2-й — лишь на 28,4%. На этих сроках статистически значимых отличий между группами не выявлено.

Результаты показали, что животные всех групп в послеоперационном периоде набирали массу тела, однако у крыс с имплантатами из стали 12Х18Н9Т с покрытием нитридами титана и гафния динамика была не столь выраженной.

Температура тела. У животных всех групп температура менялась вне зависимости от имплантированного материала и срока эксперимента, оставаясь в рамках физиологической нормы. Пределы колебаний не превышали 3,5%. Статистически значимых межгрупповых отличий по данному показателю установлено не было.

Локальные изменения тканей области операционной раны. У животных 1-й и 2-й групп каких-либо изменений со стороны тканей, окружающих имплантаты, не отмечалось (рис. 3, а, б). У крыс с имплантатами с покрытием нитридами титана и циркония уже на 10-е сутки наблюдался локальный отек мягких тканей без дифференциации контуров погруженных в них изогнутых концов имплантата (рис. 3, в). В дальнейшем патологические изменения лишь нарастали.

Планируя настоящее исследование, мы предполагали выявить различные реакции организма подопытных животных в зависимости от вида имплантата. Поскольку составляющие обоих видов покрытий во 2-й и 3-й группах использовались в том или ином сочетании, мы были убеждены в получении незначительно отличающихся данных. Однако результаты эксперимента показали, что наличие имплантатов с покрытием нитридами сверхтвердых металлов неоднозначно отражается на состоянии организма животных. Покрытие с нитридом титана и циркония оказало негативное влияние как на системном, так и локальном уровне, что было несколько неожиданным, поскольку данный вид покрытия часто используется в медицине. Эти факты заставляют задуматься о безопасности использования данного вида покрытий и требуют проведения дальнейших

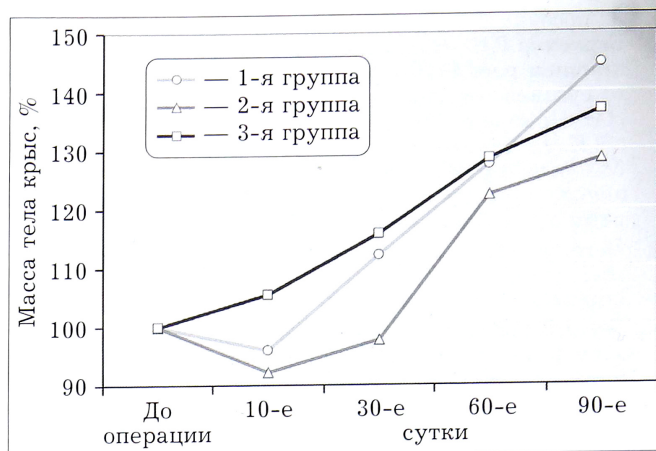


Рис. 2. Динамика массы тела экспериментальных животных.

исследований в этом направлении. В то же время установка имплантатов с покрытием смеси нитридов титана и гафния сопровождалась минимально выраженными изменениями общего состояния и в области послеоперационной раны.

ЛИТЕРАТУРА [REFERENCES]

1. Абдуллин И.Ш., Миронов М.М., Гарипова Г.И. Бактерицидные и биологически стойкие покрытия для медицинских имплантатов и инструментов. Медицинская техника. 2004; 4: 20–2 [Abdulin I.Sh., Mironov M.M., Garipova G.I. Bactericidal and biologically tolerant coatings for medical implants and instruments. Biomedical Engineering. 2004; 38 (4): 185–6 (in Russian)].
2. Steinemann S.G. Metal implants and surface reactions. Injury. 1996; 27: Supp 13: SC 16–22.
3. Summer B., Fink U., Zeller R., Rueff F., Maier S., Roeder G., Thomas P. Patch test reactivity to a cobalt-chromium-molybdenum alloy and stainless steel in metal-allergic patients in correlation to the metal ion release. Contact Dermatitis. 2007; 57 (1): 35–9.
4. Thomas P., Summer B., Krenn V., Thomsen M. Allergy diagnostics in suspected metal implant intolerance. Orthopade. 2013; 42 (8): 602–6 [article in German].

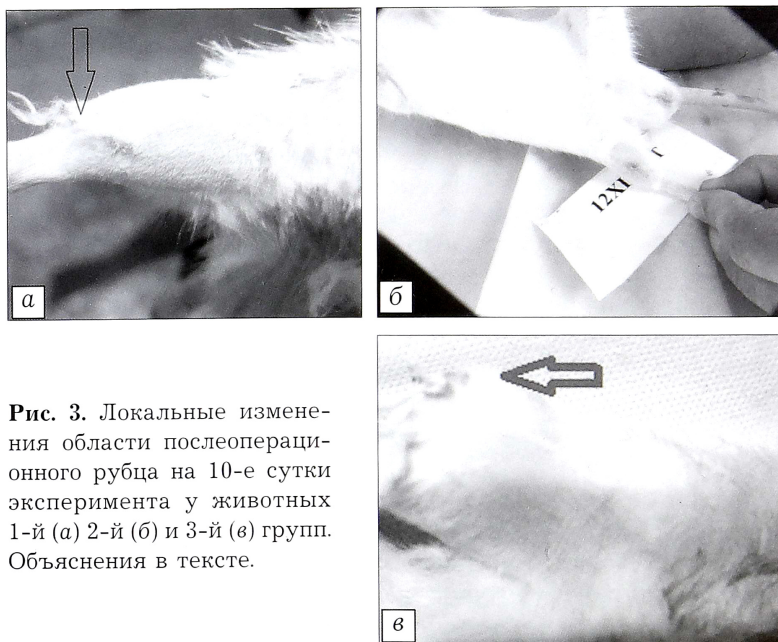

Рис. 3. Локальные изменения области послеоперационного рубца на 10-е сутки эксперимента у животных 1-й (а) 2-й (б) и 3-й (в) групп. Объяснения в тексте.

5. Загородний Н.В., Бухтин К.М., Кудинов О.А., Чрагян Г.А., Берченко Г.Н., Николаев И.А. Реакция на кобальт как причина ревизионного эндопротезирования коленного сустава. Вестник травматологии и ортопедии им. Н.Н. Приорова. 2013; 2: 65-8 [Zagorodniy N.V., Bukhtin K.M., Kudinov O.A., Chragyan G.A., Berchenko G.N., Nikolaev I.A. Revision total knee arthroplasty due to allergic reaction to cobal. Vestnik travmatologii i ortopedii im. N.N. Priorova. 2013; 2: 65-8 (in Russian)].
6. Horowitz S.M., Purdon M.A. Mechanisms of cellular recruitment in aseptic loosening of prosthetic joint implants. Calcif. Tissue Int. 1995; 57: 301-5.
7. Sovak G., Weiss A., Gotman I. Osseointegration of Ti6Al4V alloy implants coated with titanium nitride by a new method. J. Bone Joint Surg. Br. 2000; 82 (2): 290-6.
8. Amstutz H.C., Campbell P., Kossovsky N., Clarke I.C. Mechanism and clinical significance of wear debris induced osteolysis. Clin. Orthop. Relat. Res. 1992; 276: 7-18.
9. Ахтямов И.Ф., Гатина Э.Б., Кадыров Ф.Ф., Шаехов М.Ф., Шакирова Ф.В. Исследование взаимодействия биосовместимого покрытия из смеси нитридов металлов IV группы с тканями живого организма. Вестник Казанского технологического университета. 2012; 15 (20): 176-9 [Akhtyamov I.F., Gatina E.B., Kadyrov F.F., Shaekhov M.F., Shakirova E.V. Study of interaction between biocompatible coating of group IV metals nitride mixture and living organism tissues. Vestnik Kazanskogo tekhnologicheskogo universiteta. 2012; 15 (20): 176-9 (in Russian)].
10. Ахтямов И.Ф., Шакирова Ф.В., Гатина Э.Б., Зубайрова Л.Д., Алиев Э.И. Сравнительное изучение ряда сывороточных маркеров при экспериментальном остеосинтезе имплантатами с покрытием нитридами титана и гафния. Вестник травматологии и ортопедии им. Н.Н. Приорова. 2013; 2: 60-4 [Akhtyamov I.F., Shakirova F.V., Gatina E.B., Zubairova L.D., Aliev E.I. Comparative study of certain serum markers in experimental osteosynthesis using implants with titanium nitride and hafnium coating. Vestnik travmatologii i ortopedii im. N.N. Priorova. 2013; 2: 60-4 (in Russian)].
11. Ахтямов И.Ф., Шакирова Ф.В., Гатина Э.Б., Зубайрова Л.Д., Алиев Э.И. Оценка острой фазы при экспериментальном остеосинтезе имплантатами с биоинертным покрытием нитридами сверхтвердых металлов. Гений ортопедии. 2013; 4: 80-3 [Akhtyamov I.F., Shakirova F.V., Gatina E.B., Zubairova L.D., Aliev E.I. The assessment of acute phase response for experimental osteosynthesis using implants with bioinert coating of superhard metal nitrides. Geniy ortopedii. 2013; 4: 80-3 (in Russian)].

Сведения об авторах: Гатина Э.Б. — канд. мед. наук, соискатель кафедры травматологии, ортопедии и хирургии экстремальных состояний КГМУ; Ахтямов И.Ф. — доктор мед. наук, проф., зав. кафедрой травматологии, ортопедии и хирургии экстремальных состояний КГМУ, главный науч. сотр. ГАУЗ «РКБ МЗ РТ»; Шакирова Ф.В. — доктор ветеринарных наук, доцент, зав. кафедрой ветеринарной хирургии КГАВМ; Манирамбона Ж.К. — аспирант кафедры ветеринарной хирургии КГАВМ.

Для контактов: Ахтямов Ильдар Фуатович. 420012, Казань, ул. Бутлерова, д. 49, КГМУ. Тел.: +7 (905) 315-01-50. E-mail: yalta60@mail.ru

