

- thrombosis in patients after elective hip arthroplasty: a systematic review. *Ann. Intern. Med.* 2001; 135 (10): 858–69.
33. *Friedman R.J.* Extended thromboprophylaxis after hip or knee replacement. *Orthopedics* 2003; 26 (2 Suppl): S225–S230.
34. *Eikelboom J.W., Mazarrol A., Quinlan D.J., Beaver R., Williamson J., Yi Q., Hankey G.J.* Thromboprophylaxis practice patterns in two Western Australian teaching hospitals. *Haematologica* 2004; 89 (5): 586–93.
35. *Bikdeli B., Sharif-Kashani B., Raeissi S., Ehteshami-Afshar S., Behzadnia N., Masjedi M.R.* Chest physicians' knowledge of appropriate thromboprophylaxis: insights from the PROMOTE study. *Blood Coagul Fibrinolysis*. 2011; 22 (8): 667–72.
36. *Weigelt J.A., Lal A., Riska R.* Venous thromboembolism prophylaxis in surgical patients: identifying a patient group to maximize performance improvement. *Jt Comm. J. Qual. Patient Saf.* 2011; 37 (4): 178–83.
37. *Schleyer A.M., Schreuder A.B., Jarman K.M., Logerfo J.P., Goss J.R.* Adherence to guideline-directed venous thromboembolism prophylaxis among medical and surgical inpatients at 33 academic medical centers in the United States. *Am. J. Med. Qual.* 2011; 26 (3): 174–80.
38. *Amin A.N., Stemkowski S., Lin J., Yang G.* Preventing venous thromboembolism in US hospitals: are surgical patients receiving appropriate prophylaxis? *Thromb. Haemost.* 2008; 99 (4): 796–7.
39. *Borah B., McDonald H., Henk J. et al.* Alignment to ACCP prophylaxis guidelines and VTE outcomes in THR and TKR patients [abstract]. *Blood* 2008; 112: Abstract 170.
40. *Bergqvist D., Arcelus J.I., Felicissimo P.; ETHOS investigators.* Evaluation of the duration of thromboembolic prophylaxis after high-risk orthopaedic surgery: the ETHOS observational study. *Thromb. Haemost.* 2012; 107 (2): 270–9.
41. American Academy of Orthopaedic Surgeons clinical guideline on prevention of pulmonary embolism in patients undergoing total hip or knee arthroplasty, May 2007. http://www.aaos.org/Research/guidelines/PE_guideline.pdf.
42. *Eikelboom J., Karthikeyan G., Fagel N., Hirsh J.* American Association of Orthopedic Surgeons and American College of Chest Physicians guidelines for venous thromboembolism prevention in hip and knee arthroplasty differ: what are the implications for clinicians and patients? *Chest*. 2009; 135 (2): 513–20.

Сведения об авторе: Лазарев Анатолий Федорович — профессор доктор мед. наук, зав. отделением травматологии взрослых.

Для контактов: 127299, Москва, ул. Приорова, д. 10, ЦИТО. Тел.: 8 (495) 450-09-17. E-mail: lazarev.anatoly@gmail.com

© Коллектив авторов, 2013

МЕЖПАЛЬЦЕВЫЕ ГИПЕРКЕРАТОЗЫ СТОП: ОРТОПЕДИЧЕСКИЙ ПОДХОД К ХИРУРГИЧЕСКОМУ ЛЕЧЕНИЮ

С.Ю. Бережной, А.И. Проценко, В.В. Костюков

Филиал «Мединцентр» ГлавУпДК при МИД РФ, ГОУ ВПО «Первый МГМУ им. И.М. Сеченова», Москва, РФ

Проанализированы результаты хирургического лечения 27 пациентов с болезненными межпальцевыми гиперкератозами стоп. В ходе клинко-рентгенологического обследования выявляли предрасполагающие факторы развития гиперкератозов, на устранение которых была направлена последующая операция. Во всех случаях применена чрескожная техника, позволяющая избежать вмешательства непосредственно на патологическом очаге. Средний срок наблюдений составил 6 мес. Показано, что чрескожные операции являются эффективным и воспроизводимым методом лечения межпальцевых гиперкератозов, допускающим оказание помощи в амбулаторных условиях и позволяющим добиваться положительных результатов с минимальным риском послеоперационных осложнений в подавляющем большинстве наблюдений.

Ключевые слова: стопа, межпальцевые гиперкератозы, чрескожная остеотомия.

Interdigital Hyperkeratosis of the Foot: Orthopaedic Approach to Surgical Treatment

S.Yu. Berezhnoy, A.I. Protsenko, V.V. Kostyukov

Surgical treatment results for 27 patients with interdigital keratosis of the foot were analyzed. To determine the predisposing factors for keratosis development data of clinical and roentgenologic examination were used. In all cases transcutaneous technique that enabled to avoid surgical intervention directly on a pathologic focus was applied. Mean follow up period made up 6 months. It was shown that transcutaneous surgical intervention was an effective and reproducible method for interdigital keratosis treatment. That technique provided positive results with minimum risk of postoperative complications in the majority of cases and could be used at outpatient department.

Key words: foot, interdigital keratosis, transcutaneous osteotomy.

Болезненные межпальцевые гиперкератозы стоп — нередко встречающееся в практике поли-

клических хирургов, травматологов, дерматологов патологическое состояние, отличающееся упор-

ным рецидивирующим течением [1–3], а также сезонным характером: в теплый период, когда есть возможность носить свободную или открытую обувь, болезненные явления проходят. С наступлением холодов и переходом к закрытой обуви симптомы болезни возобновляются [4]. В большинстве случаев тяжесть патологических проявлений недооценивается врачами, а ортопедический аспект заболевания не распознается. В тех же случаях, когда распознается, хирургическое вмешательство, как правило, не предлагается из-за опасений плохого заживления ран в этой области [1]. Характерно негативное отношение врачей к оперативному лечению данной группы патологий, поскольку попытки иссечения гиперкератозов обычно приводят к быстрому рецидиву или формированию болезненных рубцов [1, 5].

Целью настоящего исследования явилась демонстрация возможностей и оценка эффективности чрескожных методик в лечении болезненных межпальцевых гиперкератозов стоп.

МАТЕРИАЛ И МЕТОДЫ

За период с февраля 2008 г. по январь 2012 г. нами были прооперированы 29 пациентов (29 стоп) с болезненными межпальцевыми гиперкератозами. Средний возраст больных составил 51 (28–72) год. Мужчин в группе было 4. Все пациенты до поступления длительно и безуспешно лечились традиционными консервативными методами (различные мази, разделяющие пальцы прокладки, физиотерапия, процедуры в педикюрном кабинете). Двум больным с мозолями на внутренней поверхности V пальцев ранее было выполнено их иссечение в условиях поликлиники. Впоследствии мозоли рецидивировали.

На 9 стопах мозоли локализовались на внутренней поверхности II пальца в месте его контакта с I пальцем (рис. 1).

У 7 пациентов мозоли располагались в области дна четвертого межпальцевого промежутка, из них у 4 также имелись мозоли на медиальной поверхности V пальца в месте его контакта с мозолью межпальцевой комиссуры (рис. 2).

У 10 пациентов гиперкератозы локализовались на одной из обращенных друг к другу боковых поверхностей IV или V пальца; у 2 – на обращенной в третий межпальцевой промежуток поверхности III пальца и у 1 – одновременно в четвертом меж-

пальцевом промежутке («целующиеся» мозоли) и на медиальной поверхности II пальца.

Гиперкератозы на внутренней поверхности II пальца у всех пациентов сочетались с отклонением кнаружи I пальца и, не всегда, с молоткообразной деформацией II пальца. Тактика хирургического лечения в подобных ситуациях наиболее очевидна: тем или иным способом необходимо устранить причину конфликта в виде вальгусной деформации I пальца. Восьми больным данной подгруппы была произведена чрескожная корригирующая остеотомия основания основной фаланги I пальца, одной больной – двойная чрескожная остеотомия основной фаланги. Пяти пациенткам также были выполнены чрескожные удлиняющие остеотомии сгибателей и разгибателей и чрескожные остеотомии основных фаланг II пальца при его молоткообразной деформации. Пациентке со второй мозолью в четвертом межпальцевом промежутке одноэтапно выполнена корригирующая остеотомия основной фаланги V пальца.

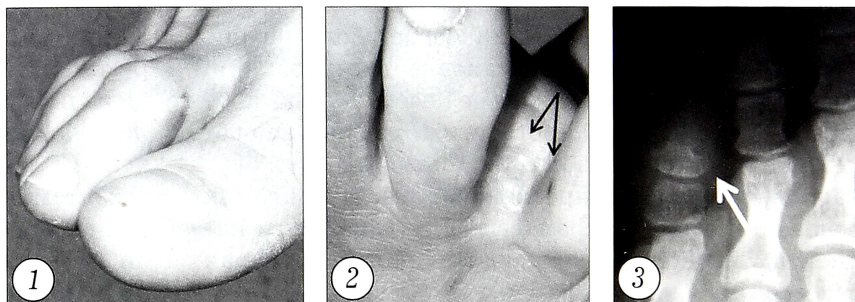
Определение точных причин формирования гиперкератозов на соприкасающихся поверхностях латеральных пальцев часто оказывается непростой задачей. Необходим анализ прицельных рентгенограмм, выполнение которых может оказаться проблематичным из-за деформации пальцев. Окончательный план вмешательства нередко составляется уже в ходе операции при рентгенотелевизионном обследовании. Причиной формирования мозоли может быть избыточно развитый мышцелок основания ногтевой фаланги, особенно в тех случаях, когда фаланга имеет форму листа клевера (рис. 3). Подобных наблюдений в нашей работе было 5. Четверем пациентам выполнено чрескожное удаление микрофрезой медиального мышцелка ногтевой фаланги V пальца, одному – чрескожная корригирующая остеотомия основной фаланги V пальца, позволившая устранить избыточное давление друг на друга IV и V пальцев (рис. 4).

Образование мозолей в межпальцевом промежутке может являться следствием не только измененных формы и размера мышцелка ногтевой фаланги, но и повышенного давления между любыми костными выпуклостями противоположных пальцев, чаще всего IV и V. И причины здесь не только в избыточном развитии одного или двух мышцелков, но и в характере взаиморасположения пальцев, когда дистальный и проксимальный меж-

Рис. 1. Мозоль на внутренней поверхности II пальца в области контакта с I пальцем.

Рис. 2. Мозоли в области дна межпальцевой комиссуры и на внутренней поверхности V пальца (обозначены стрелками).

Рис. 3. Избыточно развитый мышцелок ногтевой фаланги, являющийся причиной конфликта (обозначен стрелкой).



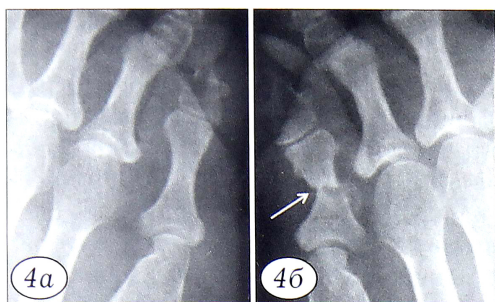
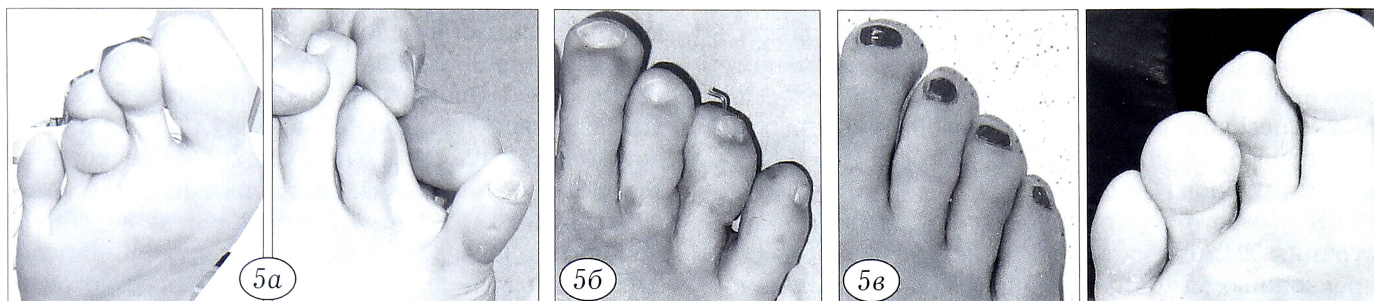


Рис. 4. Устранение избыточного давления ногтевой фаланги V пальца на IV палец.

a — до операции; *б* — после чрескожной остеотомии основной фаланги V пальца: изменено взаиморасположение IV и V пальцев (место остеотомии обозначено стрелкой).

Рис. 5. Вид стопы больной с клинодактилией IV пальца и гиперкератозом на боковой поверхности IV пальца в области контакта с V пальцем. *a* — до операции; *б* — через 2 нед после чрескожной остеотомии основной и средней фаланг IV пальца с их фиксацией спицей; *в* — через 3 мес после операции.



фаланговых суставов из-за индивидуальных особенностей строения стопы находятся на одном уровне и для формирования гиперкератозов вполне достаточно давления друг на друга нормально развитых мышечков. Реже на одном уровне оказываются проксимальные межфаланговые суставы обоих пальцев, что может быть следствием врожденного или приобретенного укорочения IV или удлинения V плюсневой кости. Другими причинами образования мозолей на обращенных друг к другу поверхностях пальцев могут быть варусная деформация V пальца или клинодактилия одного из центральных пальцев. В нашем исследовании трем пациентам с болезненными мозолями на боковых поверхностях пальцев была выполнена чрескожная кондилэктомия соответствующей фаланги; одному — чрескожная остеотомия основной фаланги V пальца, еще одному — корригирующие остеотомии основной и средней фаланг IV пальца с их последующей перкутанной фиксацией спицей в течение 3 нед (рис. 5).

Наиболее сложными в диагностическом плане являются гиперкератозы или изъязвления в области дна межпальцевого промежутка (см. рис. 2). Причиной их формирования чаще всего является конфликт между расположенным поверхностно под кожей основанием основной фаланги IV пальца и головкой основной фаланги V пальца. Рентгенологическая диагностика подобного состояния, как правило, невозможна. Клиническое обследование является основным в постановке диагноза: при пальпации мозоли прямо под ее поверхностью ощущается ткань костной плотности. Подобных наблюдений в представленной серии было 7. В двух случаях мы прибегли к чрескожной экзостозэктомии основания основной фаланги IV пальца. Пяти пациентам выполнена чрескожная корригирующая остеотомия основной фаланги V пальца.

Особенности хирургической техники и послеоперационного периода. Чрескожную кондил- или экзостозэктомия выполняли под рентгенотелевизионным контролем микродрелью карандашного типа с микрофрезой Shannon 2x8 мм. Доступ к костной выпуклости осуществляли узким скальпелем с трехгранной заточкой типа Beaver-64 или Beaver-64MIS через 2–4-миллиметровый подошвенный прокол кожи на соответствующем уровне или через прокол рядом с дистальным углом ногтевой пластинки при необходимости удаления мышечка ногтевой фаланги. Чрескожную остеотомию фаланг II–V пальцев выполняли аналогичными инструментами. Из подошвенного доступа лезвие скальпеля направляли справа от оперируемой фаланги к месту остеотомии. Область начала остеотомии скальпелем очищали от надкостницы, формировали пространство для работы фрезой. Внутреннюю фиксацию костных фрагментов после остеотомии не производили за исключением случая одномоментной остеотомии основной и средней фаланг. Раны не ушивали.

В конце операции накладывали повязку с фиксацией оперированных пальцев в желаемом положении. Обычно повязку меняли 1–2 раза с интервалом 10–14 дней после остеотомии фаланг. Срок фиксации в повязке 3–4 нед. В случае изолированных экзостоз- или кондилэктомий необходимость в повязке определялась сроком заживления ранок (обычно 1 нед). После остеотомии фаланг рекомендовалось ношение послеоперационной обуви на плоской ригидной подошве, обеспечивающей полную равномерную нагрузку на всю стопу, в течение 3–4 нед. Изолированные кондил- или экзостозэктомии не требовали использования реабилитационной обуви. Достаточно было просторной обуви, позволявшей ходить с повязкой. Выписку после вмешательства осуществляли в день операции.

РЕЗУЛЬТАТЫ

В сроки от 3 до 18 мес (в среднем 6 мес) прослежены 27 пациентов: у 26 отмечено постепенное, в течение 3–5 нед после операции, исчезновение мозолей. В одном наблюдении мозоль на II пальце не исчезла полностью, хотя заметно уменьшилась и перестала беспокоить пациентку. Рецидивов и осложнений не зарегистрировано. В двух случаях в течение 6 мес после операции сохранялась отечность V пальца, заставившая пациентов временно пользоваться обувью большего размера. Данную особенность послеоперационного периода мы не рассматривали как осложнение.

ОБСУЖДЕНИЕ

Как правило, болезненные межпальцевые гиперкератозы являются следствием избыточного давления друг на друга костных выпуклостей противоположащих пальцев [2]. Предрасполагающие факторы могут быть врожденными (длинная или короткая V плюсневая кость, короткая IV плюсневая кость, равной длины III и IV плюсневые кости и др.) и приобретенными (вальгусная деформация I пальца, варусная деформация V пальца, молоткообразные деформации пальцев и т.д.) [6]. Тесная или неудобная обувь может способствовать проявлению имеющихся предрасполагающих факторов [5, 6]. Данные литературы по оперативному лечению межпальцевых гиперкератозов немногочисленны. Работ, посвященных применению хирургических техник без прямого вмешательства на мозоли, единицы [2]. Статей, в которых бы приводился анализ результатов применения подобных техник, нам не встретилось. Авторы, использующие традиционные техники операций непосредственно на болезненном очаге, говорят об отсутствии преимуществ оперативного лечения перед консервативным из-за высокой

частоты рецидивов или формирования болезненных послеоперационных рубцов [1, 6]. В настоящем проспективном исследовании представлены результаты использования малоинвазивной техники, суть которой заключается в устранении причины формирования мозолей без вмешательства непосредственно на патологическом очаге. Продемонстрировано, что чрескожная техника является эффективным и воспроизводимым методом лечения межпальцевых гиперкератозов. Ни в одном случае не потребовалось вмешательство непосредственно на мозоли. Послеоперационных осложнений зарегистрировано не было. Техника достаточно проста и допускает применение в амбулаторных условиях. В отличие от M.De Prado и соавт. [2], отдающих предпочтение чрескожным кондилэктомиям фаланг IV–V пальцев, мы чаще выполняли остеотомии основной фаланги V пальца, считая данную манипуляцию эффективной, технически более простой и сопряженной с меньшим риском повреждения мягкотканых структур.

ЛИТЕРАТУРА

1. Coughlin M.J., Kennedy M.P. Operative repair of fourth and fifth toe corns. *Foot Ankle Int.* 2003; 24: 147–57.
2. De Prado M., Ripoll P.L., Golano P. *Cirugia percutanea del pie.* Barcelona: Masson; 2003: 227–33.
3. Scranton P.E. Jr. The management of superficial disorders of the forefoot. *Foot Ankle.* 1982; 4: 238–41.
4. Freeman D.B. Corns and calluses resulting from mechanical hyperkeratosis. *Am. Fam. Physician.* 2002; 65: 2277–80.
5. Day R.D., Reyzelman A.M., Harkless L.B. Evaluation and management of the interdigital corn: a literature review. *Clin. Podiatr. Med. Surg.* 1996; 13: 201–6.
6. Gillet H.G. Interdigital clavus: predisposition is the key factor of soft corns. *Clin. Orthop. Relat. Res.* 1979; 142: 103–9.

Сведения об авторах: Бережной С.Ю. — канд. мед. наук, врач травматолог-ортопед филиала «Мединцентр»; Проценко А.И. — доктор мед. наук, профессор кафедры травматологии, ортопедии и хирургии катастроф Первого МГМУ; Костюков В.В. — канд. мед. наук, ассистент той же кафедры.

Для контактов: Костюков Вадим Владимирович. Москва, ул. Наримановская 22-1-73. Тел.: 8 (906) 055-51-14. E-mail: traumavadim@mail.ru.



Если Вы хотите разместить Вашу рекламу
в «Вестнике травматологии и ортопедии им. Н.Н. Приорова»,
обращайтесь в редакцию журнала

127299, Москва, ул. Приорова, 10, ЦИТО.
Тел.: 8(495)450-24-24, 8(968)897-37-91