

## ХИРУРГИЧЕСКОЕ ЛЕЧЕНИЕ ОСТЕОХОНДРАЛЬНЫХ ПОРАЖЕНИЙ ТАРАННОЙ КОСТИ С ИСПОЛЬЗОВАНИЕМ ПЛАЗМЫ, ОБОГАЩЕННОЙ ТРОМБОЦИТАМИ

Д.Р. Мурадян, Г.А. Кесян, А.Н. Левин, О.Г. Кесян, А.В. Мазур, И.М. Кравец

*Широкое применение в современной ортопедии клеточных технологий, в частности плазмы, обогащенной тромбоцитами (PRP), позволило улучшить результаты лечения ряда ортопедических заболеваний и последствий травм. За период с 2009 по 2012 г. мозаичная хондропластика таранной кости с имплантацией PRP-геля выполнена 7 пациентам (2 мужчин и 5 женщин) с остеохондральными повреждениями таранной кости (ОПТК) различного генеза. Согласно рентгенологической классификации Brendt и Harty I–II степень ОПТК диагностирована у 1 пациента, III–IV — у 6. Средний возраст пациентов составил 26 лет, средняя продолжительность заболевания — 4 года. В результате проведенного вмешательства средний балл по шкале AOFAS вырос с 53 до операции до 92 после операции (период наблюдения в среднем 2 года).*

Ключевые слова: остеохондральные поражения таранной кости, мозаичная хондропластика, рассекающий остеохондрит, остеохондральный аутоотрансплантат, плазма, обогащенная тромбоцитами.

### *Surgical Treatment of Talus Osteochondral Lesions with Platelet-Rich Plasma*

D.R. Muradyan, G.A. Kesyan, A.N. Levin, O.G. Kesyan, A.V. Mazur, I.M. Kravec

*Wide application of cell therapy particularly platelet enriched plasma (PRP) in modern orthopaedics enabled to improved treatment results in certain orthopaedic diseases and injury consequences. Treatment results for 7 patients (2 men and 5 women) with osteochondral lesions of talus (OLT) are presented. Mean age of patients was 26 years, mean duration of disease — 4 years. By Brendt and Harty roentgenologic classification I–II degree of OLT was diagnosed in 1 and III–IV degree — in 6 patients. In all patients mosaic chondroplasty of talus with implantation of PRP gel was performed. Postoperatively mean AOFAS index raised from 53 to 92. Follow up period made up around 2 years.*

Key words: osteochondral lesions of talus, mosaic chondroplasty, osteochondritis dissecans, osteochondral autograft, platelet-rich plasma.

Первое сообщение о хрящевом дефекте блока таранной кости не травматического генеза было опубликовано британским хирургом А. Munro в 1738 г. В дальнейшем использовались термины «остеохондральный перелом» — для описания повреждений травматического генеза и «рассекающий остеохондрит», подчеркивая ишемический генез патологии. Мы в своей работе используем термин, предложенный Brendt и Harty в 1959 г., — остеохондральные поражения таранной кости (ОПТК), так как он позволяет описывать патологическое состояние суставного хряща и субхондральной зоны блока таранной кости вне зависимости от этиологии изменений. Основанием для предложения нового термина явилась схожесть клинической, рентгенологической картины, тактики хирургического лечения более чем 500 пациентов с поражениями блока таранной кости, описанными ранее как рассекающий остеохондрит и остеохондральный перелом [1].

Чаще всего данное заболевание выявляется у пациентов в возрасте от 20 до 30 лет. Около 10% ОПТК носят билатеральный характер, примерно 6,5% повреждений связок голеностопного сустава впоследствии приводят к ОПТК [1–3].

Лечение ОПТК, которые обуславливают стойкий болевой синдром и выраженные функциональные нарушения стопы и голеностопного сустава, остается актуальной проблемой современной ортопедической хирургии и является предметом научных дискуссий.

Большинство авторов считает, что отсрочка оперативного лечения для проведения комплексного консервативного лечения не оказывает отрицательного влияния на результаты дальнейшего хирургического лечения. Тогда как К. Pettine и соавт. [4] выявили, что отсрочка операции на 1 год негативно сказывается на результатах хирургического лечения. Значимость оперативного лечения ОПТК велика, так как консервативное лечение данной патологии не всегда позволяет достичь желаемых результатов — уменьшения клинических проявлений заболевания. Эффективность консервативного лечения составляет 45%, а оперативного, в зависимости от используемого вида вмешательства, может варьироваться от 38 до 85% [3, 5], что заставляет искать новые пути и способы лечения.

Свойства плазмы, обогащенной тромбоцитами (PRP), обеспечивающие положительное влияние

на регенерацию хрящевой ткани и доказанные в экспериментально-морфологических исследованиях, позволили применить данную методику в клинической практике в лечении пациентов с ОПТК [6–10].

### МАТЕРИАЛ И МЕТОДЫ

В период с апреля 2009 г. по декабрь 2012 г. при обследовании 36 больных на догоспитальном этапе был использован алгоритм, предложенный [11] (рис. 1) и адаптированный под российскую клиническую практику. В результате диагноз ОПТК установлен у 9 больных (3 мужчин и 6 женщин). Средний возраст пациентов составил 26 лет, средняя продолжительность заболевания — 4 года. При поступлении пациенты предъявляли жалобы на боль, отек, скованность, появление «щелчков» в голеностопном суставе, которые носили перемежающийся, неопределенный характер и обострялись, как правило, после физических нагрузок. По результатам обследования у 3 пациентов диагностирована I–II степень ОПТК, у 6 — III–IV степень ОПТК по классификации Brendt и Harty [1].

Всем пациентам на начальном этапе проведено комплексное консервативное лечение: иммобилизация голеностопного сустава (гипсовая лонгета, ортез, шарнирный ортез), ограничение нагрузок (костыли) в течение 6–12 нед с последующим увеличением нагрузок и диапазона безболезненных движений в голеностопном суставе, упражнения, направленные на укрепления мышц, проприоцептивные тренировки, физиотерапевтическое лечение, что у 2 больных с I–II степенью ОПТК привело к полному купированию симптоматики. Оперированы 7 пациентов.

*Техника оперативного вмешательства.* Оперативное вмешательство производили под спин-

номозговой анестезией в положении пациента на спине после наложения пневмотурникета на уровне средней трети бедра. Операционный доступ — медиальный. Остро и тупо осуществляли доступ к медиальной лодыжке. Шевронную остеотомию внутренней лодыжки выполняли осцилляторной пилой до субхондральной пластинки и далее продолжали долотом. Благодаря тому, что суставная поверхность при этом страдает минимально, репозиция в дальнейшем производится точнее, конгруэнтность суставных поверхностей восстанавливается максимально, что в свою очередь является профилактикой развития деформирующего артроза голеностопного сустава. Перед остеотомией с помощью навигационных спиц в лодыжке формировали каналы, что в последующем обеспечивало более точную репозицию внутренней лодыжки по спицам, проведенным в сформированные каналы.

После остеотомии выполняли доступ к блоку таранной кости. Оценив размер, расположение и характер ОПТК (рис. 2, а), проводили подготовку ложа путем рассверливания зоны повреждения для остеохондральной пластики системой COR («DePuy Mitek»). Система COR предназначена для хирургического лечения полнослойных дефектов хряща суставной поверхности путем ауто- или аллотрансплантации. Забор костно-хрящевых трансплантатов из донорских ненагружаемых участков суставной поверхности латерального мыщелка бедренной кости выполняли открытым парапателлярным доступом или с использованием артроскопической техники полыми режущими инструментами системы COR. Затем костно-хрящевые блоки запрессовывали в гнезда, просверленные точно по размеру в зоне повреждения (рис. 2, б, в). Система COR позволя-

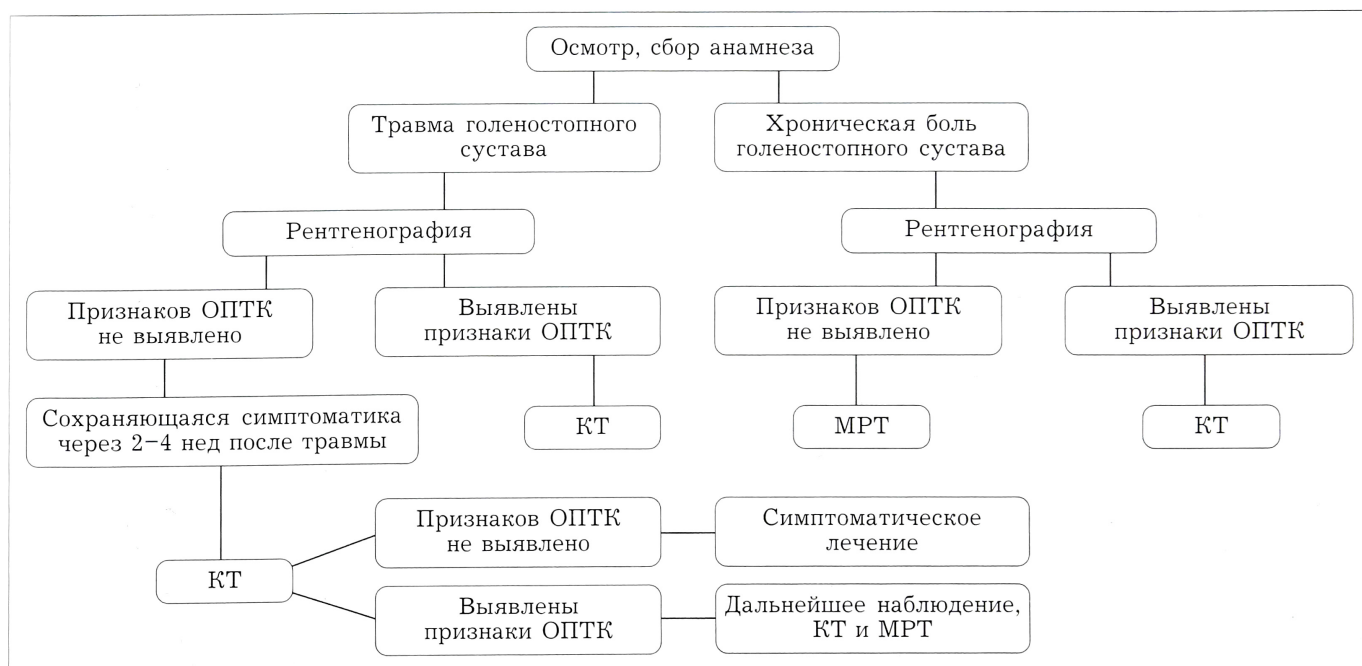


Рис. 1. Алгоритм диагностики ОПТК.



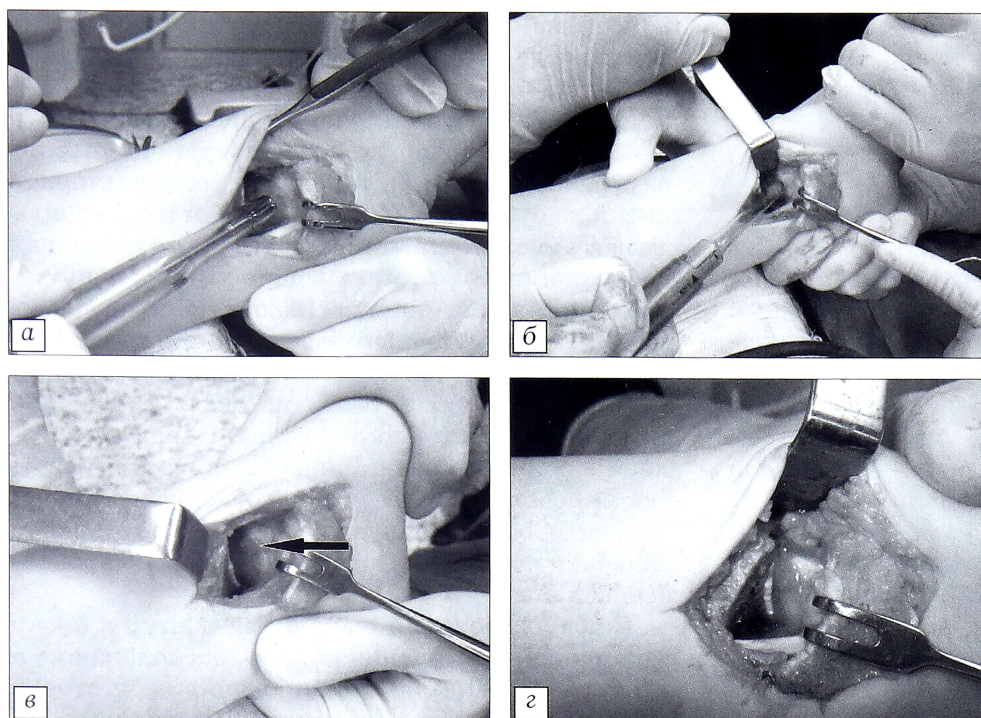


Рис. 2. Этапы операции.

а — замер диаметра дефекта;  
 б — имплантация трансплантата;  
 в — оценка конгруэнтности суставной поверхности блока таранной кости после хондропластики;  
 г — PRP-гель, имплантированный в зону хондропластики.

ет выполнять забор трансплантатов длиной от 8 до 25 мм, а прозрачный направлятель трансплантата облегчает процесс его погружения в очаг повреждения.

PRP-гель получали по описанной ранее методике [8] и с соблюдением всех правил асептики вводили в зону мозаичной хондропластики (рис. 2, г). Медиальную лодыжку репонировали и фиксировали при помощи стягивающей петли или винтом и спицей. Послеоперационную рану ушивали, накладывали асептическую повязку. Голеностопный сустав фиксировали в нейтральном положении задней гипсовой лонгетой от пальцев стопы до верхней трети голени.

Сразу после оперативного вмешательства, в палате, оперированной конечности придавали возвышенное положение (на шине Беллера) и применяли местное действие холодом. Пациенту разрешалось вставать на костыли без осевой нагрузки на следующие сутки после операции. Всем пациентам в послеоперационном периоде проводилось традиционное восстановительное лечение. Сроки иммобилизации варьировали от 6 до 12 нед после операции. Опору на оперированную конечность разрешали спустя 2–3 мес.

Показатели AOFAS до и после операции

Пациент	До операции	После операции
1	65	88
2	44	92
3	42	94
4	62	94
5	48	96
6	46	88
7	62	90

## РЕЗУЛЬТАТЫ

Средний срок наблюдения составил 2 года. Результаты лечения оценивали по шкале AOFAS, средний балл по которой до операции составил 53, при изучении отдаленных результатов вырос до 92 (см. таблицу).

Приводим клиническое наблюдение.

Больная С., 17 лет. Считает себя больной 4 года. Во время игры в баскетбол получила травму левого голеностопного сустава. За первой медицинской помощью обратилась в поликлинику по месту жительства. Рентгенография выполнена не была. Диагностированы ушиб, растяжение связок голеностопного сустава. Рекомендованы компрессы, фиксирование голеностопного сустава, после чего боль исчезла. Однако через год появились и нарастали боли и ограничение движений в левом голеностопном суставе. В поликлинике по месту жительства выполнены снимки, состояние расценено как начальные проявления посттравматического артроза сустава. Лечилась консервативно без положительного эффекта. 23.11.11 больная госпитализирована в 8-е отделение ЦИТО для дальнейшего лечения.

На основании результатов обследования (рентгенография, КТ; рис. 3, а) поставлен диагноз: остеохондральное поражение блока таранной кости III стадии по Brendt и Narty. Выполнена операция по описанной выше методике (рис. 3, б).

Послеоперационный период протекал гладко, швы сняты на 14-е сутки после операции, рана зажила первичным натяжением. Иммобилизация в гипсовой лонгете продолжалась в течение 8 нед после операции. Дозированная нагрузка на оперированную конечность в функциональном брейсе начата через 2 мес после операции. Оценка по шкале AOFAS до лечения составила 62 балла, через 1,5 года после операции — 90 баллов (рис. 3, в).

Несмотря на относительно короткий период наблюдения и небольшое количество больных, полученные предварительные данные позволяют предположить, что мозаичная хондропластика блока



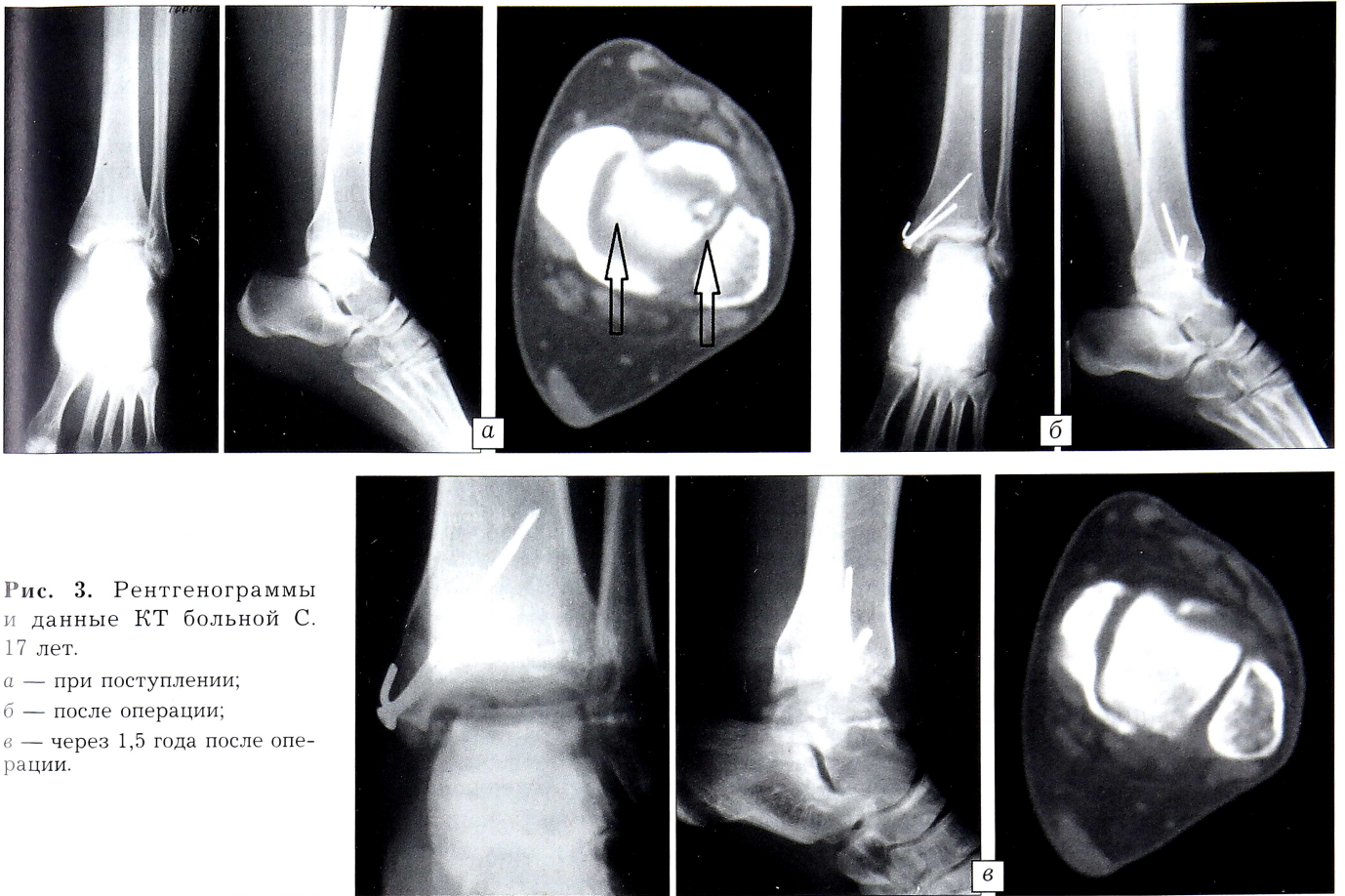


Рис. 3. Рентгенограммы и данные КТ больной С. 17 лет.

а — при поступлении;  
б — после операции;  
в — через 1,5 года после операции.

таранной кости с использованием PRP-геля является эффективным методом лечения ОПТК. Однако для окончательного заключения необходимо проведение сравнительных исследований и более длительное наблюдение за пациентами.

#### ЛИТЕРАТУРА

- Berndt A.L., Harty M. Transcondylar fractures (osteochondritis dissecans) of the talus. *J. Bone Joint Surg. Am.* 1959; 41: 988–1020.
- Clanton T.O., DeLee J.C. Osteochondritis dissecans. History, pathophysiology, and current treatment concepts. *Clin. Orthop. Relat. Res.* 1982; 167: 50–64.
- Tol J.L., Struijs P.A., Bossuyt P.M., Verhagen R.A., van Dijk C.N. Treatment strategies in osteochondral defects of the talar dome: a systematic review. *Foot Ankle Int.* 2000; 21 (2): 119–26.
- Pettine K.A., Morrey B.F. Osteochondral fractures of the talus. A long-term follow-up. *J. Bone Joint Surg. Br.* 1987; 69 (1): 89–92.
- Zengerink M., Struijs P.A., Tol J.L., van Dijk C.N. Treatment of osteochondral lesions of the talus: a systematic review. *Knee Surg. Sports Traumatol. Arthrosc.* 2010; 18 (2): 238–46.
- Anitua E., Sánchez M., Nurden A.T., Zalduendo M.M., de la Fuente M., Azofra J., Andia I. Platelet-released growth factors enhance the secretion of hyaluronic acid and induce hepatocyte growth factor production by synovial fibroblasts from arthritic patients. *Rheumatology (Oxford).* 2007; 46 (12): 1769–72.
- Arnoczky S.P., Anderson L., Fanelli G., Sherwin S.W., Mishra A., Sgaglione N.A. The role of platelet-rich plasma in connective tissue repair. *Orthopedics Today.* 2009; 26: 29.

- Кесян Г.А., Берченко Г.Н., Уразгильдеев Р.З., Микелаишвили Д.С. Сочетанное применение обогащенной тромбоцитами аутоплазмы и биокомпозиционного материала Коллапан в комплексном лечении больных с длительно несрастающимися переломами и ложными суставами длинных костей конечностей. *Вестник травматологии и ортопедии им. Н.Н. Приорова.* 2011; 2: 26–32.
- Микелаишвили Д.С. Применение аутотромбоцитарных факторов роста и коллапана при оперативном лечении диафизарных переломов: Автореф. дис. ... канд. мед. наук. М., 2012.
- Кесян Г.А., Берченко Г.Н., Уразгильдеев Р.З., Нахаметян Т.Г. Лечение разрывов ахиллова сухожилия. *Вестник травматологии и ортопедии им. Н.Н. Приорова.* 2011; 4: 80–86.
- Dahm D.L., Manzanares J. Osteochondral lesions of the talar dome. *Orthopaedic surgery board review manual.* Vol. 7, part 2. 2001.

#### REFERENCES

- Berndt A.L., Harty M. Transcondylar fractures (osteochondritis dissecans) of the talus. *J. Bone Joint Surg. Am.* 1959; 41: 988–1020.
- Clanton T.O., DeLee J.C. Osteochondritis dissecans. History, pathophysiology, and current treatment concepts. *Clin. Orthop. Relat. Res.* 1982; 167: 50–64.
- Tol J.L., Struijs P.A., Bossuyt P.M., Verhagen R.A., van Dijk C.N. Treatment strategies in osteochondral defects of the talar dome: a systematic review. *Foot Ankle Int.* 2000; 21 (2): 119–26.
- Pettine K.A., Morrey B.F. Osteochondral fractures of the talus. A long-term follow-up. *J. Bone Joint Surg. Br.* 1987; 69 (1): 89–92.



5. Zengerink M., Struijs P.A., Tol J.L., van Dijk C.N. Treatment of osteochondral lesions of the talus: a systematic review. *Knee Surg. Sports Traumatol. Arthrosc.* 2010; 18 (2): 238–46.
6. Anitua E., Sánchez M., Nurden A.T., Zalduendo M.M., de la Fuente M., Azofra J., Andia I. Platelet-released growth factors enhance the secretion of hyaluronic acid and induce hepatocyte growth factor production by synovial fibroblasts from arthritic patients. *Rheumatology (Oxford)*. 2007; 46 (12): 1769–72.
7. Arnoczky S.P., Anderson L., Fanelli G., Sherwin S.W., Mishra A., Sgaglione N.A. The role of platelet-rich plasma in connective tissue repair. *Orthopedics Today*. 2009; 26: 29.
8. Kesyan G.A., Berchenko G.N., Urazgil'deev R.Z., Mikelaishvili D.S., Shulashov B.N. Combined application of platelet-rich plasma and biocomposite material collapan in complex treatment of patients with non-united fractures and pseudarthrosis of extremity long bones. *Vestnik travmatologii i ortopedii im. N.N. Priorova*. 2011; 2: 26–32 (in Russian).
9. Mikelaishvili D.S. Use of autoplasmalethrombin and Collapan in surgical treatment of diaphyseal fractures: Cand. med. sci. Diss. Moscow; 2012 (in Russian).
10. Kesyan G.A., Berchenko G.N., Urazgil'deev R.Z., Nakha-petyan T.G. Treatment of the achilles tendon ruptures. *Vestnik travmatologii i ortopedii im. N.N. Priorova*. 2011; 4: 80–6 (in Russian).
11. Dahm D.L., Manzanares J. Osteochondral lesions of the talar dome. *Orthopaedic surgery board review manual*. Vol. 7, part 2. 2001.

**Сведения об авторах:** Мурадян Д.Р. — канд. мед. наук, науч. сотр. отделения ортопедии взрослых (группа патологии стопы и голеностопного сустава); Кесян Г.А. — доктор мед. наук, рук. отделения ортопедии взрослых; Левин А.Н. — врач травматолог-ортопед того же отделения; Кесян О.Г. — врач травматолог-ортопед научно-поликлинического отделения; Мазур А.В. — аспирант ЦИТО; Кравец И.М. — клинический ординатор ЦИТО.  
**Для контактов:** Мурадян Давид Рубенович. 127299, Москва, ул. Приорова д. 10, ЦИТО. Тел.: 8 (985) 975–54–55. E-mail: cito-muradyan@mail.ru

### ВНИМАНИЮ АВТОРОВ!

При направлении статей в редакцию просим обращать особое внимание на правильность представления материала.

План построения **оригинальных статей** должен быть следующим: резюме, ключевые слова, краткое введение, отражающее состояние вопроса к моменту написания статьи и задачи настоящего исследования, материалы и методы, результаты и обсуждение, выводы по пунктам или заключение, список цитированной литературы.

Методика исследований должна быть описана очень четко, так чтобы ее легко можно было воспроизвести.

При представлении в печать экспериментальных работ следует руководствоваться «Правилами проведения работ с использованием экспериментальных животных». Помимо вида, пола и количества использованных животных, авторы обязательно должны указываться применявшиеся при проведении болезненных процедур методы обезболивания и методы умерщвления животных.

Изложение статьи должно быть ясным, сжатым, без длинных исторических введений и повторов. Предпочтение следует отдавать новым и проверенным фактам, результатам длительных исследований, важных для решения практических вопросов.

Следует указывать, являются ли приводимые числовые значения первичными или производными, приводить пределы точности, надежности, интервалы достоверности.



## Издательство Репроцентр М

- дизайн
- верстка
- редакционно-издательская подготовка
- типографские услуги
- обязательная рассылка
- реализация изданий

**Нас отличают:**  
**стабильность, надежность, качество и внимание к заказчику.**

Тел./факс: +7 (499) 252 1496, +7 (903) 762 2061  
E-mail: izdatrepro@yandex.ru

