

© Коллектив авторов, 2013

СИНДРОМ ТРАВМАТИЧЕСКОЙ ПОЗВОНОЧНО-ТАЗОВОЙ ДИССОЦИИ: ДИАГНОСТИКА, МЕТОДЫ ХИРУРГИЧЕСКОГО ЛЕЧЕНИЯ

С.В. Донченко, Л.Ю. Слияков, А.В. Черняев

ГУЗ «Городская клиническая больница им. С.П. Боткина» Департамента здравоохранения г. Москвы, Москва, РФ

Ключевые слова: позвоночно-тазовая диссоциация, политравма, транспедикулярная фиксация, декомпрессия сакрального канала.

Syndrome of Traumatic Spinopelvic Dissociations: Diagnosis, Surgical Treatment Techniques

S.V. Donchenko, L.Yu. Slinuakov, A.V. Chernyaev

Key words: spinopelvic dissociation, polytrauma, transpedicular fixation, sacral canal decompression.

Крестец как костная структура играет ведущую роль в формировании сбалансированной биомеханической системы позвоночник — нижние конечности. В зарубежной литературе крестец носит название «шестого позвонка» или «тазового позвонка», что закономерно в связи с его ролью в формировании и поддержании сагиттального баланса позвоночного столба [1–11]. Причинами переломов крестца всегда является высокоэнергетическая травма [2, 3, 6, 8–32]. В связи с этим изолированные переломы крестца встречаются крайне редко и чаще являются составной частью множественной или сочетанной травмы [7–10, 14, 18, 21, 24, 29, 32]. Частота несвоевременной диагностики переломов крестца достигает 30%. Поперечные переломы крестца составляют 3–5% от общего количества и считаются наиболее тяжелыми повреждениями [5, 15, 16, 21, 23, 24, 31]. Это объясняется частым развитием неврологических осложнений, высоким процентом неудовлетворительных результатов, а также большой частотой случаев инвалидности в исходе лечения. Аксиальная нагрузка высокой энергии как основной механизм формирования поперечных переломов крестца объясняет возможное сочетание с повреждениями груднопоясничного отдела позвоночника [21, 22].

Анатомически формирование поперечной линии перелома означает разобщение поясничного отдела с верхнецентральной частью крестца от

нижней части крестца, тазового кольца и нижних конечностей. Описывая подобные повреждения, а также двусторонние разрывы крестцово-подвздошных сочленений, объединяя их в группу пояснично-крестцовых переломовывихов, R. Bents и соавт. [15] предложили термин «травматическая позвоночно-тазовая диссоциация». Анализ зарубежной литературы показал, что описанию подобных нестабильных повреждений посвящены единичные публикации. В отечественных специализированных периодических изданиях нам удалось найти лишь однократное упоминание о синдроме травматической позвоночно-тазовой диссоциации [12].

Классификация. В зарубежной литературе представлено большое количество классификаций перелом крестца как научно-теоретического характера, так и адаптированных для повседневного практического применения. В клинической практике наибольшее распространение получили следующие классификационные системы.

F. Denis и соавт. [16] предложили разделить крестец на 3 зоны (рис. 1) в зависимости от распространения линии перелома по отношению к переломным фораминальным отверстиям крестца. Перелом зоны 1 по классификации Denis означает повреждение крестца латеральнее фораминальных отверстий (краевой перелом боковой массы), зоны 2 — трансфораминальный перелом крестца (линия перелома проходит через фораминальные отверстия), зоны 3 — перелом медиальнее фораминальных отверстий через тела сакральных позвонков. С анатомической точки зрения поперечные переломы крестца зоны 3 по Denis делят на U-, H-, T- и Y-образные переломы.

В зависимости от изменения сагиттального профиля крестца при поперечных переломах (зона 3 по Denis) Roy-Camille выделил 3 типа, объединив их под названием «suicidal jumping fracture» (автор наблюдал данные повреждения у пациентов после падения с большой высоты при суицидальных попытках): тип 1 — сгибательный тип перело-

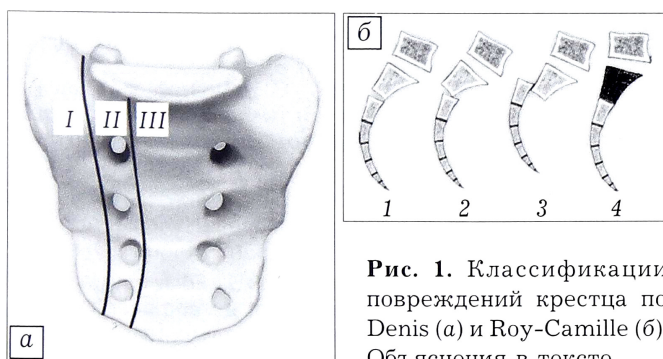


Рис. 1. Классификации повреждений крестца по Denis (a) и Roy-Camille (б). Объяснения в тексте.

ма с передним смещением каудальной части крестца, тип 2 — гиббательный тип перелома с задним смещением каудальной части крестца, тип 3 — разгибательный тип перелома (рис. 1, б) [7].

Как уже отмечалось ранее, поперечные переломы крестца как изолированное повреждение встречаются крайне редко. Данное повреждение может сочетаться с повреждением груднопоясничного отдела позвоночника, тазового кольца.

Особую группу повреждений составляет сочетание поперечного перелома крестца с разрывом межпозвоночного диска L5-S1 [11, 27, 38]. Выделяют изолированные разрывы межпозвоночного диска без переломов тел, дужек и суставных отростков и без подвывиха в позвоночно-двигательном сегменте, разрывы диска с наличием переломов суставных отростков и дужек без подвывиха и вывиха, а также повреждения с вывихом или подвывихом в позвоночно-двигательном сегменте. В соответствии с международной классификацией выделяют несколько типов повреждений. *Тип I* — «чистый» вывих L5-S1: IA — молатеральный, IB — латеральный, IC — передний. *Тип II* — молатеральный ротационный переломовывих. *Тип III* — билатеральный переломовывих: IIIA — передний, IIIB — ротационный.

При повреждениях типа IC, II, IIIA и IIIB имеется вентральное смещение тела L5 позвонка, т.е. речь идет о формировании травматического спондилолистеза L5.

Учитывая анатомические особенности сакрального канала и зоны пояснично-крестцового перехода, в большинстве случаев (по данным различных авторов до 95%) синдром позвоночно-тазовой диссоциации носит неврологически осложненный характер [6, 10, 11, 32, 33]. Степень неврологических нарушений может варьироваться от односторонней монорадикулопатии с обратным развитием в раннем посттравматическом периоде до развернутой клинической картины синдрома конского хвоста с нарушением функции тазовых органов. Описана четкая корреляция между степенью смещения костных отломков и выраженностью неврологического дефицита [11, 16, 26, 32]. Стоит отметить, что при повреждениях крестца типа Denis 1 частота неврологических осложнений не превышает 6%, типа Denis 2 — 20%, а при заинтересованности зоны 3 может достигать 90% [5, 8, 10, 11, 22, 32, 36].

Для оценки неврологического дефицита (степень градации синдрома конского хвоста) предлагается применять классификацию Gibbons: тип 1 — отсутствие неврологического дефицита, тип 2 — чувствительные нарушения (парестезии), тип 3 — двигательные нарушения (моторный дефицит нижних конечностей), тип 4 — дисфункция органов малого таза (мочевого пузыря и прямой кишки) [33].

Диагностика. Ранняя диагностика позвоночно-тазовой диссоциации крайне трудна [2, 5, 8—

11, 14, 21, 23, 26]. В связи с наличием сопутствующей, подчас жизнеугрожающей, патологии (тяжелая черепно-мозговая травма, повреждения внутренних органов) пациенты в раннем посттравматическом периоде находятся в реанимационном отделении, где все усилия направлены на устранение непосредственных угроз жизни в соответствии с концепцией Damage Control [21]. Даже наличие сопутствующего повреждения тазового кольца не облегчает, а затрудняет визуализацию повреждений крестца. Лишь прогрессирующая неврологическая симптоматика и нарастающая деформация крестцовой области с вторичными трофическими нарушениями кожных покровов способствуют постановке точного диагноза. Так, например, по данным R. Roy-Camille и соавт. [7], несвоевременная диагностика повреждений крестца имела место у 5 из 13 у пациентов с политравмой.

Клиническое и инструментальное обследование пациентов с политравмой в зарубежных центрах экстренной помощи проводится согласно протоколу ATLS (Advanced Trauma Life Support) или согласно локальным протоколам, базирующимся на общепринятых подходах к лечению пациентов с политравмой.

По мнению многих авторов, клинический осмотр пациентов с политравмой, особенно с высокоэнергетическим механизмом (кататравма, автодорожные происшествия, железнодорожная травма и пр.), позволяет во многих случаях заподозрить, а иногда и установить диагноз повреждения крестца [5, 11, 21, 22, 32].

Если пациент находится в сознании, то, как правило, он предъявляет неспецифические жалобы на боль в области таза, копчика. При осмотре следует обращать внимание на высоту и симметричность стояния крыльев подвздошных костей, которые могут свидетельствовать о смещении гемипельвиза при нестабильности тазового кольца. Также следует проводить нагрузочные пробы на сведение и разведение половин таза (пробы Ларрея и Вернея). При возможности осуществления пальпаторного исследования костных структур задней поверхности крестца следует четко определить остистые отростки и другие костные выступы — их западение является признаком повреждения крестца с дислокацией. При повреждениях крестца возможно развитие массивной и протяженной отслойки подкожно-жировой клетчатки с формированием флюктуирующей гематомы (симптом Morel — Lavelle).

Пальцевое ректальное исследование, а женщинам и вагинальное, следует проводить всем пациентам с подозрением на повреждение крестца вне зависимости от наличия признаков ректального и/или вагинального кровотечения [2, 10].

Полноценное неврологическое обследование в большинстве случаев провести не представляется возможным в связи с бессознательным состоянием

пациентов. Обязательной является проверка двигательной и чувствительной иннервации в зоне корешков L5–S1, чувствительной иннервации в аногенитальной зоне, спонтанной сократительной функции анального сфинктера.

Лучевая диагностика согласно протоколам должна включать в себя рентгенографическое исследование таза и крестца в переднезадней проекции. К сожалению, чувствительность данного исследования не превышает 30%. В связи с этим в ряде клиник рутинное рентгенографическое исследование дополняется косыми проекциями — краниокаудальной (вход в таз, inlet) и каудокраниальной (выход из таза, outlet).

Мультиспиральная компьютерная томография является «золотым» стандартом диагностики и проводится всем пациентам с травмой тазового кольца. Для исключения сопутствующей травмы позвоночного столба ряд авторов рекомендует проводить компьютерную томографию с уровня Th12 позвонка с шагом 1 мм [2, 11]. В ряде университетских клиник внедрен в клиническую практику метод скрининг компьютерной томографии у пациентов с политравмой: исследование всего костного скелета проводится в поисковом режиме с шагом 3 мм вне зависимости от результатов рентгенографического исследования [11, 22].

При наличии у пациента неврологических нарушений обязательным является проведение МРТ пояснично-крестцового отдела позвоночника, позволяющей оценить степень стенозирования сакрального канала, наличие анатомических повреждений спинномозговых корешков, степень нарушения ликвородинамики.

Лечение. Консервативное лечение являлось основным методом до появления современных технологий остеосинтеза. Смысл лечения заключался в длительном постельном режиме, проведении скелетного вытяжения за мышелки бедренной кости с последующей активизацией в корсетах или других ортезах. Частота неудовлетворительных результатов достигала 90%, а в случаях неврологически осложненных повреждений пациенты были

обречены на инвалидность. Столь высокая доля неудовлетворительных результатов была обусловлена не только наличием и прогрессированием неврологического дефицита, но и развитием и прогрессированием деформаций в пояснично-крестцовой области, формированием стойкого болевого синдрома с хромотой, посттравматических дегенеративно-дистрофических изменений в поясничном отделе позвоночника и тазобедренных суставах вследствие биомеханических изменений.

В настоящее время консервативное лечение допустимо лишь при наличии абсолютных противопоказаний к операции [2–5, 8–11, 13, 20–24, 29, 32, 34]. Наиболее стабильным с механической точки зрения и биомеханически обоснованным считается применение транспедикулярных систем фиксации [3, 11, 24].

Техника операции следующая [11, 30]. Линейным разрезом по линии остистых отростков от уровня верхнего позвонка (определяется степенью протяженности фиксации) до уровня S1 позвонка субпериостально осуществляют скелетирование остистых отростков, дужек и фасеточных суставов. По стандартной методике заводят винты системы (транспедикулярно по Magerl) в тела L4–L5–S1 позвонков. Количество винтов определяется протяженностью фиксации и необходимостью осуществления репозиции. Выделяют задние верхние ости подвздошных костей, формируют паз для погружения головки винта. Заводят винт под углом 30–40° каудально с ориентацией направления заведения на большой вертел бедренной кости. Производят монтаж системы на продольных стержнях, устанавливают поперечный коннектор. При невозможности заведения винтов в тело S1 позвонка транспедикулярно возможно альтернативное заведение двух винтов в тело подвздошной кости. Описаны случаи транспедикулярного заведения винтов системы в S2 позвонок без заведения в подвздошную кость (рис. 2).

Недостатком описанного метода является формирование денервационно-ишемической атрофии паравертебральных мышц с развитием стойкого болевого синдрома в раннем послеоперационном периоде [2].

При поперечных переломах крестца без деформации сакрального канала и нарушения сагиттального баланса (тип 1 по классификации Roy–Camille) в сочетании с повреждением нижнепоясничных позвонков или без таковых, при отсутствии показаний для декомпрессии спинномозгового канала возможно применение малоинвазивной методики транспедикулярной фиксации. Преимуществами данной методики является сохранение иннервации и кровоснабжения паравертебральных мышц, позволяющее ускорить активизацию пациента и сократить общий период реабилитации [35].

Наличие неврологических осложнений является показанием к проведению декомпрессии спинномозгового (сакрального) канала [2, 5, 10, 11, 24,

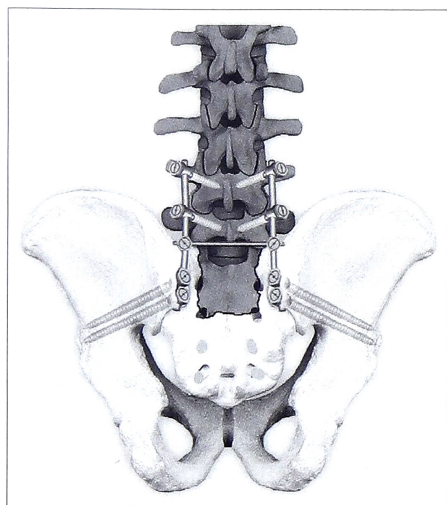


Рис. 2. Схема стабилизации пояснично-крестцового перехода с применением транспедикулярного фиксатора.

32, 36]. Объем декомпрессии следует определять как максимальный. Ламинэктомию на уровне стеноза, выше и ниже последнего проводят как «ручным» способом с применением кусачек Керрисона, так и с использованием силового оборудования (высокооборотистые боры). Сроки проведения декомпрессии остаются дискуссионными. В ряде исследований показано, что ранняя декомпрессия не всегда гарантирует регресс неврологической симптоматики [11, 32].

Проведение репозиции показано при переломах с нарушением сагиттального баланса. Критерием успешности репозиции принято считать восстановление показателя Pelvic Incidence (PI) — тазового наклона [4, 11, 37, 38]. PI — рентгенологический показатель, отражающий пространственное взаиморасположение лордозированного поясничного отдела позвоночника по отношению в тазу. В норме данный показатель равен $56 \pm 10^\circ$ у женщин, $53 \pm 10,6^\circ$ у мужчин. Репозиция проксимального отломка крестца при сохраненном поясничном лордозе (норма $42,7 \pm 5,4^\circ$) позволяет сохранить оптимальный сагиттальный баланс и тем самым предотвратить развитие вторичных нарушений биомеханики, обуславливающих развитие болевого синдрома в позднем послеоперационном периоде.

Стоит отметить, что одной из причин неудачных попыток репозиции переломов крестца является позднее проведение оперативного вмешательства. Оптимальным сроком оперативного вмешательства считается период от 1,5 до 5 нед с момента травмы.

При Т- и Y-образных переломах крестца без неврологической симптоматики и смещения костных отломков возможно применение унилатеральной дистантной фиксации L5 – подвздошная кость с дополнительной трансартикулярной стабилизацией крестца (остеосинтез по принципу треугольника) [8–10].

Также описана методика альтернативного применения транспедикулярных систем при переломах без смещения — поперечная стабилизация крестца путем заведения двух винтов в тела подвздошных костей на одном стержне. Вопрос дополнительной трансартикулярной фиксации является дискуссионным.

Особенности ведения пациентов в послеоперационном периоде. Применение транспедикулярных систем фиксации при синдроме позвоночно-тазовой диссоциации позволяет достигать жесткой анатомической фиксации в зоне перелома. После выполнения такого типа фиксации возможна ранняя активизация пациентов без применения ортезов. В сроки до 2–2,5 мес после операции пациентам рекомендуется использование средств дополнительной опоры при ходьбе (костыли, ходунки).

Объем проводимой лекарственной терапии и ее продолжительность определяются степенью выраженности неврологического дефицита.

Таким образом, синдром травматической позвоночно-тазовой диссоциации является актуальной и неполноценно освещенной в отечественной литературе проблемой практической травматологии. Применение транспедикулярных систем фиксации считается методом выбора при лечении пациентов с синдромом травматической позвоночно-тазовой диссоциации. Однако до сих пор не сформулированы четкие показания к применению различных способов фиксации зоны пояснично-крестцового перехода. Перспективной представляется малоинвазивная методика транспедикулярной фиксации.

В заключение хотелось бы остановиться на актуальном для отечественной медицины вопросе: «Врач какой специальности должен осуществлять лечение и дальнейшее диспансерное наблюдение пациентов с синдромом травматической позвоночно-тазовой диссоциации?». Учитывая низкую частоту встречаемости, крайне тяжелый характер повреждения, хирургическое лечение таких пациентов должно проводиться в специализированных отделениях многопрофильных учреждений. Анатомическая и биомеханическая специфика повреждения определяет необходимость формирования специализированных врачебных бригад из специалистов, обладающих знаниями в узких областях травматологии и нейрохирургии — экстренная хирургия пациентов с множественной и сочетанной травмой, хирургия поврежденных тазового кольца, спинальная хирургия. За рубежом данная проблема решена путем создания центров спинальной хирургии и развитием вертебрологии как отдельной прикладной отрасли хирургии. Сложность ситуации в России объясняется необходимостью суммирования работы врачей различных специальностей (травматолога, нейрохирурга, реабилитолога, невролога), отсутствием нормативных актов и протоколов лечения подобных пациентов в различные периоды травматической болезни, отсутствием преемственности между стационаром и поликлинической службой, низкой профессиональной подготовкой. Пути решения вышеперечисленных проблем могут стать концентрирование пациентов в одном — двух многопрофильных лечебных учреждениях, обладающих необходимой материально-технической и кадровой базой, а также проведение образовательных программ с привлечением специалистов различных специальностей и выработкой стандартов оказания помощи пациентам с синдромом травматической позвоночно-тазовой диссоциации.

ЛИТЕРАТУРА [REFERENCES]

1. Park Y.S., Baek S.W., Kim H.S., Park K.C. Management of sacral fractures associated with spinal or pelvic ring injury. *J. Trauma Acute Care Surg.* 2012; 73 (1): 239–242.
2. American Spinal Injury Association and International Medical Society of Paraplegia. Standard for Neurologic

- and Functional Classification of Spinal Cord Injury. Atlanta: American Spinal Injury Association; 1992.
3. Bellabarba C., Stewart J.D., Ricci W.M., DiPasquale T.G., Bolhofner B.R. Midline sagittal sacral fractures in anterior-posterior compression pelvic ring injuries. *J. Orthop. Trauma*. 2003; 17 (1): 32-7.
 4. Hart R., Badra M., Madala A., Yoo J.U. Use pelvic incidence as a guide to reduction of H-type spino-pelvic dissociation injuries. *J. Orthop. Trauma*. 2007; 21 (6): 369-74.
 5. Hessmann M.H., Rommens P.M. Transverse fracture-dislocation of the sacrum: a diagnostic pitfall and a surgical challenge. *Acta Chir. Belg.* 2002; 102: 46-51.
 6. Robles L.A. Transverse sacral fractures. *Spine J.* 2009; 9 (1): 60-9.
 7. Roy-Camille R., Saillant G., Gagna G., Mazel C. Transverse fracture of the upper sacrum: suicidal jumper's fracture. *Spine*. 1985; 10 (9): 838-45.
 8. Schildhauer T.A., Josten C.H., Muhr G. Triangular osteosynthesis for unstable sacral fractures. *Orthop. Traumatol.* 2001; 9: 24-38.
 9. Schildhauer T.A., Ledoux W.R., Chapman J.R., Henley M.B., Tencer A.F., Routt M.L. Jr. Triangular osteosynthesis and iliosacral screw fixation for unstable sacral fractures: a cadaveric and biomechanical evaluation under cyclic loads. *J. Orthop. Trauma*. 2003; 17 (1): 22-31.
 10. Schildhauer T., Bellabarba C., Nork S., Barei D.P., Routt M.L. Jr., Chapman J.R. Decompression and lumbopelvic fixation for sacral fracture-diclocations with spine-pelvic dissociation. *J. Orthop. Trauma*. 2006; 20 (7): 447-57.
 11. Vaccaro A.R., Kim D.H., Brodke D.S., Harris M., Chapman J.R., Schildhauer T., Routt M.L., Sasso R.C. Diagnosis and management of sacral spine fractures. *Instr. Course Lect.* 2004; 53: 375-85.
 12. Гильфанов С.И., Даниляк В.В., Веденев Ю.М., Емелин М.А., Вржесинский В.В. Фиксация заднего полукольца при нестабильных повреждениях таза. *Травматология и ортопедия России*. 2009; 2 (52): 53-8 [Gil'fanov S.I., Danilyak V.V., Vedenev Yu.M., Emelin M.A., Vrzhesinskiy V.V. Fixation of posterior pelvic ring in unstable pelvic fractures. *Travmatologiya i ortopediya Rossii*. 2009; 2 (52): 53-8 (in Russian)].
 13. Abumi K., Saita M., Iida T., Kaneda K. Reduction and fixation of sacroiliac joint dislocation by the combined use of S1 pedicle screws and the Galveston technique. *Spine*. 2000; 25 (15): 1977-83.
 14. Anderson S., Biros M.H., Reardon R.F. Delayed diagnosis of thoracolumbar fractures in multiple-trauma patients. *Acad. Emerg. Med.* 1996; 3: 832-9.
 15. Bents R.T., France J.C., Glover J.M., Kaylor K.L. Traumatic spondylopelvic dissociation. A case report and literature review. *Spine*. 1996; 21 (15): 1814-19.
 16. Denis F., Davis S., Comfort T. Sacral fractures: an important problem. Retrospective analysis of 236 cases. *Clin. Orthop. Relat. Res.* 1988; 227: 67-81.
 17. Isler B. Lumbosacral lesions associated with pelvic ring injuries. *J. Orthop. Trauma*. 1990; 4: 1-6.
 18. Letournel E. Surgical fixation of displaced pelvic fractures and dislocations of the symphysis pubis (excluding acetabular fractures) (author's transl). *Rev. Chir. Orthop. Reparatrice Appar Mot.* 1981; 67 (8): 771-82.
 19. Matta J.M., Tornetta 3rd P. Internal fixation of unstable pelvic ring injuries. *Clin. Orthop. Relat. Res.* 1996; 329: 129-40.
 20. Meneghini R.M., DeWald C.J. Traumatic posterior spondyloptosis at the lumbosacral junction. A case report. *J. Bone Joint Surg. Am.* 2003; 85 (2): 346-50.
 21. Pape H-C., Giannoudis P., Krettek C. The timing of fracture treatment in polytrauma patients: relevance of damage control orthopaedic surgery. *Am. J. Surg.* 2002; 183: 622-9.
 22. Sasso R.C., Vaccaro A.R., Chapman J.R., Best N.M., Zdeblick T.A., Harris M.B. Sacral fractures. *Instr. Course Lect.* 2009; 58: 645-55.
 23. Strange-Vognsen H.H., Lebech A. An unusual type of fracture in the upper sacrum. *J. Orthop. Trauma*. 1991; 5 (2): 200-3.
 24. Soultanis K., Karaliotas G.I., Mastrokalos D., Sakellariou V.I., Starantzis K.A., Soucacos P.N. Lumbopelvic fracture-dislocation combined with unstable pelvic ring injury: one stage stabilization with spinal instrumentation. *Injury*. 2011; 42 (10): 1179-83.
 25. Templeman D., Goulet J., Duwelius P., Olson S., Davidson M. Internal fixation of displaced fractures of the sacrum. *Clin. Orthop.* 1996; (329): 180-5.
 26. Tile M. Pelvic ring fractures: should they be fixed? *J. Bone Joint Surg. Br.* 1988; 70 (1): 1-12.
 27. Veras del Monte L.M., Bago J. Traumatic lumbosacral dislocation. *Spine*. 2000; 25: 756-9.
 28. Vialle R., Levassor N., Rillardon L., Templier A., Skalli W., Guigui P. Radiographic analysis of the sagittal alignment and balance of the spine in asymptomatic subjects. *J. Bone Joint Surg. Am.* 2005; 87 (2): 260-7.
 29. Vresilovic E.J., Mehta S., Placide R., Milam R.A. 4th. Traumatic spondylopelvic dissociation. A report of two cases. *J. Bone Joint Surg. Am.* 2005; 87 (5): 1098-103.
 30. Wiltse L.L. The paraspinous sacrospinalis-splitting approach to the lumbar spine. *Clin. Orthop. Relat. Res.* 1973; (91): 48-57.
 31. Ysuda T., Shikata J., Iida H., Yamamuro T. Upper sacral transverse fracture. A case report. *Spine*. 1990; 15: 589-91.
 32. Zelle B.A., Gruen G.S., Hunt T., Speth S.R. Sacral fractures with neurological injury: is early decompression beneficial. *Int. Orthop.* 2004; 28 (4): 244-51.
 33. Gibbons K.J., Soloniuk D.S., Razack N. Neurological injury and patterns of sacral fractures. *J. Neurosurg.* 1990; 72: 889-893.
 34. Routt M.L.C. Jr., Nork S.E., Mills W.J. Percutaneous fixation of pelvic ring disruptions. *Clin. Orthop. Relat. Res.* 2000; (375): 15-29.
 35. Кавалерский Г.М., Макиров С.К., Ченский А.Д. и др. Миниинвазивная задняя стабилизация поясничного отдела позвоночника. *Вестник Национального медико-хирургического центра имени Н.И. Пирогова*. 2009; 4 (2): 110-3 [Kavalerskiy G.M., Makirov S.K., Chenskiy A.D. et al. Low invasive posterior stabilization of lumbar spine. *Vestnik Natsional'nogo mediko-khirurgicheskogo tsentra im. N.I. Pirogova*. 2009; 4 (2): 110-3 (in Russian)].
 36. Sabiston C.P., Wing P.C. Sacral fractures. Classification and neurologic implications. *J. Trauma*. 1986; 26: 1113-15.
 37. Legaye J., Duval-Beaupure G., Hecquet J., Marty C. Pelvic incidence: a fundamental pelvic parameter for three dimensional regulation of spinal sagittal curves. *Eur. Spine J.* 1998; 7 (2): 99-103.
 38. Vialle R., Levassor N., Rillardon L., Templier A., Skalli W., Guigui P. Radiographic analysis of the sagittal alignment and balance of the spine in asymptomatic subjects. *J. Bone Joint Surg. Am.* 2005; 87 (2): 260-7.

Сведения об авторах: Донченко С.В. — канд. мед. наук, зав. отделением травматологии №27; Слияков Л.Ю., Черняев А.В. — кандидаты мед. наук, врачи травматологи-ортопеды того же отделения.
Для контактов: Черняев Анатолий Васильевич. 125430, Москва, Пятницкое ш., д. 31, кв. 541. Тел.: +7 (910) 417-67-40. E-mail: avchernjaev@yandex.ru.