

2015: 371–94 [Burkhart S.S. MD, Lo Yan K.I., Brady P.K., Denard P.J. Shoulder arthroscopy. Practical guide. Moscow: Izdatel'stvo Panfilova; 2015:371-94 (in Russian)].

15. Алан Бербер Ф., Фишер С.П. Хирургия плечевого и локтевого суставов. М.: Медицинская литература;

2014: 16–21 [Barber F.A., Fischer S.P. Surgical Techniques for the Shoulder and Elbow. Moscow: Meditsinskaya literatura; 2014: 16-21 (in Russian)].

16. Constant C.R., Murley A.H.G. A clinical method of functional assessment of the shoulder. Clin. Orthop. Relat. Res. 1987; 214: 160–4.

Сведения об авторах: Данилов М.А. — соискатель кафедры травматологии, ортопедии с курсом стоматологии Амурской ГМА, ординатор отделения травматологии Амурской ОКБ; Борозда И.В. — доктор мед. наук, доцент, зав. каф. травматологии, ортопедии с курсом стоматологии Амурской ГМА.

Для контактов: Данилов Михаил Анатольевич. 675000, Благовещенск, ул. Горького, д. 95. Тел.: +7 (914) 615–10–44. E-mail: danilov.mikhail.1979@mail.ru.

© Коллектив авторов, 2015

ИТРОГЕННЫЕ ПОВРЕЖДЕНИЯ НАДКЛЮЧИЧНЫХ НЕРВОВ ПРИ ОПЕРАТИВНОМ ЛЕЧЕНИИ ПЕРЕЛОМОВ КЛЮЧИЦЫ

А.С. Золотов, М.С. Фещенко, О.И. Пак

Школа биомедицины ФГАОУ ВПО «Дальневосточный федеральный университет», ФГАОУ ВПО «Дальневосточный федеральный университет», КГАУЗ ВРБ №2, Владивосток, РФ

Проанализированы частота и характер нарушений чувствительности в зоне операции у 24 пациентов с переломами ключицы. Травматическое повреждение надключичных нервов при переломах ключицы (вне связи с операцией) встретилось только в 1 наблюдении. Нарушение чувствительности в зоне вмешательства выявлено у 21 (87,5%) прооперированного. Площадь участка анестезии составила в среднем $44,5 \pm 29,3$ см² (от 8 до 124,5 см²). Данное осложнение возникло при выполнении как горизонтального, так и вертикального оперативного доступа. У 6 пациентов надключичные нервы были визуализированы и сохранены во время операции, однако в 4 случаях в раннем послеоперационном периоде определялось нарушение чувствительности. Предварительное выделение надключичных нервов не во всех случаях гарантирует сохранение чувствительности в раннем послеоперационном периоде.

Ключевые слова: перелом ключицы, надключичные нервы, зона анестезии, оперативный доступ, предварительная визуализация.

Iatrogenic Supraclavicular Nerve Injuries in Surgical Treatment of Clavicle Fractures

A.S. Zolotov, M.S. Feshchenko, O.I. Pak

Far Eastern Federal University School of Biomedicine; Far Eastern Federal University Medical Centre; Clinical Hospital № 2, Vladivostok, Russia

Incidence and pattern of disturbed sensitivity in the zone of surgical intervention was studied in 24 patients with clavicle fractures. Traumatic damage of supraclavicular nerve (not related to surgery) was observed only in 1 case. Disturbance of sensitivity in the zone of surgical intervention was noted in 21 (87.5%) patients. Mean area of anesthesia made up 44.5 ± 29.3 cm² (from 8.0 to 125.5 cm²). That complication developed at both horizontal and vertical surgical approaches. Intraoperatively supraclavicular nerves were visualized and preserved in 6 patients however disturbed sensitivity in early postoperative period was observed in 4 cases. Preventive isolation of supraclavicular nerves does not always ensure the preservation of sensitivity in early postoperative period.

Key words: clavicle fracture, supraclavicular nerves, zone of anesthesia, surgical approach, preventive visualization.

В течение многих десятилетий консервативный метод лечения переломов ключицы считался основным. Классическими показаниями к операции были и остаются открытые повреждения ключицы, сопутствующее ранение сосудисто-нервного пучка, угроза перфорации кожи костным от-

ломком изнутри [1]. В последние годы ситуация изменилась. При переломах ключицы со смещением хирурги гораздо чаще, чем прежде выполняют операции. Безусловно, пациенты с переломами ключицы, перенесшие оперативное лечение, имеют более высокое качество жизни по сравне-

нию с теми, кого лечили консервативно, что очень важно для современного человека. Кроме того, ряд исследователей при сравнении отдаленных результатов лечения на большом клиническом материале доказали очевидные преимущества оперативного метода над консервативным [2, 3]. При анализе отдаленных результатов хирурги сравнивают сроки лечения, количество несращений, ложных суставов, деформаций и укорочений ключицы, степень нарушения функции, уровень снижения силы руки, частоту инфекционных осложнений [2]. За исключением последнего критерия, оперативное лечение превосходит по эффективности консервативное лечение. Однако в большинстве публикаций игнорируются и не учитываются нарушение чувствительности кожи и болезненные ощущения в области рубца в зоне вмешательства, которые связаны с ятрогенным ранением надключичных нервов во время операции и доставляют некоторым пациентам существенные неудобства и беспокойство. Данное осложнение оперативного лечения переломов ключицы упоминается в единичных работах [4, 5].

Цель исследования: проанализировать частоту и характер нарушений чувствительности в зоне операции при оперативном лечении переломов ключицы.

ПАЦИЕНТЫ И МЕТОДЫ

Проанализированы результаты оперативного лечения 24 пациентов с переломами ключицы в возрасте от 15 до 59 лет. Средний возраст больных составил $33,4 \pm 12,8$ года. Среди пациентов был 21 (87,5%) мужчина и 3 (12,5%) женщины. Левая ключица была травмирована в 13 (54,2%) наблюдениях, правая — в 11 (45,8%). Переломы ключицы в большинстве случаев имели оскольчатый характер — 18 (75%) человек. Косая линия излома была выявлена у 2 (8,3%) пациентов, поперечная — у 4 (16,7%).

У всех пациентов перед операцией предельно осторожно исследовали тактильную и болевую чувствительность в области ключицы на стороне предстоящего вмешательства. Для этого использовали импровизированный инструмент из косметической ватной палочки, которую косо разрезали ножницами на уровне середины. Острым концом в обследуемой области осторожно наносили уколы и определяли болевую чувствительность. Мягким (ватным) концом исследовали тактильную чувствительность. Кожным маркером обозначали зону анестезии. Результаты исследования документировали с помощью цифровой фотокамеры Panasonic Lumix DMC-LF1. Для калибровки изображения использовали линейку или монету с известным диаметром, которые временно укладывали рядом с участком анестезии. Полученные цифровые изображения обрабатывали с помощью компьютерной программы AreaS, позволяющей вычислить площадь фигуры любой формы [6]. Работа программы

основана на сканировании двух фигур (шаблон и участок анестезии), площадь одной из которых известна (шаблон), их сравнением с последующим расчетом площади другой фигуры (участок анестезии).

Все операции проводили в положении пациента на спине с небольшим валиком между лопатками под общей (23 больных) или проводниковой (блокада шейного сплетения; 1 больной) анестезией. У 22 (91,7%) пациентов выполняли горизонтальный доступ длиной 6–10 см, у 2 (8,3%) — вертикальный (по типу «сабельного удара») длиной 6–7 см. Перелом фиксировали реконструктивной или малой прямой пластиной на 7, 8, 9 или 10 отверстий в зависимости от вида повреждения (21 пациент); при дистальных переломах остеосинтез осуществляли крючковидной пластиной (2) и методом стягивающей петли (1). В 10 (41,7%) случаях при осуществлении доступа к ключице были визуализированы надключичные нервы. У 3 пациентов идентифицирован латеральный надключичный нерв, у 4 — промежуточный и еще в 3 наблюдениях были визуализированы сразу две кожные ветви: латеральная или медиальная вместе с промежуточной. В ходе остеосинтеза их отодвигали и защищали небольшими крючками и тонкими держалками. Однако в 4 случаях даже после мобилизации нервы значительно затрудняли процесс репозиции и остеосинтеза и в итоге были пересечены без последующего восстановления.

Спустя 3–7 дней после операции в условиях перевязочной у всех пациентов повторно исследовали тактильную и болевую чувствительность в области надплечья. Результаты исследования документировали с помощью цифровой фотокамеры. Двоих пациентов обследовали спустя 2–2,5 мес, и еще двоих — через 1 год после операции.

РЕЗУЛЬТАТЫ

Нарушение чувствительности в надключичной области до операции выявлено только в 1 случае. Это был пациент с оскольчатым переломом ключицы. Площадь участка анестезии в форме неправильного овала составила 32 см^2 . Во время операции был визуализирован промежуточный надключичный нерв без видимых повреждений. К сожалению, сохранить его во время операции не удалось. Участок анестезии после операции составил 80 см^2 .

Нарушение чувствительности в надключичной области после оперативного вмешательства выявлено в подавляющем большинстве случаев — у 21 (87,5%) из 24 больных. Участок анестезии в форме неправильного овала располагался ниже ушитой операционной раны, его площадь составила в среднем $44,5 \pm 29,3 \text{ см}^2$ (от 8 до $124,5 \text{ см}^2$).

В группе из 14 пациентов, у которых при выполнении доступа надключичные нервы не визуализировались, у 13 в послеоперационном периоде выявлено нарушение чувствительности в надключичной области (рис. 1). Площадь участка ане-

стезии составила в среднем $38,3 \pm 20,0 \text{ см}^2$ (от 8 до $61,6 \text{ см}^2$). Чувствительность в зоне операции сохранилась у пациента, которого оперировали по поводу перелома акромиального конца ключицы с фиксацией реконструктивной пластиной. Два пациента с нарушением чувствительности дополнительно осмотрены спустя год после операции. Полная анестезия сменилась на гипестезию, площадь участка кожи с нарушенной чувствительностью не изменилась. Оба жаловались на неприятные ощущения в области послеоперационного рубца.

Вертикальный доступ мы использовали при лечении 2 пациентов (без предварительной визуализации нервов) и в обоих случаях после операции обнаружили значительный участок анестезии кнаружи от ушитой раны ($50,4$ и 57 см^2).

В 4 случаях, когда надключичные нервы были выявлены во время операции, но пересечены, участок анестезии занимал площадь $71,2 \pm 47,3 \text{ см}^2$ (от $9,6$ до $124,5 \text{ см}^2$).

В 6 наблюдениях надключичные нервы были предварительно визуализированы и сохранены во время операции. У 2 больных из этой группы расстройств чувствительности после операции не выявлено (рис. 2), у 4 участок анестезии занимал площадь $38,4 \pm 26,9 \text{ см}^2$ (от 18 до 78 см^2). Один из пациентов осмотрен повторно через 2,5 мес. после операции — чувствительность восстановилась полностью.

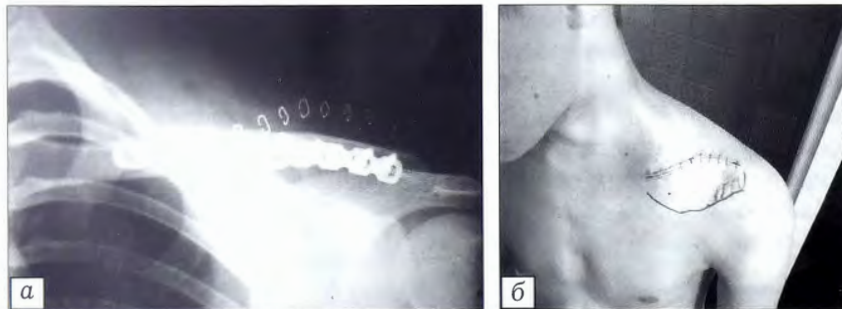


Рис. 1. Больной П. 18 лет с переломом ключицы.

а — рентгенограмма после операции; б — вид послеоперационной раны и участка анестезии ($30,6 \text{ см}^2$), очерченного фломастером (во время операции надключичные нервы не визуализировались).

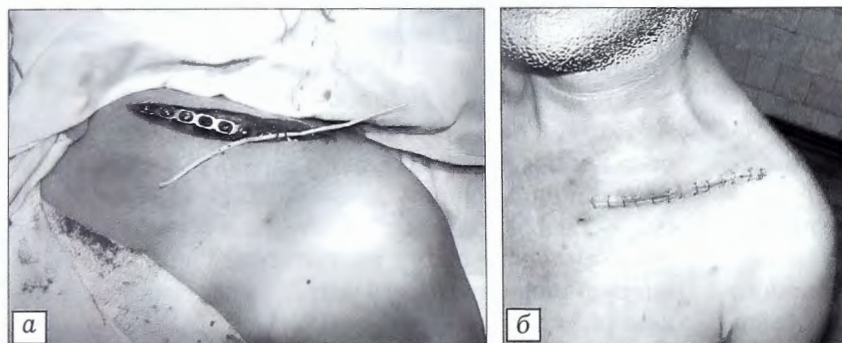

Рис. 2. Больной О. 33 лет с переломом ключицы.

а — интраоперационное фото: визуализирован и сохранен латеральный надключичный нерв, состоящий из двух веточек (взят на резиновую держалку); б — вид послеоперационной раны, расстройств чувствительности не выявлено.

ОБСУЖДЕНИЕ

Остеосинтез переломов ключицы в настоящее время является весьма популярной операцией. При выполнении доступа к ключице ряд авторов настоятельно рекомендует визуализировать надключичные нервы, чтобы сберечь их при проведении основного этапа операции [3, 7]. Сохранение кожных нервов предупреждает расстройство чувствительности и образование болезненных невром в области послеоперационного рубца.

Однако визуализировать и идентифицировать надключичные нервы во время операции не так просто. Это связано с небольшими размерами и непостоянством хирургической анатомии надключичных нервов. Nn. supraclaviculares формируются из корешков С3, С4, следуют к заднему краю кивательной мышцы и выходят из-за него, немного ниже поперечного нерва шеи, располагаясь здесь в области надключичного треугольника, под фасцией [8]. Далее, прободая фасцию, они направляются книзу, к ключице и, расходясь, формируют три группы: медиальную, промежуточную и наружную. Топография надключичных нервов довольно вариабельна, и даже их количество непостоянно. Т. Nathe и соавт. [7] при изучении 37 трупов идентифицировали медиальную и латеральную ветви в 97% случаев, а дополнительно промежуточную ветвь — только в 49% случаев. Кроме того, авторы пришли к выводу, что наиболее «безопасными» с точки зрения риска повреждения зонами являются самая медиальная (2,7 см) и самая латеральная (1,9 см) части ключицы. Над этими участками надключичные нервы не обнаружены. Е. Navet и соавт. [4] выявили еще одну особенность: частое деление промежуточной и латеральной ветвей на 2–3 более мелкие.

В нашем исследовании надключичные нервы были идентифицированы у 10 (41,7%) пациентов. Чаще находили промежуточный надключичный (4) и латеральный (3) нервы. Латеральный нерв обнаруживался вместе с промежуточным еще в 2 случаях, медиальный нерв и промежуточный нерв идентифицированы в 1 случае. Интраоперационная визуализация и сохранение надключичных нервов у 6 наших пациентов позволили избежать нарушения чувствительности только у 2 из них. У остальных 4 пациентов сформировалась зона анестезии, причем у одного из них данное осложнение оказалось преходящим — через 2,5 мес чувствительность восстановилась полностью.

Для профилактики обсуждаемого осложнения К. Wang и соавт. [9] ре-

Для профилактики обсуждаемого осложнения К. Wang и соавт. [9] ре-

комендуют использовать не горизонтальный доступ к ключице, а вертикальный, который сопряжен с меньшим риском ранения надключичных нервов, так как направлен параллельно их ходу. Вертикальный доступ мы использовали при лечении 2 пациентов и в обоих случаях после операции обнаружили значительный участок анестезии кнаружи от ушитой раны. Данное обстоятельство можно объяснить тем, что ветви всех трех надключичных нервов идут не параллельно друг другу, а, спускаясь книзу, расходятся веером. И если разрез проходит параллельно одному из надключичных нервов, то это не означает, что он параллелен и двум другим. О серьезности рассматриваемой проблемы нас заставило задуматься клиническое наблюдение тяжелой ятрогении — ранение надключичного нерва при остеосинтезе ключицы пластиной (рис. 3). Пациент проходил лечение в другом лечебном учреждении и обратился к нам через 1 год после травмы. В области надплечья и верхней трети плеча был выявлен обширный участок анестезии, а в проксимальной части рубца клинически определялась неврома. Это наблюдение не является типичным по размерам рубца, его форме и направлению. Однако, как показало настоящее исследование, и при использовании традиционных оперативных доступов к ключице возможно повреждение надключичных нервов.

Надключичные нервы могут повреждаться непосредственно во время самой травмы [10, 11]. В редких случаях это может быть связано с анатомическими особенностями, когда ветвь надключичного нерва проходит через костно-фиброзный канал в ключице [12, 13]. У одного из наших пациентов участок «онемения» в надключичной области был выявлен до операции. В ходе оперативного вмешательства и ревизии промежуточного надключичного нерва видимых повреждений нерва не обнаружено. Вероятно, в данном случае имело место травматическое повреждение по типу нейропраксии.

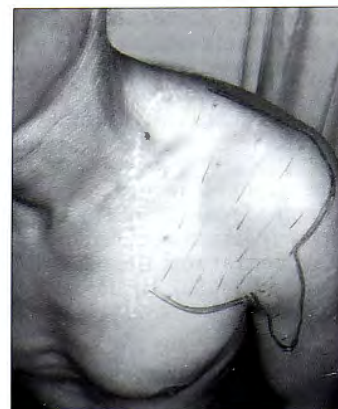Данное исследование, безусловно, является предварительным — и по количеству оперированных пациентов, и по срокам наблюдения. Особенно важным представляется изучение отдаленных результатов лечения, как самих переломов, так и сопутствующих неврологических нарушений со стороны надключичных нервов, которые с течением времени меняются.

ВЫВОДЫ

1. Травматическое повреждение надключичных нервов при переломах ключицы (вне связи с операцией) встречается крайне редко.

2. У большинства пациентов с переломами ключицы в раннем послеоперационном периоде наблюдается нарушение чувствительности в зоне вмешательства, обусловленное ятрогенным повреждением надключичных нервов.

Рис. 3. Больной Б., 28 лет. Определяется обширная зона анестезии кнаружи от рубца (отмечена фломастером). Испытывает постоянные боли и неприятные ощущения в области рубца. Прикосновение к верхней части рубца вызывает резкую боль по типу «удара током».



3. Данное осложнение может возникнуть при выполнении как горизонтального, так и вертикального хирургического доступа.

4. Предварительная визуализация надключичных нервов не гарантирует сохранение чувствительности в раннем послеоперационном периоде.

5. Обсуждая с пациентом оперативное лечение перелома ключицы, целесообразно предупреждать о том, что после операции может возникнуть нарушение чувствительности в области надплечья.

ЛИТЕРАТУРА [REFERENCES]

1. R. edi Th., Schweiberer L., Bandi W., Holz U. Лопатка, ключица, плечо. В кн.: М.Е. Мюллер, М. Альговер, Р. Шнайдер, Х. Виллингер: Руководство по внутреннему остеосинтезу. Springer — Verlag: AdMarginem; 1996.
2. Perez E.A. Fractures of the shoulder, arm and forearm. In: S.T. Canale, J.H. Beaty. Campbell's Operative Orthopaedics, 12th ed. Philadelphia: PA; 2013.
3. McKee M.D. Clavicular fractures. In: R.W Bucholz, J.D. Heckman, C.M. Court-Brown. Rockwood And Green's Fractures In Adults. 7th ed. Lippincott: Williams & Wilkins; 2010.
4. Havet E., Duparc F., Tobenas-Dujardin A.C., Muller J.M., Fréger P. Morphometric study of the shoulder and subclavicular innervation by the intermediate and lateral branches of supraclavicular nerves. Surg. Radiol. Anat. 2007; 29 (8): 605–10.
5. d'Heurle A., Le T., Grawe B., Casstevens E. C., Edgington J., Archdeacon M.T., Wyrick J. Perioperative risks associated with the operative treatment of clavicle fractures. Injury. 2013; 44 (11): 1579–81.
6. Пермяков А.Н. Программа по определению площади сложных фигур «AreaS». <http://ssaa.ru/index.php?id=proekt&sn=05> [Permyakov A.N. «AreaS» program for determination of complex figures area. Available at: <http://ssaa.ru/index.php?id=proekt&sn=05> (in Russian)].
7. Nathe T., Tseng S., Yoo B. The anatomy of the supraclavicular nerve during surgical approach to the clavicular shaft. Clin. Orthop. Relat. Res. 2011; 469: 890–4.
8. Синельников Р.Д. Атлас анатомии человека. т. 3. М.: Медицина; 1968 [Sinel'nikov R.D. Yuman anatomy atlas. V. 3. Moscow: Meditsina; 1968 (in Russian)].
9. Wang K., Dowrick A., Choi J., Rahim R., Edwards E. Postoperative numbness and patient satisfaction following plate fixation of clavicular fractures. Injury. 2010; 41 (10): 1002–5.
10. Mehta A., Birch R. Supraclavicular nerve injury: the neglected nerve? Injury. 1997; 28 (7): 491–2.

11. O'Neill K., Stutz C., Duverney M., Schoenecker J. Supraclavicular nerve entrapment and clavicular fracture. *J. Orthop. Trauma.* 2012; 26 (6): 63-5.
12. Natsis K., Didagelos M., Totlis T., Tsikaras P., Koebeke J. Intermediate supraclavicular nerve perforating the clavicle: a rare anatomical finding and its clinical significance. *Aristotle University Medical J.* 2007; 34 (1): 61-3.
13. Gelberman R.H., Verdeck W.N., Brodhead W.T. Supraclavicular nerve-entrapment syndrome. *J. Bone Joint Surg.* 1975; 57 (1): 119.

Сведения об авторах: Золотов А.С. — доктор мед. наук, профессор каф. клинической и экспериментальной хирургии Школы биомедицины ДВФУ, рук. центра травматологии и ортопедии Медицинского центра ДВФУ; Фещенко М.С. — врач травматолог-ортопед КГАУЗ ВКБ №2; Пак О.И. — канд. мед. наук, главврач Медицинского центра ДВФУ.
Для контактов: Фещенко Марина Сергеевна. 690069, Владивосток, проспект 100-летия Владивостоку, д. 110, кв. 54. Тел.: +7 (4232) 31-05-38. E-mail: marishka-f@mail.ru.

ПОЗДРАВЛЯЕМ ЮБИЛЕРА!

СВЕТЛАНА СЕМЕНОВНА РОДИОНОВА

В мае 2015 г. отмечала свой юбилей руководитель научно-клинического центра остеопороза ЦИТО им. Н.Н. Приорова профессор, доктор медицинских наук Светлана Семеновна Родионова.

Окончив в 1969 г. 2-й Московский государственный медицинский институт им. Н.И. Пирогова, она поступила в интернатуру по травматологии и ортопедии, после которой работала в отделении детской ортопедии областной больницы города Архангельска. Работая врачом, Светлана Семеновна не переставала интересоваться достижениями отечественной медицины, активно занималась научной работой и в 1982 г. блестяще защитила кандидатскую, а впоследствии и докторскую диссертации. Находясь у истоков исследований проблемы остеопороза в травматологии и ортопедии, в 2006 г. она основала научно-клинический центр остеопороза ЦИТО, находящийся на базе поликлинического отделения института, который возглавляет по сей день.

Основными направлениями работы центра являются: лечение первичного остеопороза, асептического некроза костей; профилактика асептической нестабильности эндопротезов тазобедренных и коленных суставов; консервативное ведение переломов периферических костей с коррекцией нарушений костного метаболизма, лечение несовершенного остеогенеза.

Многолетний опыт ведения пациентов с остеопорозом, в том числе в нескольких поколениях, заставили Светлану Семеновну обратить внимание на концепцию семейной предрасположенности к болезни, что позволило в ряде случаев выявлять и начинать раннее лечение заболевания. Возможно, в будущем проведение генетического анализа позволит в индивидуальном порядке подбирать необходимую терапию.

Одним из учеников С.С. Родионовой развито направление лечения такой тяжелой патологии суставов, как асептический некроз костей. На основе принципов функционирования костной ткани, ими был разработан и внедрен в клиническую практику метод консервативной патогенетической терапии данного заболевания.

Большое внимание в своей работе профессор уделяет изучению замедленной консолидации переломов. В рамках экспериментальной работы под руководством Светланы Семеновны идет поиск новых методов улучшения свойств костных имплантатов с применением антирезорбтивных препаратов и морфогенетических белков. Результаты проведенных исследований уже продемонстрировали возможность более длительного сохранения механических свойств костных имплантатов, что так важно в реконструктивной хирургии, в том числе

при ревизионном эндопротезировании.

Продолжая традиции своего учителя известного ортопеда-травматолога профессора С.Т. Зацепина, Светлана Семеновна активно занимается лечением пациентов с костной патологией — болезнью Педжета, диспластическими поражениями костей, доброкачественными опухолями. Часто на приеме можно встретить пациентов, которых С.С. Родионова оперировала более 20 лет назад.

Принимая со своими сотрудниками участие в международных клинических исследованиях по изучению влияния медикаментозного лечения на метаболизм костной ткани, Светлана Семеновна остается на передовой отечественной и зарубежной медицины, используя в лечении пациентов самые новые разработки.

Сотрудничество с ведущими институтами страны (Курчатовский институт, химико-технологический университет им Д.И. Менделеева и др.) позволяет разрабатывать новые способы исследования костной ткани лабораторных животных и биоптатов человека, проводить работу, направленную на совершенствование методов диагностики костной патологии.

Светлана Семеновна является вдохновителем и бесценным организатором конференций с международным участием «Проблема остеопороза в травматологии и ортопедии», которые проходят в ЦИТО с периодичностью 1 раз в 3 года.

Весь свой опыт и умения профессор С.С. Родионова с большим энтузиазмом передает своим ученикам. Под ее руководством защищены десятки докторских и кандидатских диссертаций. Она является автором более 350 печатных работ.

Светлана Семеновна — человек с прекрасной репутацией. В общении с коллегами она всегда готова открыто обсуждать «неудобные ситуации», приходить к обоюдному согласию, не взирая на статусы и регалии. Несмотря ни на какие жизненные перипетии, Светлана Семеновна остается открытым, искренним, добрым человеком и красивой женщиной. Уважение и следование в своей работе прежде всего интересам пациента снижали ей их заслуженную любовь и признательность.

Сердечно поздравляем Светлану Семеновну с замечательным юбилеем и желаем доброго здоровья, благополучия и многих лет активной творческой жизни.



Коллектив Центрального научно-исследовательского института травматологии и ортопедии им. Н.Н. Приорова, редакция журнала «Вестник травматологии и ортопедии им. Н.Н. Приорова»