

© Коллектив авторов, 2011

ОРТОПЕДИЧЕСКИЕ АСПЕКТЫ И ОСОБЕННОСТИ ОПЕРАТИВНОГО ЛЕЧЕНИЯ ВОРОНКООБРАЗНОЙ ДЕФОРМАЦИИ ГРУДНОЙ КЛЕТКИ У ДЕТЕЙ И ПОДРОСТКОВ

О.А. Малахов, К.В. Жердев, О.Б. Челпаченко

Научный центр здоровья детей РАМН, Москва

Проанализированы результаты оперативного лечения с применением радикальной торакопластики 31 пациента с деформациями грудной клетки. Средний возраст пациентов составил $14,98 \pm 4,36$ лет. У всех больных наблюдалась сопутствующая деформация позвоночника. С целью повышения косметического эффекта применялись миниинвазивные субмаммарные доступы. Были разработаны фиксаторы грудинореберного комплекса из никелида титана с памятью формы. Эффект памяти формы достигается охлаждением имплантата ниже определенной температуры, что делает его пластичным и облегчает установку. После установки под влиянием температуры тела имплантат восстанавливает свою первоначальную форму. Данная методика позволила достигнуть полной коррекции деформации и положительного косметического эффекта у всех больных. Осложнений, связанных с миграцией металлофиксатора, не выявлено. Операция радикальной торакопластики с фиксацией грудинореберного комплекса пластиной с эффектом памяти формы является патогенетически обоснованной и позволяет корригировать воронкообразную деформацию грудной клетки любой степени и формы, и показана пациентам всех возрастных групп.

Ключевые слова: воронкообразная деформация грудной клетки, торакопластика, пластина из никелида титана, миниинвазивные доступы.

Orthopaedic Aspects and Peculiarities of Operative Treatment for Funnel Breast in Children and Adolescents

O.A. Malakhov, K.V. Zherdev, O.B. Chelpachenko

Results of operative treatment using radical thoracoplasty in 31 patients with funnel breast were analyzed. Mean age of patients was 14.98 ± 4.36 years. All patients had concomitant spine deformity. For purpose of cosmetic effect improvement the mini-invasive submammary accesses were used. Fixatives of sternocostal complex from nickel-titanium with shape-memory were worked out. The shape memory effect was achieved by cooling of the implant that resulted in implant plasticity. After being inserted the implant restored its original shape. That technique allowed achieving full correction of the deformity and positive cosmetic effect in all patients. No complications associated with plate migration were revealed. Radical thoracoplasty with thoracocostal complex stabilization by plate with shape-memory effect is pathogenetically justified and allows correcting the funnel chest of any degree and form and is indicated to patients of any age groups.

Key words: funnel breast, thoracoplasty, nickel-titanium plate, mini-invasive approach.

Воронкообразная грудь (впалая грудь, воронкообразная деформация грудной клетки, или *pectus excavatum, seu infundibuliforme*) представляет собой порок развития грудной клетки, проявляющийся разнообразным по форме, глубине и конфигурации западением грудины и хрящевых отделов ребер, начинающимся в большинстве случаев от уровня III ребра. Вершиной западения чаще всего является линия перехода тела грудины в мечевидный отросток, который у данной категории больных нередко редуцирован. Это заболевание составляет 91% всех врожденных деформаций грудной клетки [3, 11].

Актуальность данной проблемы обусловлена тем, что, по данным литературы, 1% населения

во всем мире страдает деформациями грудной клетки различной степени выраженности. Первое из известных описаний больного с воронкообразной деформацией грудной клетки принадлежит Schenck [4]. Этиология воронкообразной деформации грудной клетки окончательно не выяснена, однако достоверно установлено, что главная роль в возникновении порока принадлежит генетическим факторам. Подтверждением этому является наличие сходных врожденных изменений у родственников, а также наличие других аномалий развития у пациентов с воронкообразной грудью [1, 3].

В основе развития воронкообразной деформации грудной клетки лежат диспластические из-

менения хрящевых и соединительнотканых структур скелета грудной клетки, формирующиеся вследствие ферментативных нарушений, влекущих за собой искажение образования кислых мукополисахаридов и нарушения в гистогенезе и развитии соединительной ткани. Диспластические изменения вызываются также ферментами, обеспечивающими катаболизм протеинхондроитинсульфатов. Диспластические ткани могут проявить свою морфологическую неполноценность не только в пренатальном периоде, но и в процессе дальнейшего роста, что обуславливает прогрессирование клинических проявлений порока в постнатальном периоде. К настоящему времени можно считать доказанным, что причиной формирования воронкообразной деформации грудной клетки является дисгистогенез гиалинового хряща (дисхондрогенез, хондродисплазия), приводящий к опережающему росту ребер и, как следствие, к их деформации. В результате этих изменений происходит западение грудины, что приводит к уменьшению объема грудной полости, смещению и ротации сердца, искривлению позвоночника и нарушению функции органов грудной полости [4]. Радикальная торакопластика является патогенетически обоснованной методикой оперативного лечения воронкообразной деформации грудной клетки (ВДГК).

При воронкообразной деформации грудной клетки у пациентов отмечаются различные функциональные нарушения по органам и системам: ВДГК уменьшает объем грудной полости и нарушает механику дыхания, что приводит к недостаточному расправлению легких. Это сопровождается уменьшением «легочной мембраны», через которую осуществляется газообмен между альвеолярным воздухом и кровью. Для компенсации указанных нарушений организм усиливает перфузию легких, что сопровождается гипертрофией правого желудочка, и снижает массу тела (астенизация больных с ВДГК), уменьшая тем самым суммарное потребление кислорода [8, 10]. Повышенная перфузия легких приводит к физиологическому легочному шунту и скрытой гипоксемии, которая отмечена многими авторами при исследовании кислотно-щелочного состояния крови. После коррекции ВДГК примерно в течение 2 лет указанные нарушения претерпевают обратное развитие [2].

Первая удачная торакопластика по поводу воронкообразной деформации грудной клетки была проведена немецким хирургом Меером в 1911г. В нашей стране первые торакопластики у детей выполнены Г.А. Баировым (1960) и Н.И. Кондрашиным (1961) [1]. В настоящее время известно более 80 различных методов хирургической коррекции ВДГК, большинство из которых имеют лишь историческое значение [11].

До настоящего времени оперативным лечением воронкообразной деформации грудной клетки занимались не ортопеды, а торакальные хирурги,

поэтому ортопедическая составляющая данного вопроса практически не освещена.

МАТЕРИАЛ И МЕТОДЫ

Проанализированы результаты оперативного лечения 31 пациента с деформациями грудной клетки, оперированных в условиях отделения ортопедии и травматологии НЦЗД РАМН с 2008 по 2011 гг. с применением радикальной торакопластики. Средний возраст пациентов составил $14,98 \pm 4,36$ лет.

Для оценки степени тяжести воронкообразной деформации грудной клетки применяется индекс Гижицкой, который представляет собой частное от деления минимального зазора (А) между задней поверхностью грудины и передним контуром позвончика на максимальный (В). В зависимости от величины индекса Гижицкой определяется степень тяжести деформации: I степень — ИГ (индекс Гижицкой) равен $1-0,8$; II степень — ИГ равен $0,7-0,6$; III степень — ИГ менее $0,5$ [13]. Некоторые авторы выделяют IV степень тяжести, при которой грудина соприкасается с передней поверхностью тел позвонков или заходит за переднюю поверхность тел позвонков [1, 11, 12]. По форме выделяют симметричную, асимметричную и плосковороночную деформацию грудной клетки [13].

При выборе тактики оперативного лечения учитывались следующие критерии: возраст пациента, степень тяжести деформации, форма (симметричная или асимметричная), мобильность деформации (определяется интраоперационно), наличие и степень выраженности нарушений со стороны легких и сердца.

Для оценки ортопедического статуса выполнялась рентгенография позвоночника в двух проекциях. В 100% случаев выявлены сопутствующие деформации позвоночника. Исследования показали, что сколиоз встречается в 84% случаев, остеохондропатии апофизов тел позвонков грудного отдела позвоночника и, как следствие, гиперкифоз — в 6%, нарушение осанки — в 10% случаев [4].

В качестве метода диагностики выполнялась стабилметрия или так называемый анализ основной стойки — исследование положения и движений общего центра масс тела, когда обследуемый стоит на специальной платформе. Стабилметрия входит в раздел клинического анализа движений, который в свою очередь представлен клинической биомеханикой. Стабилметрическое исследование проводилось на комплексе «МБН-БИОМЕХАНИКА». Стабилметрическая платформа имеет датчики силы, которые измеряют ее только по одной вертикальной компоненте при исследовании баланса тела [3, 4].

Проведя анализ данных стабилметрического исследования у больных с ВДГК в разных возрастных группах и на разных этапах лечения, мы пришли к выводу, что в целом стабилметрические параметры довольно сильно варьируют. Однако

четко выявляется взаимосвязь между воронкообразной деформацией грудной клетки и изменениями статики позвоночника. Это приводит к нарушению распределения нагрузок не только на позвоночник, но и на суставы нижних конечностей, что может служить причиной раннего развития артрозов, вторичных деформаций и снижения трудоспособности (рис. 1).

Техника операции. На практике применяется операция Sulamaa—Paltia. Оперативное вмешательство выполнялось под комбинированным эндотрахеальным наркозом в положении больного на спине с опущенными вдоль тела руками.

Ранее применялся хирургический доступ типа «мерседес», который являлся наиболее удобным для хирурга. Однако в последнее время с целью повышения косметического эффекта оперативного лечения выполняется два миниинвазивных дугообразных субмаммарных доступа (рис. 2), поскольку основной жалобой пациентов с воронкообразной деформацией грудной клетки является косметический дефект. После рассечения кожи выполняется щадящая мобилизация кожи и подкожножировой клетчатки, открывающая нижний край грудных мышц. Также открывается верхний край

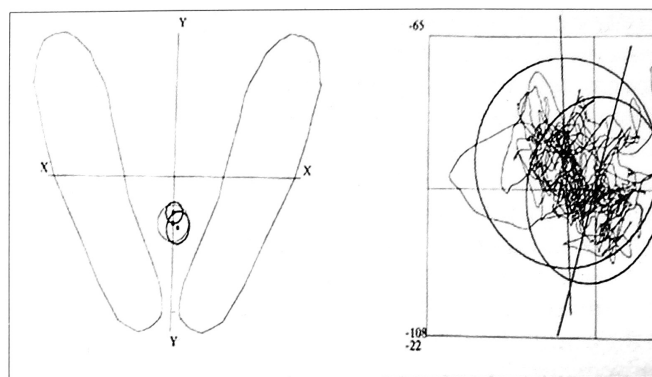


Рис. 1. Стабилметрическое исследование пациентов с воронкообразной деформацией грудной клетки. Отклонение в системе координат центра давления от общего центра масс, увеличение площади и длины статокинезиограммы.

наружных косых мышц живота. Далее производится мобилизация грудных мышц по Ravitch. Для этого электроножом отсекается нижний край больших грудных мышц, зажимом типа «бильрот» формируется карман в ректопекторальном пространстве. Затем пальцем мобилизуется задняя поверхность грудных мышц. В парастеральной зоне

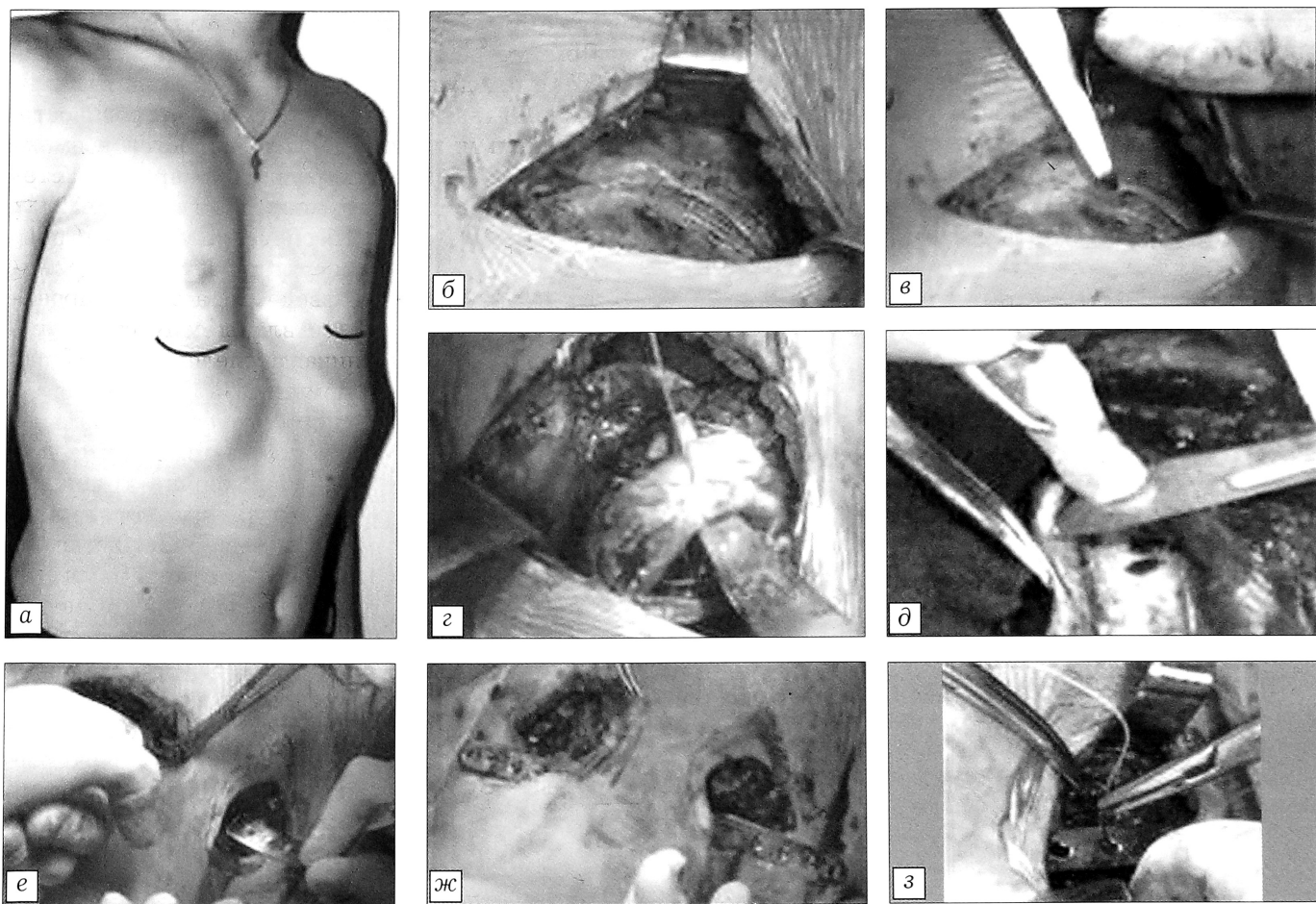


Рис. 2. Схема оперативного вмешательства.

а — схематическое изображение кожных разрезов; *б* — рассеченный перихондр при помощи электроножа; *в* — отделение перихондра raspатором; *г* — рассечение реберного хряща; *д* — резекция реберного хряща; *е* — проведение предварительно отмоделированной пластины за грудиной; *жс* — внешний вид пластины, проведенной ретростернально; *з* — фиксация пластины при помощи нерассасывающегося шовного материала.

мышцы отсекаются от ребер и грудины электроножом. По направлению вверх мышцы отслаиваются, как правило, до уровня III ребра. Таким же образом вниз до реберных дуг отслаиваются и отсекаются наружные косые мышцы живота. Производится поочередная поднадхрящичная резекция деформированных хрящей ребер [15]. На протяжении планируемой резекции ребра производится рассечение перихондра электроножом. Перихондр отслаивается при помощи узкого распатора или зажима типа «москит», далее реберный хрящ рассекается скальпелем посередине резецируемого участка. Концы ребер поднимаются цапками и при помощи распаторов или «москита» освобождаются от надхрящницы по задней поверхности. Резекция реберного хряща производится на всем его протяжении, а при деформации костной части ребер последняя скелетируется и резецируется. В мобилизации мечевидного отростка грудины у детей, особенно младшей возрастной группы, не было необходимости. У детей старшей возрастной группы при ригидной деформации грудины выполнялась клиновидная поперечная стернотомия. В случаях мобильной деформации грудины, которая без значительных усилий выводится в положение коррекции, стернотомия не выполнялась. Далее через соответствующее межреберье за грудиной формировался канал для пластины, которая устанавливалась при помощи специального проводника в условиях апноэ, что значительно снижало риск повреждения париетальной плевры. Пластина с эффектом памяти формы соответствующего

размера предварительно охлаждалась в тающем физиологическом растворе, изгибалась по форме, удобной для проведения за грудиной, что снижало риск повреждения плевры, и проводилась через сформированный канал, частично выпрямлялась и фиксировалась с помощью лигатур из нерассасывающегося шовного материала к ребрам. Под влиянием температуры тела пластина, опираясь на ребра, восстанавливает свою начальную форму и выводит грудину в правильное анатомическое положение. Далее через контрапертуры выполнялась установка активного дренажа в ретропекторальные пространства. Раны послойно ушивались, накладывались внутрикожные швы.

С целью профилактики осложнений и надежной стабилизации грудинореберного комплекса были разработаны пластины из никелида титана, получен патент на изобретение № 2268673 от 27.01.06. Выбор имплантата был неслучайным. При проведении научной работы [6], подготовлен ряд требований, которым должны отвечать эндофиксаторы для стабилизации грудинореберного комплекса: надежность длительной фиксации грудинореберного комплекса, простота установки и удаления, высокая биологическая совместимость материала эндофиксатора, анатомическая совместимость с фиксируемыми структурами [4, 9]. Приведенные требования явились предпосылкой для разработки пластины из никелида титана с памятью формы. Главными отличительными особенностями данного вида имплантата являются возможность восстановления первоначальной формы при температуре от 10 до 37°C и обеспечение усилия, оказываемого на грудину от 20 до 100 Н. Коррекция грудины с применением данного устройства происходит не одномоментно, а постепенно, что способствует минимальной травматизации мягких тканей и связочно-хрящевых структур грудинореберного комплекса. Пластина имеет изгиб, соответствующий правильному анатомическому положению грудины относительно ребер. Имеется несколько типоразмеров пластин (рис. 3) с установленной заводской маркировкой, пластины сертифицированы и могут применяться для хирургического лечения пациентов с деформациями грудной клетки.

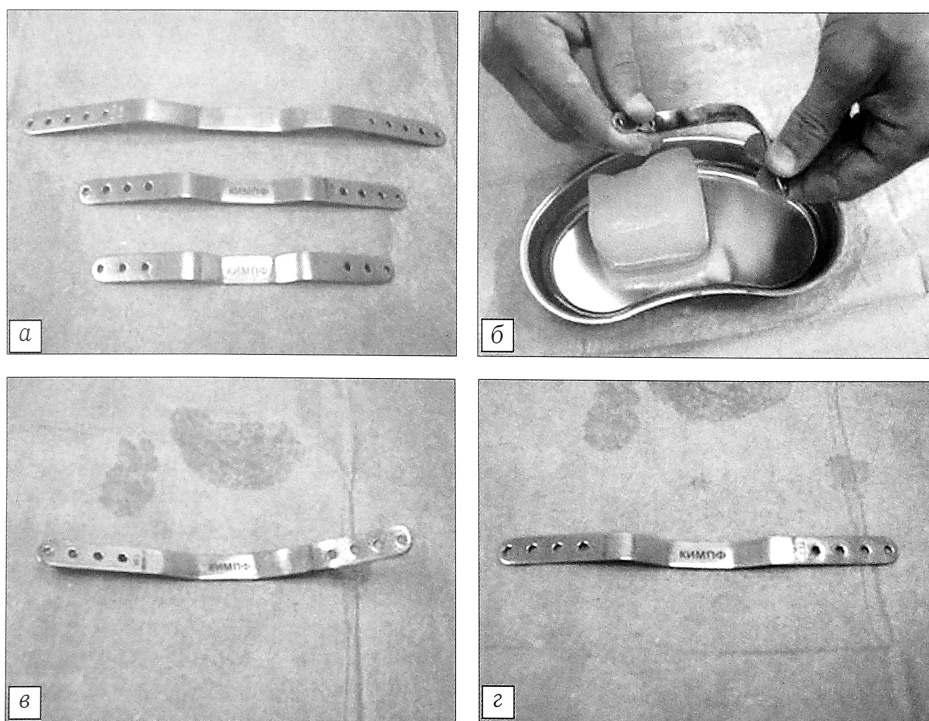


Рис. 3. Пластина из никелида титана с памятью формы.

а — внешний вид пластин из никелида титана с памятью формы; б — охлаждение пластины в ледяном физрастворе; в — через 40 с: пластина постепенно приобретает свою первоначальную форму; г — через 2 мин: пластина полностью восстанавливает первоначальную форму.

Большой объем оперативного вмешательства диктует необходимость эффективного обезболивания пос-

леоперационной раны. В последнее время применяются помпы для пролонгированной регионарной анестезии, которые состоят из трех основных частей: компрессионный блок (помпа), регулятор скорости введения и 2 катетера в каждом наборе. Перед ушиванием с обоих полюсов раны навстречу друг другу послойно проводятся катетеры с боковыми микроотверстиями. Далее производится монтаж помпы для пролонгированной регионарной анестезии. Помпа предварительно наполняется местным анестетиком (используется нарופן 7,5–10 мг/мл), дозировка и скорость введения препарата подбирается индивидуально в зависимости от возраста, массы тела и общесоматического статуса пациента. Длительность применения помпы составляет в среднем 7–8 дней. Причиной выбора данной системы регионарного пролонгированного обезболивания послужила возможность установки подходящих параметров действия дозирующего устройства и болюса, что в совокупности способствовало сокращению периода реабилитации, эффективному обезболиванию и, как следствие, ранней активизации пациентов, что особенно важно для данной категории больных с целью профилактики возможных осложнений со стороны легких. Во всех случаях отмечена высокая эффективность данного метода пролонгированной регионарной анестезии, что исключило применение других обезболивающих препаратов.

РЕЗУЛЬТАТЫ

Выполнение радикальной торакопластики с применением миниинвазивных доступов и стаби-

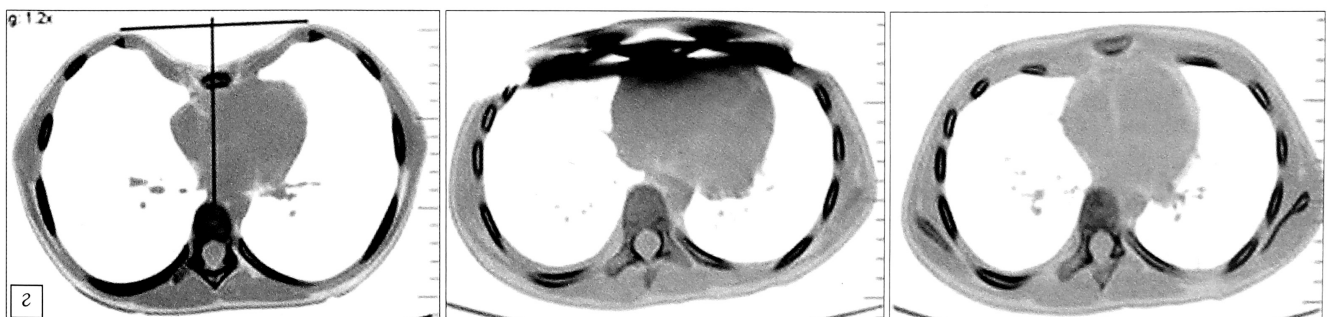
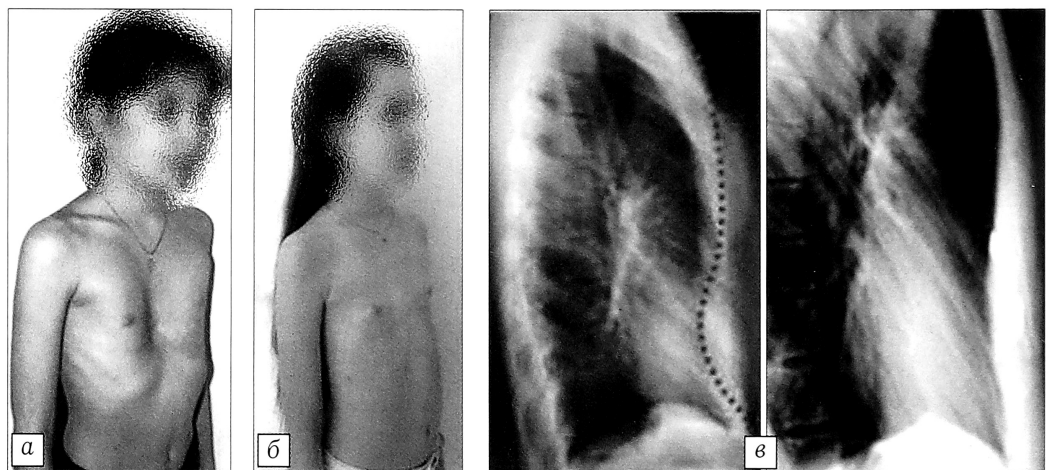
лизацией грудинореберного комплекса пластиной с эффектом памяти формы позволило достигнуть полной коррекции деформации и положительного косметического эффекта у 30 (96,78%) пациентов. У (3,22%) пациента родители предъявляли жалобы на выстояние мечевидного отростка, при этом деформация грудинореберного комплекса была устранена полностью. Осложнений, связанных с миграцией металлофиксатора, не выявлено. Удаление металлофиксатора выполнялось через 1–2 года после коррекции деформации. Продолжительность операции в среднем составила $140,2 \pm 29,3$ мин, интраоперационная кровопотеря — $215,4 \pm 147,2$ мл. В послеоперационном периоде пребывание в стационаре составило $12 \pm 3,64$ койко-дней. Сроки катамнестического наблюдения — от 3 до 36 мес. Всем пациентам на разных сроках проводилась рентгенография и компьютерная томография, по данным которых не отмечено ни одного случая потери коррекции, включая отдаленные сроки наблюдения после удаления металлофиксатора. Компрессия органов средостения была устранена, что наглядно отражено в клиническом примере (рис. 4).

ОБСУЖДЕНИЕ

На сегодняшний день наиболее распространенными являются два вида операций по поводу воронкообразной деформации грудной клетки. Первый вид операции — модификация операции Sulamaa—Paltia, включающая субнадхрящичную резекцию деформированных ребер и фиксацию грудинореберного комплекса разнообразными ус-

Рис. 4. Клинический пример.

Больная 11 лет. Диагноз: воронкообразная деформация грудной клетки II степени (индекс Жижицкой 0,6). а–б — внешний вид до операции (а), внешний вид через 1 год после операции (б); в — рентгенограммы до и после оперативного лечения; г — КТ до и после оперативного лечения.



тройствами. Второй вид — операция Nuss, которая относится к паллиативным вмешательствам, поскольку деформированные реберные хрящи при этом не удаляются. При операции по Nuss в ретростернальное пространство имплантируется U-образная пластина через два билатеральных разреза и производится поворот на 180°. При кажущейся простоте и миниинвазивности, при методике Nuss имплантат устанавливается трансплеврально, а при операции Sulamaa—Paltia плевральная полость остается интактной, что исключает повреждение внутренних грудных артерий и снижает риск возникновения послеоперационных осложнений (гемо-, пневмоторакс и др.) [1, 3, 5, 8, 14]. Стоит отметить, что, по мнению ряда авторов, операция по Nuss имеет более узкие показания: только симметричные формы, I–II степень тяжести деформации, оптимальный возраст — 7–12 лет. При постановке показаний к радикальной торакопластике подобных ограничений не существует [11, 16].

Остается дискуссионным вопрос об объеме резекции диспластически измененных реберных хрящей при проведении радикальной торакопластики. Ряд авторов при планировании объема резекции реберных хрящей выполняют интраоперационное ультразвуковое исследование, что способствует выявлению диспластически измененного участка реберного хряща [7, 8]. Однако, на наш взгляд, данная методика увеличивает продолжительность операции и остается неясным, каким образом ультразвуковая визуализация четко определяет границы диспластически измененного участка хряща. Мы придерживаемся мнения, что резекцию деформированного реберного хряща необходимо производить на всем его протяжении, а при деформации костной части ребер — ее скелетирование и резекцию, что способствует полной мобилизации грудинореберного комплекса и обеспечивает оптимальный косметический эффект.

Эффект памяти формы применяемого нами имплантата заключается в том, что охлажденный ниже определенной температуры, он становится пластичным, легко изгибается, а после установки под влиянием температуры тела восстанавливает свою первоначальную форму. Благодаря упругости данного вида пластин фиксация грудинореберного комплекса является не жесткой, а динамической, что не препятствует экскурсии грудной клетки. Воздействие на грудину с усилием от 20 до 100 Н позволяет постепенно вывести ее в правильное анатомическое положение. При воздействии на грудину с меньшим 20 Н усилием требуется коррекция грудины не достигается. Воздействие же на грудину более 100 Н приводит к одномоментной коррекции грудины и травмированию мягких тканей. Жесткость пластины с эффектом памяти формы примерно в 2 раза ниже жесткости титановой пластины аналогичных размеров и в 4 раза ниже стальной. При функциональных нагрузках на грудную клетку пластина из никелида титана демпфе-

рирует их, снижая усилие, оказываемое пластиной на ребра. Это предотвращает разрушение лигатур, которыми крепится пластина, и миграцию устройства. Таким образом, устройство позволяет снизить травматичность операции за счет удобства установки и постепенной коррекции грудины в послеоперационном периоде и обеспечивает стабилизацию грудинореберного комплекса с необходимой степенью жесткости.

ЗАКЛЮЧЕНИЕ

Операция радикальной торакопластики является патогенетически обоснованной, позволяет корригировать воронкообразную деформацию грудной клетки любой степени и формы и показана пациентам всех возрастных групп. Обоснованность данного вида оперативного лечения основана на первичной деформации реберных хрящей вследствие дисхондрогенеза. Использование миниинвазивных субмаммарных хирургических доступов позволяет добиться лучшего косметического эффекта в сравнении с классическими доступами (типа «мерседес», срединными и дугообразными), что является важным аспектом для психоэмоциональной реабилитации пациентов. Разработанные имплантаты из никелида титана с эффектом памяти формы сертифицированы для применения в хирургии грудной стенки и внедрены в практическое здравоохранение. Использование системы пролонгированной регионарной анестезии послеоперационной раны позволяет проводить раннюю активизацию и реабилитацию больных.

ЛИТЕРАТУРА

1. Вишневский А.В., Рудаков С.С., Миланов Н.О. Хирургия грудной стенки. — М., 2005.
2. Кондрашин Н.И., Гордеев А.Н., Чепинский Л.С. Клинические и функциональные проявления воронкообразной деформации грудной клетки // Хирургия. — 1989. — № 9. — С. 119–123.
3. Малахов О.А., Рудаков С.С., Лихотай К.А. Дефекты развития грудной клетки и их лечение // Вестн. травматол. ортопед. — 2002. — № 4. — С. 63–67.
4. Малахов О.А., Рудаков С.С., Лихотай К.А. Новый подход к лечению воронкообразной и килевидной деформаций грудной клетки у детей и подростков // Актуальные вопросы детской травматологии и ортопедии: Материалы совещания главных детских травматологов-ортопедов России. — СПб, 2002. — С. 179–180.
5. Павлов А.А. Хирургическая коррекция воронкообразной деформации грудной клетки методом Насса: Автореф. дис. ... канд. мед. наук. — М., 2005.
6. Пат. на изобретение № 2268673 РФ. Пластина для стабилизации грудинореберного комплекса / Ильин А.А., Коллеров М.Ю., Малахов О.А., Рудаков С.С. — 2006 // Приоритет от 20.09.04. Дата регистрации 27.01.06.
7. Плякин В.А., Киргизов И.В. Определение ультразвуковых изменений структуры реберного хряща у соматически здоровых детей // Актуальные проблемы педиатрии: Материалы XI конгресса педиатров России. — М., 2007. — С. 538.
8. Плякин В.А., Киргизов И.В., Дворяковский И.В., Злотников Е.Н. Ультразвуковая оценка объема резекции

- реберных хрящей у детей с воронкообразной деформацией грудной клетки // Рос. педиатр. журн. — 2008. — N 4. — С. 14–23.
9. Поляев Б.А. Комплексная реабилитация детей с бронхоэктатической болезнью и воронкообразной деформацией грудной клетки в условиях торакального отделения: Автореф. дис. ... д-ра мед. наук. — М., 1994.
 10. Розин Б.Г. Дыхательные функции и легочное кровообращение при воронкообразной деформации грудной клетки у детей: Дис. ... канд. мед. наук. — М., 1982.
 11. Рудаков С.С. Изолированные и синдромальные дефекты развития грудной клетки и их лечение: Дис. ... д-ра мед. наук. — М., 1988.
 12. Ebstein E., Zeitschr. F. Die Trichterbrust in ihren Beziehungen zur Konstitution // Konstitutionslehre. — 1921. — Vol. 8. — P. 103.
 13. Gizycka I. Ocena wakazan i metod leczenia operacyjnego lejkowatej klatki piersiowej u dzieci oraz analiza uzyskanych wyników // Poster. Chir. — 1962. — Vol. 9. — P. 480–561.
 14. Molik K.A., Engum S.A., Rescorla F.J. et al. Pectus Excavatum Repair: Experience with Standard and Minimal Invasive Techniques // J. Pediatr. Surg. — 2001. — Vol. 36, N 2. — P. 324–328.
 15. Paltia V., Parkkulainen K.V., Sulamaa M. et al. Operative Technique in Funnel Chest // Acta Chir. Scand. — 1959. — Vol. 116. — P. 90–98.
 16. Protopapas A.D., Athanasiou T. Peri-operative Data on the Nuss procedure in children with pectus excavatum: independent survey of the first 20 years' data // J. Cardiothorac. Surg. Num. — 2008. — Vol. 40. — P. 316–322.

Сведения об авторах: Малахов О.А. — доктор мед. наук, профессор, зав. травматолого-ортопедическим отделением Научного центра здоровья детей РАМН; Жердев К.В. — канд. мед. наук, старший науч. сотр. того же отделения; Челпаченко О.Б. — науч. сотр. того же отделения.

Для контактов: Малахов Олег Алексеевич. 119991, Москва, Ломоносовский проспект, дом 2/62, Научный центр здоровья детей РАМН. Тел.: (8) 916-622-71-07, (499) 134-07-53. E-mail: glavortomo@mail.ru

© Д.К. Тесаков, 2011

ПРИМЕНЕНИЕ КОРСЕТОТЕРАПИИ ПРИ ИДИОПАТИЧЕСКОМ СКОЛИОЗЕ

Д.К. Тесаков

ГУ «Республиканский научно-практический центр травматологии и ортопедии», Республика Беларусь, Минск

Изучена эффективность применения корсетного лечения у 976 больных в возрасте 5–17 лет идиопатическим сколиозом (ИС), имевших деформацию позвоночника с основной дугой от 18 до 160°. В качестве ортезов использованы корсеты типа Chêneau. Проводимое лечение было разделено на периоды: корсетной адаптации, первичной коррекции, корсетного удержания, отмены корсета и дальнейшего наблюдения после завершения корсетного лечения. Полученные результаты показали, что при ИС корсетное лечение является эффективным средством корригирующего и стабилизирующего воздействия на сколиотическое искривление позвоночника. По клиническим возможностям оно позволяет полностью устранить, уменьшить или стабилизировать деформационные проявления ортопедического заболевания, а при агрессивных формах ИС сдерживать патологический процесс консервативно до периода полного завершения роста позвоночника.

Ключевые слова: сколиоз, деформация позвоночника, корсетное лечение.

Use of Brace Therapy in Patients with Idiopathic Scoliotic Spine Deformities

D.K. Tesakov

Efficacy of brace therapy was studied in 976 patients with idiopathic scoliosis (IS) aged, 5 to 17 years. The principal curvature made up from 18° to 160°. Chêneau braces were used as orthoses. Treatment course was divided into the period of adaptation to brace wearing, period of primary correction, period of brace retention and period of follow up after brace treatment completion. Achieved results showed that in IS brace treatment provided good corrective and stabilizing effect upon scoliotic spine deformity. Clinically it enabled to eliminate completely, diminish or stabilize deformity manifestations of orthopaedic disease. In severe forms of IS it enabled to control the pathologic process conservatively until the spine growth completion.

Key words: scoliosis, spine deformity, brace therapy.

Корсетотерапия занимает особое место в лечении больных идиопатическим сколиозом (ИС) [1, 2, 5–7, 9, 13, 16, 17, 19, 22, 23, 25, 26, 28, 30, 33–37, 40,

41, 45]. Данный метод, имея статус классического ортопедического лечения при ИС, до сих пор является предметом дискуссий. Информационный