

РЕЗУЛЬТАТЫ НАКОСТНОГО ОСТЕОСИНТЕЗА С ДОПОЛНИТЕЛЬНОЙ СТАБИЛИЗАЦИЕЙ ПЛАСТИНЫ СЯГИВАЮЩИМИ СКОБАМИ

В.А. Копысова, В.А. Каплун, А.Н. Светашов

ГОУ ДПО «Новокузнецкий государственный институт усовершенствования врачей»
Федерального агентства по здравоохранению и социальному развитию

Проанализированы результаты накостного остеосинтеза у 160 больных с переломами и ложными суставами длинных костей нижних конечностей. У 80 пациентов основной группы с целью профилактики миграции винтов из остеопоротичной кости пластину дополнительно фиксировали к кости кольцевидной стягивающей скобой с эффектом памяти формы. В контрольной группе у 65 (81,3%) больных достигнуто сращение костных фрагментов с отличными функциональными результатами в 66,3% случаев. У 15 (18,7%) пациентов в основном с около- и внутрисуставными переломами бедренной кости наблюдались миграция винтов и разрушение пластин. В основной группе переломы срослись в анатомически правильном положении у 76 (95%) больных, достигнуты хорошие функциональные результаты лечения.

Ключевые слова: накостная пластина, стабилизация, кольцевидная скоба.

Results of Extraosseous Osteosynthesis with Extra Stabilization of Plate by Tightening Clamps

V.A. Kopysova, V.A. Kaploon, A.N. Svetashov

Results of extraosseous osteosynthesis in 160 patients with fractures and pseudarthroses of lower extremities long bones were analyzed. In 80 patients from the main group the plate was additionally fixed to the bone with ring-shaped tightening clamp with shape memory to prevent screw migration. In 65 (81.3%) patients from control group consolidation of bone fragments with excellent results was achieved in 66.3% of cases. In 15 (18.7%) patients with mainly peri- and intraarticular femoral fractures the migration of screws and plate destruction were noted. In main group the fractures consolidated in anatomically correct position in 76 (95.0%) and good functional results of treatment were achieved.

Key words: extraosseous plate, stabilization, ring-shaped clamp.

Остеосинтез с использованием накостных пластин обеспечивает стабилизацию отломков, препятствует угловым смещениям и смещениям костных фрагментов по длине, их ротации [1]. Однако в условиях локального остеопороза нарушается стабильное положение фиксирующих и стягивающих винтов [3]. В 18,5–27,2% случаев в результате увеличения микроподвижности между фиксатором и костью необратимо повреждается резьба винтов, происходит миграция и механическое разрушение винтов и пластины [5].

Для защиты винтов от преждевременной миграции и поломки дополнительно выполняют шинирование поврежденной конечности стержневым аппаратом. Известен метод фиксации накостной пластины кольцевидным устройством из титана или с помощью изоэластического серкляжа по технологии Agilock [6]. Дополнительная фиксация пластины увеличивает несущую способность пластины до 1560Н, надежность фиксации при этом возрастает в 3 раза [4, 6]. По мнению В.З. Городилова [2], защита накостных пластин кольцевидными стягивающими скобами с эффектом памяти формы у пациентов с ложными суставами бедренной кости обеспечивала высокие стабилизирующие свойства

накостной пластины и стягивающих винтов до сращения костных отломков у пациентов с ложными суставами.

Цель исследования: изучение клинической эффективности накостного остеосинтеза с дополнительной стабилизацией кольцевидными скобами с эффектом памяти формы в условиях остеопороза.

МАТЕРИАЛ И МЕТОДЫ

Для исследования методом рандомизации было отобрано 160 пациентов с переломами бедренной и большеберцовой костей, которые проходили лечение в период с 2000 по 2009 г. с применением накостного остеосинтеза. У пациентов основной группы с повреждениями бедренной (51 (63,8%)) и большеберцовой (29 (36,2%)) костей с высокой вероятностью развития посттравматического остеопороза либо имеющимися изменениями структуры костной ткани накостную пластину дополнительно фиксировали кольцевидными стягивающими скобами с эффектом памяти формы. В контрольной группе остеосинтез с использованием накостных пластин выполнен у 60 (75%) больных с переломами бедренной кости и у 20 (25%) — с переломами костей голени. Данные о распределении пациентов

Распределение пациентов в зависимости от локализации повреждений

Вид повреждения	Основная группа		Контрольная группа	
	количество больных			
	абс	%	абс	%
Бедренная кость:				
подвертельные оскольчатые переломы	10	12,5	15	18,8
диафизарные оскольчатые переломы	5	6,3	14	17,5
околосуставные оскольчатые переломы дистального сегмента	12	15	14	17,5
внутрисуставные оскольчатые переломы дистального сегмента	8	10	5	6,2
ложные суставы	16	20	12	15
Кости голени:				
околосуставные оскольчатые переломы проксимального сегмента	8	10	5	6,3
диафизарные оскольчатые переломы проксимального сегмента	7	8,7	9	11,2
ложные суставы	14	17,5	6	7,5
Всего ...	80	100	80	100

обеих групп в зависимости от локализации повреждений представлены в таблице.

У 93 (58,1%) пациентов контрольной и основной групп использовали моделированные пластины (тип LCP). В 67 (41,9%) случаях остеосинтез выполнен угловыми пластинами (тип DCP).

Техника фиксации костных фрагментов у пациентов обеих групп не отличалась от классической. Мы придерживались правила безупречной

репозиции костных фрагментов с воссозданием анатомически правильной формы поврежденного сегмента.

В связи с нарушением регионарного кровотока в результате повреждения мягких тканей и кости у больных с оскольчатыми (тип В и С) и косыми (тип А1) переломами высока вероятность развития локального остеопороза и утраты стабилизирующей функции наkostной пластины в результате миграции винтов.

У пациентов с ложными суставами, множественными и сочетанными повреждениями и больных с имеющимися нарушениями структуры костной ткани с целью профилактики дестабилизации костных фрагментов и защиты винтов от избыточных нагрузок наkostную пластину фиксировали кольцевидными стягивающими скобами с эффектом памяти формы (рис. 1).

Для реализации эффекта стягивания внутренний диаметр скобы должен быть на 10–12 мм меньше поперечного размера кости (с учетом толщины пластины) в месте установки конструкции. Кольцевидную стягивающую скобу охлаждали хладагентом (Frisco-Spray), бранши оппозитно разводили на расстояние, необходимое для установки кольцевидной скобы. После размещения скобы в результате реализации термомеханического эффекта памяти формы при контактом согревании до температуры 36–37°C скоба принимала первоначальную форму и прижимала наkostную пластину к кости.

У пациентов с оскольчатыми (тип В, С) и косыми (тип А1, А2) переломами одну из стягивающих скоб (либо дополнительную) накладывали таким образом, чтобы, помимо фиксации пластины, обеспечить обвивное шинирование костных отломков (рис. 2).

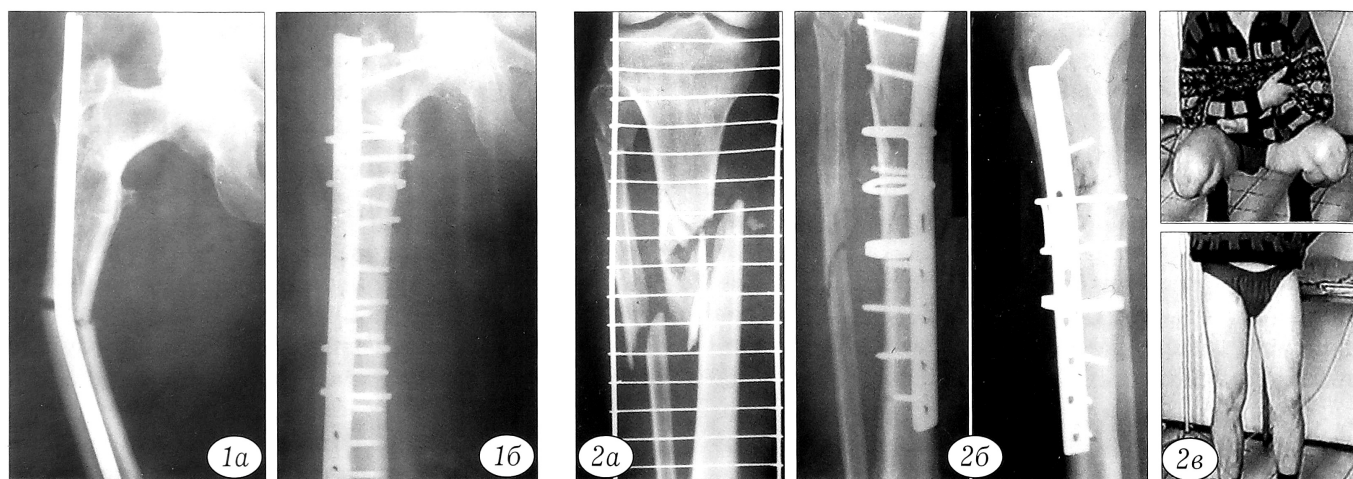


Рис. 1. Рентгенограммы пациентки Д., 69 лет,

а — перелом диафиза бедренной кости через 7 лет после лечения подвертельного перелома с использованием интрамедуллярного стержня; б — через 4 мес после наkostного остеосинтеза пластиной, дополнительно фиксированной кольцевидными скобами.

Рис. 2. Больной Г., 33 года, с оскольчатым переломом костей правой голени.

а — рентгенограмма до лечения; б — рентгенограмма через 6 мес после остеосинтеза; в — функциональный результат через 3 года после операции.

У пациентов с переломами типа А1, А2, В положение одной из скоб изменяли (либо фиксацию пластины осуществляли тремя скобами) с целью обеспечения межфрагментарной компрессии костных фрагментов (см. рис. 2).

У пациентов с атрофическим типом ложного сустава после реконструкции поврежденного сегмента с использованием костного трансплантата и (либо) пористого имплантата операцию завершали накостным остеосинтезом. Кольцевидные стягивающие скобы накладывали с охватом пластины и костного трансплантата (имплантата) (рис. 3).

В послеоперационном периоде в течение 1–2 сут (до удаления активного дренажа) конечности обеспечивали покой, укладывая на шину Беллера. Швы снимали через 10–12 сут. У всех пациентов контрольной группы и у 33 (41,3%) больных основной группы с повреждениями дистального сегмента бедренной кости и проксимального сегмента большеберцовой кости выполняли внешнюю иммобилизацию гипсовой шиной в течение 4–6 нед.

Движения с постепенным увеличением амплитуды в суставах поврежденной конечности начинали после снятия гипсовой повязки. Осевые нагрузки разрешали после появления убедительных признаков сращения костных фрагментов.

РЕЗУЛЬТАТЫ И ОБСУЖДЕНИЕ

У пациентов основной группы со свежими переломами сращение костных фрагментов наступило через 12–16 нед после операции остеосинтеза. У 3 пациентов с атрофической формой ложного сустава костные фрагменты срослись через 32 ± 3 нед после операции.

У 76 (95%) больных полностью восстановлена функция поврежденной конечности в сроки 6–8

мес после операции. Конструкции удалены у 45 пациентов. У 3 (3,7%) больных с ложными суставами межвертельной зоны (1 наблюдение) и дистального метаэпифиза бедренной кости (2 наблюдения) результаты лечения признаны удовлетворительными: ограничен объем движений в тазобедренном и коленном суставах в пределах 7–10° от функциональной нормы, сохраняется умеренная гипотрофия мышц. У 1 (1,3%) пациентки 68 лет, оперированной в связи с повторным переломом на уровне дистального винта накостной пластины, отломки срослись в положении углового смещения 7° (угол открыт кзади), разгибание в коленном суставе 170°, сгибание — 65°. Результат лечения признан удовлетворительным.

В контрольной группе сращение поврежденных костей не достигнуто у 15 (18,7%) больных, в том числе в 9 случаях после первичного остеосинтеза поврежденных костей и у 6 пациентов с ложными суставами. Через 1–3 мес после остеосинтеза выявлена миграция винтов с утратой контакта пластины с костью, а у 6 больных пластина сломалась. У всех 15 больных наблюдалось вторичное смещение костных отломков.

У 5 пациентов с подвертельными и диафизарными переломами и 4 больных с ложными суставами несостоятельные конструкции были удалены. Выполнен интрамедуллярный остеосинтез в комбинации с межфрагментарной компрессией скобой и костной пластикой (рис. 4). В 6 случаях фиксацию костных фрагментов осуществляли накостной пластиной с дополнительным шинированием кольцевидными стягивающими скобами (см. рис. 3).

У 53 (66,3%) пациентов костные отломки срослись в анатомически правильном положении. Трудоспособность у пострадавших восстановлена через 6–8 мес после операции. У 12 (15%) больных с

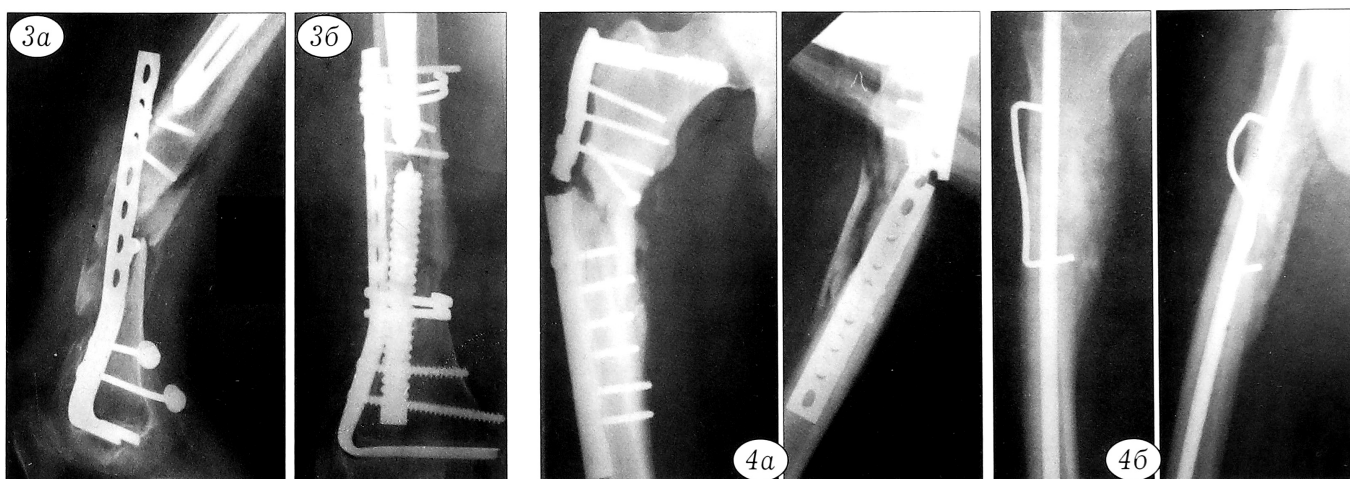


Рис. 3. Рентгенограммы больной К., 68 лет, с околоуставным переломом бедренной кости (тип А3) под ножкой эндопротеза тазобедренного сустава.

а — через 5 мес после остеосинтеза накостной пластиной; б — через 4 мес после повторной операции. Костный дефект замещен пористым имплантатом.

Рис. 4. Рентгенограммы больного К., 50 лет, с оскольчатый подвертельным переломом бедренной кости.

а — через 4 мес после остеосинтеза; б — результат повторной операции (выполнены костная пластика, интрамедуллярный остеосинтез с компрессией костных отломков стягивающей скобой) через 5 лет.

внутри- и околоуставными повреждениями костей области коленного сустава результаты лечения признаны удовлетворительным из-за ограничения подвижности коленного сустава (разгибание 160°, сгибание 60–70°). При сравнительном анализе результатов лечения у больных контрольной и основной групп разница достоверна ($\chi^2=19,365$, $p<0,05$).

Таким образом, частота ошибок и развития осложнений после накостного остеосинтеза у пациентов контрольной группы в наших наблюдениях составили 18,7%, что согласуется с результатами лечения, полученными другими исследователями. По мнению большинства авторов [1, 5], в результате миграции винтов из остеопорозной кости костные отломки становятся подвижными, при этом максимум функциональных нагрузок приходится на пластину и фиксирующие винты, что может привести к поломке конструкций до сращения костных фрагментов.

«Революционная инновация» по использованию полимерного супержгута от Kinamed и обвивное шинирование пластины кольцевидным устройством из титана обеспечивают защиту винтов от миграции в любом направлении и динамическое сдавление костных фрагментов [4, 6].

Использование для этих же целей кольцевидных сверхэластичных стягивающих скоб с эффектом памяти формы подтверждает потенциал данного метода остеосинтеза. Хорошие результаты лечения получены в 95% случаев.

ВЫВОДЫ

1. Дополнительная фиксация накостной пластины кольцевидными стягивающими скобами с

эффектом памяти формы исключает микроподвижность винтов в остеопорозной кости.

2. У пациентов с оскольчатыми переломами динамическое сдавление костных фрагментов и дополнительная фиксация накостной пластины обеспечивают стабилизацию поврежденного сегмента на весь период лечения.

3. Остеосинтез с применением накостных пластин с дополнительной фиксацией кольцевидной стягивающей скобой эффективен в 95% случаев.

ЛИТЕРАТУРА

1. Анкин Л.Н., Анкин Н.Л. Травматология (европейские стандарты) — М., 2005.
2. Городилов В.З. Остеосинтез фиксаторами из сплавов с термомеханической памятью при несросшихся переломах и ложных суставах костей конечностей (экспериментальное и клиническое исследование): Автореф. дис. ... канд. мед. наук. — Кемерово, 2000.
3. Кучиев А.Ю. Применение гипербарической оксигенации при лечении ложных суставов трубчатых костей, осложненных остеопорозом: Автореф. дис. ... канд. мед. наук. — Новосибирск, 2008.
4. Фирюлин С.В., Клюквин И.Ю. Исследование несущей способности фиксаторов, используемых для остеосинтеза чрезвертельных переломов бедренной кости, и поиск путей их совершенствования // Вест. травматол. ортоп. — 2008. — № 3. — С. 30–32.
5. Anoop K., Mat M.K., Rajesh P. Ipsilateral fracture of femur and tibia, treatment and functional outcome // JK Science, Journal of Medical Education. — 2006. — Vol. 8, N 1. — P. 42–44.
6. Pat.6, 589, 246 US. Additional US & World Patents Pending.

Сведения об авторах: Копысова В.А. — доктор мед. наук, профессор кафедры травматологии и ортопедии ГОУ ДПО ГИУВ Новокузнецка; Каплун В.А. — канд. мед. наук, докторант той же кафедры; Светашов А.Н. — канд. мед. наук, докторант той же кафедры, майор медицинской службы.

Для контактов: Копысова Валентина Афанасьевна, 654034, Кемеровская обл., Новокузнецк, ул. Шестакова, дом 14, ГОУ ДПО ГИУВ, кафедра травматологии и ортопедии. Тел./факс: (3843) 37-73-84. E-mail: lotos200@mail.ru

ВНИМАНИЕ !

Подписаться на «Вестник травматологии и ортопедии им. Н.Н. Приорова» можно в любом почтовом отделении

Наши индексы в Каталоге «ГАЗЕТЫ И ЖУРНАЛЫ» АО «Роспечать»:

для индивидуальных подписчиков **73064**

для предприятий и организаций **72153**

В розничную продажу «Вестник травматологии и ортопедии им. Н.Н. Приорова» не поступает

