6. *Тихилов Р.М., Кочиш А.Ю., Родоманова Л.Н. и др.* Современные тенденции пластики лоскутами с осевым типом кровоснабжения на нижней конечности // Вестн. травматол. ортопед. — 2007. — N 2. — С. 71–75.
7. *Тихилов Р.М., Кочиш А.Ю., Родоманова Л.Н.* Микрохирургия в ортопедии //Ортопедия: Нац. руководство. — М., 2008. — С. 718–751.
8. *Шапиро К.И., Москалев В.П., Григорьев А.М.* Заболеваемость крупных суставов у взрослого населения и состояние эндопротезирования. — СПб, 1997.
9. *Williams J.I., Thomas H.L., Arshinoff R. et al.* The burden of waiting for hip and knee replacements in Ontario. Ontario hip and knee replacement project team //J. Eval. Clin. Pract. — 1997. — Vol. 3, N 1 – P. 59–68.

Сведения об авторах: *Тихилов Р.М* — профессор, доктор мед. наук, директор РНИИТО им. Р.Р. Вредена; *Кочиш А.Ю.* — профессор, доктор мед. наук, зам. директора РНИИТО по научной и учебной работе; *Родоманова Л.А.* — канд. мед. наук, науч. руководитель отделения хирургии кисти с микрохирургической техникой; *Кутянов Д.И.* — канд. мед. наук, науч. сотр. того же отделения; *Афанасьев А.О.* — лаборант-исследователь того же отделения.
Для контактов: Кочиш Александр Юрьевич. 195427, Санкт-Петербург, ул. Акад. Байкова, дом 8, РНИИТО. Тел.: (812) 670-86-56. E-mail: info@rniito.org

© Коллектив авторов, 2011

НОВЫЕ ВОЗМОЖНОСТИ ОПЕРАТИВНОГО ЛЕЧЕНИЯ ПЕРЕЛОМОВ ПРОКСИМАЛЬНОГО ОТДЕЛА ПЛЕЧЕВОЙ КОСТИ

Э.И. Солод, А.Ф. Лазарев, Я.Г. Гудушаури, М.Г. Какабадзе, А.С. Роскидайло, А.А. Лазарев

ФГУ «Центральный научно-исследовательский институт травматологии и ортопедии им. Н.Н. Приорова» Минздравсоцразвития России, Москва

Предложен оригинальный способ напряженного остеосинтеза для лечения переломов проксимального отдела плечевой кости. Первичное напряжение фиксатора — Y-образной спицы и вторичное напряжение, создаваемое при ее интрамедуллярном проведении и блокировании, позволяют стабильно фиксировать отломки без нанесения дополнительной интраоперационной травмы у пациентов любого возраста и независимо от их общего состояния. Сохранение кровоснабжения отломков, малая травматичность остеосинтеза, возможность ранней реабилитации пациентов определяют перспективность применения предложенного способа для лечения больных с переломами на фоне остеопороза. Показана важность проведения в послеоперационном периоде медикаментозной терапии остеопороза. Представлен опыт лечения данным способом 62 больных в возрасте от 23 до 78 лет. Группу сравнения составили 30 больных с аналогичными переломами, лечившихся методом открытого остеосинтеза. В основной группе хороший результат получен у 82,3% больных, удовлетворительный — у 17,7%, неудовлетворительных результатов не было. В группе сравнения хорошие результаты составили 40%, удовлетворительные — 56,7%, неудовлетворительные — 3,3%.

Ключевые слова: переломы проксимального отдела плечевой кости, переломы на фоне остеопороза, перкутанный напряженный остеосинтез.

New Potentialities in Surgical Treatment of Proximal Humerus

E.I. Solod, A.F. Lazarev, Ya.G. Gudushauri, M.G. Kakabadze, A.S. Roskidailo, A.A. Lazarev

Original method of stressed osteosynthesis for the treatment of proximal humerus is proposed. Primary tension of Y-shaped pin fixative and secondary tension that is created at its intramedullar insertion and blocking enable to achieve stable fixation of fragments without inflicting additional intraoperative injury in patients of any age and independently of their general condition. Preservation of blood supple in fragments, low traumatic osteosynthesis, and possibility of patients' early rehabilitation define the prospective of this technique for the treatment of patients with fractures on the background of osteoporosis. The importance of drug therapy for osteoporosis in the early postoperative period is shown. Experience in treatment of 62 patients aged from 23 to 78 years is presented. Control group included 30 patients with similar fractures who were treated using osteosynthesis. In the main group good results were achieved in 82.3% of patients, satisfactory — in 17.7%, no poor results were observed. In control group good results made up 40%, satisfactory — 56.7%, poor 0 3.3%.

Key words: proximal humerus fractures, fractures on the background of osteoporosis, percutaneous stressed osteosynthesis.

Переломы проксимального отдела плечевой кости наиболее часто встречаются у лиц пожилого возраста и занимают по медико-социальной значимости второе место после переломов шейки бедра [11, 13]. По данным литературы, на их долю приходится до 5% от всех переломов костей скеле-

та и 45% (у лиц старше 40 лет — 76%) от переломов плечевой кости [6, 12, 14]. Около 80% переломов проксимального отдела плечевой кости являются вколоченными — однофрагментарными переломами хирургической шейки плеча. Отломки удерживаются в этих случаях вращательной манжетой и суставной капсулой. Остальные 20% переломов, как правило, многофрагментарные, оскольчатые. Такие переломы требуют репозиции и после нее могут оставаться нестабильными [8].

У пациентов среднего возраста при переломах шейки плеча со смещением отломков при отсутствии остеопороза наиболее часто используются открытая репозиция и различные способы накостной фиксации [2, 5, 10]. У пожилых людей в стационарных условиях применяется преимущественно функциональный метод лечения по Древинг—Гориневской, рассчитанный на саморегулирование положения отломков за счет расслабления мышц под действием массы конечности и ранних движений. Таким образом, пожилым пациентам чаще всего производят анестезию места перелома и осуществляют фиксацию мягкой поддерживающей повязкой [3]. Некоторые авторы, подчеркивая необходимость ранних двигательных упражнений для пожилых больных, именно этим объясняют неприемлемость хирургических способов лечения в старческом возрасте [7]. С другой стороны, нередки случаи, когда нельзя обойтись без репозиции отломков. Пожилым людям в такой ситуации обычно после выполнения закрытой репозиции накладывают гипсовую повязку по Турнеру на 6–8 нед.

На наш взгляд, имеется очевидное противоречие между невозможностью оперативного лечения перелома у пожилых людей из-за необходимости ранних движений и отсутствием возможности движений в плечевом суставе вследствие длительной иммобилизации. Поэтому вопрос выбора тактики лечения переломов хирургической шейки плеча со смещением отломков именно у лиц пожилого и старческого возраста до настоящего времени остается нерешенным. Возраст больных и комплекс сопутствующих заболеваний, всегда присутствующий у таких пострадавших, ограничивают применение хирургического лечения рассматриваемой травмы и сужают возможности разностороннего подхода к решению данной проблемы. Это определяет необходимость поиска способов лечения, не имеющих ограничений по возрасту и общему состоянию больных.

Целью нашего исследования были разработка способа минимально инвазивного, стабильного остеосинтеза проксимального отдела плечевой кости у больных пожилого возраста и изучение его возможностей.

МАТЕРИАЛ И МЕТОДЫ

В исследование включены 92 пациента с переломами проксимального отдела плечевой кости, находившиеся на лечении в отделении травматологии взрослых ЦИТО в 2000–2009 гг. Из них 62 больным был произведен малоинвазивный перкутанный остеосинтез оригинальным способом (группа «закрытого остеосинтеза», или основная группа). У 30 больных применены общеизвестные способы накостного остеосинтеза (группа «открытого остеосинтеза», или группа сравнения). Группы были статистически однородными по всем основным параметрам (пол, возраст, характер переломов). Средний возраст больных в обеих группах составлял 57 лет (от 23 до 78 лет), соотношение мужчины:женщины равнялось 1:2. Все пациенты были оперированы в срок до 14 дней с момента травмы.

В работе использованы следующие методы исследования: клинический, рентгенологический, денситометрический, КТ и МРТ, электромиографический, ультразвуковой, статистический.

В ближайшем послеоперационном периоде оценивали такие показатели, как некроз краев раны, воспалительные осложнения, продолжительность стационарного лечения, сроки восстановления функции смежных суставов. Каждые 2 мес с момента выполнения остеосинтеза проводили амбулаторно рентгенологический контроль до наступления консолидации отломков. Общий результат лечения оценивали через 1 год после операции по 16 стандартным критериям, используя метод стандартизированной оценки исходов переломов костей опорно-двигательного аппарата и их последствий по Э.Р. Маттису—И.А. Любошицу—И.Л. Шварцбергу. По сумме баллов результат оценивался как хороший (от 100 до 70 баллов), удовлетворительный (от 69 до 30 баллов) или неудовлетворительный (менее 30 баллов). Статистическую обработку полученных данных проводили с помощью прикладной программы Excel-8.0 для Windows с вычислением t-критерия Стьюдента. Различие сравниваемых величин считали достоверным при $p<0,05$.

Для изучения сроков консолидации отломков использовали функцию выживания — метод Каплана—Мейера. Функция $F(T\geq t)$ показывает вероятность того, что больной доживет до момента времени t без сращения перелома, соответственно $1 - F(T\geq t)$ — вероятность сращения перелома к моменту времени t (t — время в днях после операции). Случаи отсутствия консолидации были цензурированы в сроки, соответствующие самым поздним срокам сращения в данной группе. Для проверки нулевой гипотезы о различии сроков консолидации в сравниваемых группах был использован логарифмический ранговый критерий (тест Мантела—Кохрана).

С целью сопоставления частоты осложнений в сравниваемых группах использовали четырехпольные таблицы 2×2 с применением критерия χ^2, в случае малого числа наблюдений — точный критерий Фишера. Обработку данных проводили с помощью пакета статистических программ SPSS с уровнем статистической значимости $\alpha=0,05$.

В послеоперационном периоде больным выполняли двухэнергетическую рентгеновскую денситометрию (Hologic и Lunar). У 13 пациентов основной группы выявлено отклонение показателя минеральной плотности кости (МПК) по Т-критерию более −2,5 SD, что по классификации ВОЗ соответствует выраженному остеопорозу. Больным назначали интраназально миакальцик-спрей 200 МЕ ежедневно и препараты кальция в суточной дозе 1,5 г кальция в течение 3 мес после операции.

Техника операции. Больного укладывали на спину, поврежденную верхнюю конечность фиксировали в положении отведения. Освобождали область поврежденного плечевого сустава для осуществления полноценного рентгенологического контроля в прямой и аксиальной проекциях.

Делали два прокола кожи длиной 1 см: один по наружнобоковой, другой — по передней поверхности верхней трети плеча на 4–5 см дистальнее места перелома (рис. 1, *а*). Прокол кожи по передней поверхности находился на 1 см проксимальнее второго прокола. После прокола кожи по передней поверхности отводили двуглавую мышцу плеча кнаружи для обеспечения доступа к поверхности плечевой кости.

Из проколов кожи сверлом диаметром 6 мм через защитник мягких тканей поочередно производили перфорацию близлежащего кортикального слоя кости (рис. 1, *б*). Выполняли закрытую ручную репозицию отломков. Через перфорационные отверстия поочередно вводили интрамедуллярно две прямые спицы диаметром 1,8 мм, продвигая их проксимально за линию перелома, т.е. в головку плечевой кости (рис. 1, *в*). Определяли необходимую длину Y-образной спицы для адекватного размещения фиксатора в плечевой кости. Проще все-

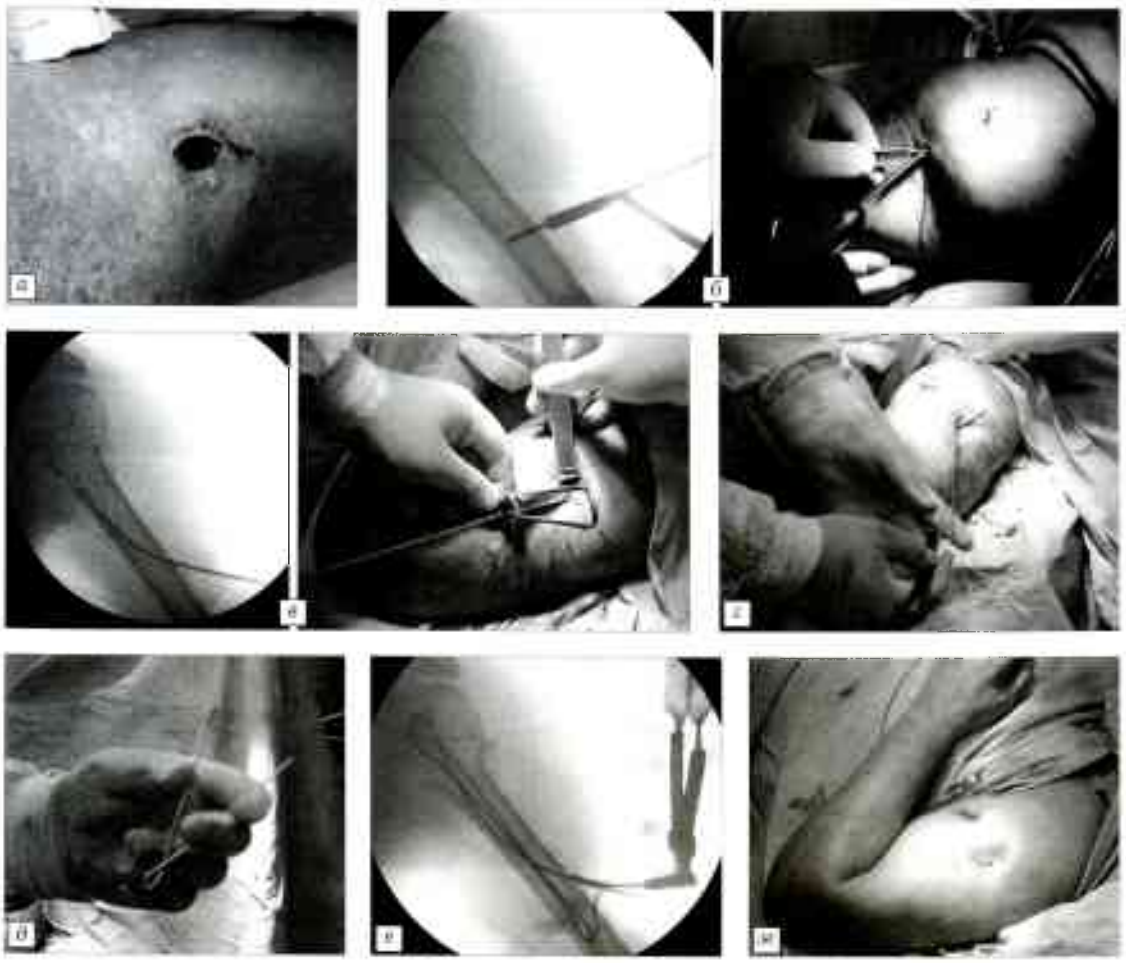

Рис. 1. Этапы выполнения перкутанного напряженного остеосинтеза Y-образными спицами.

а — прокол кожи; *б* — перфорация кортикального слоя; *в* — проведение спицы в канал; *г* — определение необходимой длины «плеча» Y-образной спицы; *д* — напряжение концов Y-образной спицы; *е* — проведение Y-образной спицы; *ж* — вид раны после выполнения остеосинтеза.

го это делается с помощью интрамедуллярно введенной через перфорационное отверстие спицы-ориентира. Выстоящий над кожей конец спицы сравнивают с аналогичной спицей и разницу считают погруженной в кость (рис. 1, *г*). Если проксимальный конец спицы-ориентира находится в головке плечевой кости, не доходя до хрящевой поверхности на 5–6 мм, ее расположение можно считать безопасным и оптимальным для дальнейших расчетов длины применяемой напряженной конструкции.

Затем приступали к подготовке имплантата: придавали спице Y-образную форму. Концы спицы при их сведении приходили в состояние упругого напряжения (рис. 1, *д*). Сила упругого напряжения (определена нами в экспериментальном исследовании) составляет 10 Н. Концы Y-образной спицы после их сведения заводили в перфорационное отверстие в сжатом состоянии и интрамедуллярно забивали за линию перелома в головку плечевой кости. Для осуществления стабильного остеосинтеза требуется введение, как правило, двух напряженных спиц. При этом важно, чтобы концы спиц пронизывали губчатую кость головки в разных плоскостях для предупреждения ротационного смещения отломков. Y-образные спицы упруго изгибались в костномозговом канале по мере их продвижения в плотные слои головки плеча, создавая вторичное упругое напряжение конструкции. Кольцевидный изгиб спицы заклинивали в перфорационном отверстии. На колотые раны обычно накладывали один—два шва. Под рентгенологическим контролем проверяли стабильность остеосинтеза, производя полный объем движений в плечевом суставе.

При отсутствии электронно-оптического преобразователя этапы остеосинтеза можно выполнять, используя для рентгенологического контроля обычную стационарную установку.

На следующий день после операции больные начинали заниматься лечебной гимнастикой. Проводилась активно-пассивная разработка движений в плечевом суставе. После занятий ЛФК поврежденная конечность удерживалась мягкой повязкой.

Через 10–12 дней после операции снимали швы и больных выписывали на амбулаторное лечение. К этому времени активное отведение и сгибание в плечевом суставе составляло 70–90°. Занятия лечебной физкультурой продолжались в амбулаторных условиях.

Клинический пример. Больная К., 49 лет. Диагноз: оскольчатый перелом хирургической шейки правой плечевой кости со смещением отломков (рис. 2, *а*). По месту жительства была произведена иммобилизация гипсовой повязкой по Турнеру. Однако смещение отломков сохранялось. Пострадавшая госпитализирована в ЦИТО через 3 дня после получения травмы с жалобами на сильную боль и неэффективность иммобилизации.

Выполнены закрытая репозиция отломков и остеосинтез проксимального отдела плечевой кости предложенным способом (рис. 2, *б*). После операции болевой синдром значительно уменьшился. На следующие сутки начата активная реабилитация. Внешняя иммобилизация не применялась. Швы сняты через 12 дней после операции. Дальнейшее лечение проводилось амбулаторно. Через 6 мес после операции отмечена консолидация отломков с полным восстановлением объема движений в плечевом суставе (рис. 2, *в*). Произведено удаление металлоконструкций (рис. 2, *г*).

У 20 пациентов основной группы остеосинтез был выполнен по поводу двухфрагментарных переломов хирургической шейки плечевой кости по классификации Neer, в остальных случаях переломы были трех- и четырехфрагментарными. При переломах с отрывом бугорков производили дополнительную фиксацию последних изогнутыми в виде крючка или якоря спицами.

В группе открытого остеосинтеза у 30 пациентов с аналогичными переломами применялся накостный остеосинтез пластиной «кобра», «лист клевера», Т-образными пластинами, LPHP. Остеосинтез выполнялся по общепринятой методике, включающей прямую анатомическую репозицию и абсолютно стабильную фиксацию отломков.

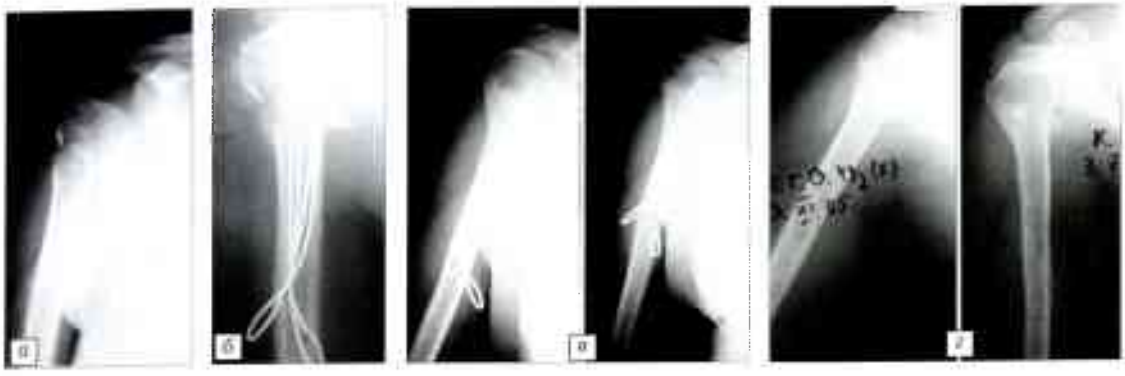

Рис. 2. Рентгенограммы больной К. 49 лет. Диагноз: оскольчатый перелом хирургической шейки правой плечевой кости со смещением отломков.

а — при поступлении в ЦИТО; *б* — после выполнения остеосинтеза Y-образными спицами; *в* — через 6 мес после операции; *г* — после удаления металлоконструкций.

РЕЗУЛЬТАТЫ

Ни у одного больного основной группы не наблюдалось воспалительных изменений в области операции, все пациенты хорошо перенесли оперативное вмешательство. Случаев миграции Y-образных спиц не было. У всех больных наступило сращение отломков в сроки до 6 мес, асептического некроза головки плеча не отмечено ни в одном случае. Развития контрактуры плечевого сустава не наблюдалось, у всех пациентов была восстановлена полная амплитуда движений, срок восстановления полного объема движений в плечевом суставе составлял от 4 до 6 нед с момента выполнения остеосинтеза..

В среднем через 6 мес после операции производили удаление Y-образных спиц (у 6 пациентов — под местной анестезией). Удаление металлофиксаторов также не требовало большого разреза и не наносило дополнительной травмы окружающим мышцам, что обеспечивало сохранение полного объема движений в плечевом суставе в первые сутки после выполнения этой процедуры.

Преимуществами рассматриваемого способа являются малая травматичность и бескровность доступа. За счет оригинального блокирования основания Y-образной спицы в перфорационном отверстии не происходит миграции спицы, стабильность фиксации обеспечивается первичным напряжением конструкции и вторичным напряжением пучка спиц в канале. Стабильность фиксации в системе имплантат—кость не зависит от качества костной ткани. Благодаря полному сохранению костной массы проксимального отдела плеча при выполнении остеосинтеза предложенный способ фиксации эффективен при лечении переломов на фоне остеопороза.

Таким образом, перкутанный остеосинтез напряженными внутрикостными конструкциями при переломах проксимального конца плечевой кости позволяет восстановить форму и функцию верхней конечности в кратчайшие сроки, не нанося дополнительной травмы пациенту. При определении показаний к этому виду остеосинтеза практически нет возрастных ограничений.

Результаты лечения в сравниваемых группах представлены в таблице.

Анализ ближайших и отдаленных результатов лечения свидетельствует об эффективности предложенного метода. Необходимым и важным условием при остеосинтезе напряженными Y-образными спицами является закрытая репозиция отломков и сохранение кровоснабжения в окружающих мягких тканях. Стабилизирующий плечевой сустав комплекс мышц при занятиях ЛФК создает дополнительную межотломковую компрессию и обеспечивает стабильность фиксации, усиливающуюся при ранних движениях.

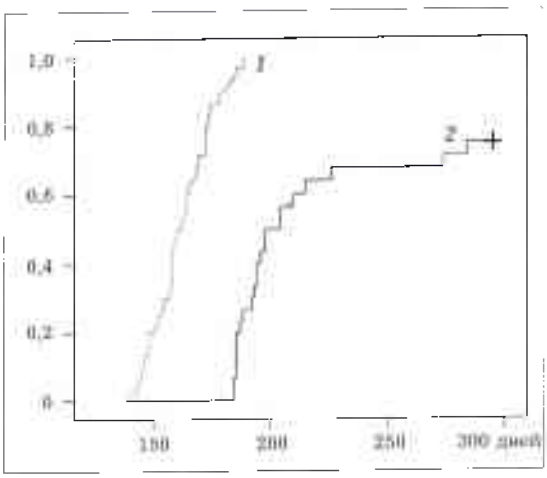

Рис. 3. Сроки консолидации отломков проксимального конца плечевой кости при открытом и закрытом остеосинтезе.

По оси абсцисс — срок после операции (в днях); по оси ординат — вероятность консолидации отломков; *1* — группа закрытого остеосинтеза; *2* — группа открытого остеосинтеза; «+» — цензурировано.

Как видно из рис. 3, при перкутанном остеосинтезе консолидация отломков у большой части больных наступила к 138-му дню, максимальный срок сращения составил 188 дней. У пациентов, оперированных открытым способом, начальные сроки сращения смещались к 184-му дню, завершалась консолидация к 295-му дню (причем не у всех больных). У одного больного этой группы сформировался ложный сустав. Время, необходимое для консолидации отломков, при перкутанном остеосинтезе у 50% больных составило 160±6,46 дня против 198±10,96 дня при открытом остеосинтезе — различие достоверно ($p<0,001$). Сопоставление частоты формирования ложного сустава, краевого некроза и нагноений выявило, что при перкутанном

Результаты лечения переломов проксимального отдела плечевой кости

Группа больных (способ остеосинтеза)	Всего больных	Результат лечения					
		хороший		удовлетворительный		неудовлетворительный	
		количество больных					
		абс.	%	абс.	%	абс.	%
Открытый остеосинтез	30	12	40,0	17	56,7	1	3,3
Остеосинтез Y-образными спицами	62	51	82,3	11	17,7	0	0

остеосинтезе эти показатели были ниже, чем при открытом: соответственно 0/60 против 1/30, 0/60 против 8/30 (p=0,001), 0/60 против 2/30.

При контрольной денситометрии уже через 3 мес на фоне медикаментозной терапии миакальциком и препаратами кальция было отмечено увеличение МПК в среднем на 2,6%, потери МПК не выявлено ни в одном случае.

ОБСУЖДЕНИЕ

До настоящего времени вопрос выбора оптимального способа лечения переломов проксимального отдела плечевой кости остается дискутабельным [1]. Сложность лечения таких переломов связана с тяжестью повреждений, развитием аваскулярных нарушений, а также с возрастом большинства пациентов [4]. Первичное эндопротезирование плечевого сустава, которое, казалось бы, решает все проблемы, не является панацеей. Многие авторы подчеркивают неэффективность первичного эндопротезирования при многофрагментарных переломах проксимального отдела плечевой кости, что и заставляет прибегать к органосохраняющему субхондральному эндопротезированию головки плеча [9].

Применение металлоостеосинтеза при таких повреждениях ограничивается, с одной стороны, плохим качеством кости у пострадавших и большой вероятностью нестабильности и несращения отломков, с другой — неизбежностью дополнительной интраоперационной травматизации тканей, что не всегда приемлемо у пациентов пожилого возраста. Во многих случаях применение различных конструкций на фоне остеопороза не обеспечивает даже первичной стабильности костных фрагментов и, следовательно, не создает условий для их сращения.

Среди имеющихся в настоящее время малоинвазивных способов оперативного лечения переломов проксимального отдела плеча можно выделить внеочаговый остеосинтез различными аппаратами и остеосинтез пучками чрескожно проведенных спиц. В случаях внеочаговой фиксации, особенно стержневыми аппаратами, происходит якорное «нанизывание» мышечных масс, являющихся основным элементом стабилизации и функционирования плечевого сустава, что изначально приводит к ограничению движений в суставе. Учитывая известный процент воспалительных осложнений, применение этого способа малоинвазивного остеосинтеза следует признать проблематичным. Такие же отрицательные моменты характерны и для остеосинтеза пучками чрескожно проведенных спиц, отличающегося еще большей тенденцией к миграции фиксаторов и нестабильности.

Предлагаемый нами способ остеосинтеза, на наш взгляд, позволяет преодолеть перечисленные выше проблемы. Преимуществами его являются малая травматичность и бескровность доступа, а также использование для достижения прочной фиксации мышечного компонента стабилизации плечевого сустава. Элементы системы фиксатор—кость—мышечный компонент взаимно дополняют друг друга и обеспечивают достижение прочной фиксации малотравматичным способом. За счет оригинального блокирования основания Y-образной спицы в перфорационном отверстии не происходит миграции спицы, стабильность фиксации обеспечивается первичным напряжением конструкции и вторичным напряжением спицы в канале. Таким образом, фиксация в системе фиксатор—кость не зависит от качества костной ткани. С учетом полного сохранения костной массы проксимального отдела плеча при остеосинтезе (спицы раздвигают костные балки без удаления губчатой кости — в отличие от резьбового остеосинтеза) предложенный способ фиксации особенно эффективен при остеопорозе и отвечает всем современным требованиям биологичного остеосинтеза.

По нашему мнению, при переломах хирургической шейки плечевой кости у пациентов старческого возраста необходим дифференцированный подход к выбору тактики лечения. В случаях вколоченных переломов может быть успешно применен функциональный способ лечения. При переломах со смещением отломков, изначально носящих нестабильный характер, необходимо, помимо хорошей репозиции отломков, выполнять малоинвазивный биологичный остеосинтез — это позволит избежать вторичных смещений костных фрагментов и даст возможность проведения занятий лечебной физкультурой в ранние сроки после операции.

В настоящее время накоплен значительный опыт оперативного лечения переломов хирургической шейки плеча, однако в большинстве случаев применяется открытая репозиция отломков с последующей иммобилизацией сустава до 4 нед. На наш взгляд, при оперативном лечении основными принципами должны быть малая травматичность вмешательства, возможность выполнения операции под местной анестезией и закрытая репозиция отломков под рентгенологическим контролем с восстановлением морфологии сегмента без открытого воссоздания анатомии. Перечисленные принципы и являются критериями биологичного остеосинтеза. При соблюдении этих принципов оперативное вмешательство можно выполнять у пациентов любого возраста независимо от их общего состояния и сопутствующей патологии.

Необходимый и важный момент лечения больных с переломами шейки плечевой кости (помимо собственно остеосинтеза) — применение в послеоперационном периоде медикаментозной терапии остеопороза. Хотя на практике мы сталкиваемся с фактом уже возникшего перелома на фоне выраженного остеопороза, необходим комплекс медикаментозного воздействия на ремоделирование костной ткани для замедления прогрессирования ее потери. Полученные данные об остановке сни-

жения МПК и даже ее увеличении уже через 3 мес на фоне лечения миакальцикомом и препаратами кальция, по нашему мнению, открывают перспективу борьбы с остеопорозом и уменьшения риска возникновения подобных переломов у пожилых людей в дальнейшем.

Таким образом, представленный способ оперативного лечения переломов проксимального отдела плечевой кости является универсальным для всех типов переломов за исключением переломовывихов головки плеча. К его отличительным особенностям относятся минимальная травматичность, низкая себестоимость используемых конструкций, возможность эффективного применения при всех типах переломов независимо от качества костной ткани и возраста пациентов.

ЛИТЕРАТУРА

1. *Войтович А.В. и др.* Оперативное лечение переломов шейки бедренной кости //Тезисы докладов зональной науч.-практ. конф. — Новгород, 1998. — С. 12–13.
2. *Костандян Л.И.* Способ оперативного лечения переломов шейки плеча //Хирургия. 1989 N 8. — С. 117–118.
3. *Краснов А.Ф., Охотский В.П., Котельников Г.П.* //Травматология и ортопедия: Руководство для врачей. — М.,1997.
4. *Ласунский С.А.* Лечение переломовывихов проксимального конца плечевой кости у лиц пожилого и старческого возраста: Автореф. дис. ... канд. мед. наук. — Л., 1988.
5. *Леонов П.Л., Зубиков В.С., Михайлов И.Г.* //Материалы Всерос. конф. перспективных ученых по актуальным проблемам травматологии и ортопедии. — М., 2000. — С. 77–78.
6. *Николаев А.Н., Лазарев А.Ф., Солод Э.И. и др.* Новые возможности при оперативном лечении переломов у больных пожилого и старческого возраста //Кремлевская медицина. — 2001. — N 2. — С. 80–82.
7. *Симон Р.Р., Кенигскнехт С.Дж.* Неотложная ортопедия. — М., 1998.
8. *Травматология и ортопедия:* Руководство для врачей /Под ред. Ю.Г. Шапошникова. — М., 1997. - Т. 2.
9. *Шильников В.А., Войтович А.В., Неверов В.А. и др.* Оперативное лечение больных пожилого возраста //Травматол. ортопед. России. — 2002. - N 1. — С. 47–49.
10. *Dohler J.R., Feeser R.* Shoulder arthroplasty in complex acute and chronic proximal humeral fractures //Osteosynthese Int. — 2000. — N 8. — P. 224–227.
11. *Galatz L., Lannotti J.P.* Internal fixation of proximal humeral fractures //Orthop. Clin. North Am. — 2000. — Vol. 31, N 1. — P. 51–61.
12. *Rowley D.I.* Enhancement of the healing of fractures //Eur. Inst. Course Lect. — London, 2001. — Vol. 5. — P. 24–27.
13. *Stimson B.B.* A manual of fractures and dislocations. - 2nd ed. — Philadelphia, 1947.
14. *Weber B.G.* Die verletzungen des oberen sprunggelenkes (Injuries of the ankle). — 2nd ed. Bern, 1972.

Сведения об авторах: *Лазарев А.Ф.* — профессор, доктор мед. наук, зав. отделением травматологии взрослых ЦИТО; *Солод Э.И.* — доктор мед. наук, старший науч. сотр. того же отделения; *Гудушаури Я.Г., Какабадзе М.Г., Роскидайло А.С.* — канд. мед. наук, врачи-ординаторы, *Лазарев А.А.* — аспирант ЦИТО.
Для контактов: Солод Эдуард Иванович. 123480, Москва, ул. Туристская, дом 22, кор. 1, кв. 132. Тел.: (495) 450-09-17. E-mail: doctorsolod@mail.ru

ВНИМАНИЕ !

Подписаться на «Вестник травматологии и ортопедии им. Н.Н. Приорова» можно в любом почтовом отделении

Наши индексы в Каталоге «ГАЗЕТЫ И ЖУРНАЛЫ» АО «Роспечать»:

для индивидуальных подписчиков	**73064**
для предприятий и организаций	**72153**

В розничную продажу «Вестник травматологии и ортопедии им. Н.Н. Приорова» не поступает