

ПРОФИЛАКТИКА ОРТОПЕДИЧЕСКИХ ПОСЛЕДСТВИЙ В ОБЛАСТИ ТАЗОБЕДРЕННОГО СУСТАВА У ДЕТЕЙ С ЭПИМЕТАФИЗАРНЫМ ОСТЕОМИЕЛИТОМ

А.П. Скворцов, М.Р. Гильмутдинов, И.Ф. Ахтямов

ГОУ ВПО «Казанский государственный медицинский университет» Минздравсоцразвития, «Казанская государственная медицинская академия последипломого образования»

Проведен сравнительный анализ результатов лечения 152 детей в возрасте до 3 лет, перенесших острый гематогенный эпиметафизарный остеомиелит (ОГМЭО). Внедрение индивидуальных методов профилактики последствий на основании результатов обследования в период лечения острого гематогенного метаэпифизарного остеомиелита нижних конечностей у детей позволило в 1,32 раза снизить количество вероятных ортопедических осложнений в области тазобедренного сустава.

Ключевые слова: острый метаэпифизарный гематогенный остеомиелит, лечение, ортопедические последствия, тазобедренный сустав.

Prevention of Orthopaedic Consequences in Hip Joint Area in Children after Epimetaphyseal Osteomyelitis

A.P. Skvortsov, M.R. Gil'mutdinov, I.F. Akhtyamov

Comparative analysis of treatment results for 152 children who underwent acute hematogenic osteomyelitis at age under 3 years is presented. Introduction of individual preventive measures during the course of acute hematogenic osteomyelitis treatment and follow up period resulted in 1.32 time decrease of potential orthopaedic complications in the area of hip joint.

Key words: acute epimetaphyseal hematogenic osteomyelitis, treatment, orthopaedic consequences, hip joint.

Острый гематогенный эпиметафизарный остеомиелит (ОГМЭО) является распространенным и крайне тяжелым гнойно-деструктивным заболеванием в детском возрасте. Несмотря на внедрение новых антибактериальных препаратов по данным разных авторов [1, 3, 4], отмечается увеличение заболеваемости острым гематогенным остеомиелитом. Переход острого процесса в подострую и хроническую стадии представляет собой качественно новое течение заболевания с развитием тяжелых ортопедических осложнений, составляющих в структуре ортопедической патологии от 3 до 6% [2, 5–8].

Рассматривая локализацию патологического процесса, следует отметить, что на область тазобедренного сустава приходится 29,23% всех поражений костно-суставного аппарата пациентов, перенесших ОГМЭО.

Цель настоящего исследования — улучшение результатов лечения детей, перенесших ОГМЭО и снижение уровня ортопедических последствий в области тазобедренного сустава.

МАТЕРИАЛ И МЕТОДЫ

В отделении гнойной хирургии Детской республиканской клинической больницы Республики Татарстан с 1993 по 2009 г. пролечено 152 больных в возрасте от 11 дней до 3 лет с ОГМЭО нижних конечностей. Из них мальчиков было 81 (53,28%), девочек 71 (46,71%). Основную группу боль-

ных составили 106 детей, получавших лечение в период с 1997 по 2009 гг., а группу сравнения — 46 пациентов, проходивших лечение в ДРКБ МЗ РТ с 1993 по 1996 гг. В период новорожденности поступило 53 (34,86%) ребенка, в возрасте до 1 года прошли лечение 48 (31,57%) детей, на 2-м году жизни — 27 (17,76%) пациентов, старше 2 лет — 24 (15,78%) больных. В первые 3 дня от начала заболевания были госпитализированы 74 (48,68%) пациента, на 4–7-е сутки — 54 (35,52%) и позднее 8-и суток — 24 (15,78%).

Высокий процент позднего обращения заболевших к детскому хирургу, а следовательно, ошибочная или несвоевременная диагностика была связана с первичным обращением к врачам других специальностей, стертостью клинической картины, омоложением возрастного контингента (дети до 1 года составили 31,57%, а новорожденные — 34,86%), а также в связи с отсутствием настороженности врачей по отношению к острому гематогенному остеомиелиту.

РЕЗУЛЬТАТЫ

Анализ архивного материала (ДРКБ 1993–2009 гг., НИЦТ ВТО 1990–2007 гг.), собственных данных и литературы показал, что наблюдается определенная зависимость в развитии ортопедических осложнений у больных различных возрастных групп с локализацией остеомиелитического очага в области суставов нижних конечностей. Так, у

пациентов, заболевших в периоде новорожденности, характерным было развитие ортопедического осложнения по схеме: пупочный сепсис — ОГМЭО — формирование значительных деструктивных изменений, преимущественно в тазобедренном суставе (37,5%).

Проанализированы отдаленные результаты лечения острого гематогенного метаэпифизарного остеомиелита, в первую очередь оценивались угловая деформация костей, укорочение нижней конечности и осевые нарушения взаимоотношений элементов сустава.

Ортопедические осложнения со стороны тазобедренного сустава были диагностированы от 1 года до 17 лет после перенесения острого процесса и разделили по степеням тяжести. В группе сравнения констатированы следующие нарушения: 1) патологический вывих бедра наблюдался у 2 ($4,34 \pm 1,3\%$) пациентов, причем в одном случае в виде дистензионного «состоявшегося» вывиха, а в другом — дистензионного «самовправившегося»; 2) деформация шейки бедренной кости в виде соха-вага выявлена у 4 ($8,69 \pm 2,2\%$) пострадавших, а деформация в виде соха-вага — у 2 ($4,34 \pm 0,9\%$); 3) частичный дефект эпифиза головки бедренной кости у больных в контрольной группе не выявлен; 4) полный дефект эпифиза головки бедренной кости констатирован у 1 ($2,17 \pm 1,1\%$) пациента; 5) диспластический коксартроз диагностирован у 1 ($2,17 \pm 1,1\%$) пациента (выявлена разгибательная контрактура нижней конечности, функциональное укорочение конечности на 5 см и компенсаторный сколиоз, гипотрофия мягких тканей бедра и голени, а также эквинусная установка стопы).

Таким образом, ортопедические последствия в области тазобедренного сустава в рассматриваемой группе составили $31,25 \pm 6,8\%$ от общего количества ортопедических последствий после перенесенного острого гематогенного метаэпифизарного остеомиелита и $21,74 \pm 2,3\%$ от общего числа пострадавших группы сравнения. Укорочение сегментов нижней конечности без осевых деформаций или деструктивных изменений от 1 до 4 см отмечено у 3 ($6,52 \pm 1,7\%$) детей, что обусловлено поражением за счет зон роста бедренной или большеберцовой кости. Более интенсивный рост и переудлинение нижней конечности относительно симметричной на 1,5 см диагностировано в одном случае ($2,17 \pm 1,1\%$).

Анализ архивного материала показал, что пациентам группы сравнения в процессе лечения гематогенного остеомиелита не производилось профилактического пособия для предупреждения возможного развития ортопедических последствий. Поздняя диагностика на фоне стертости классической клинической картины, неадекватность антибактериальной терапии и несвоевременность хирургического лечения привели к возникновению осложнений в $69,56 \pm 6,8\%$ случаях.

С целью улучшения результатов лечения был разработан алгоритм обследования и лечения боль-

ного с дальнейшим прогнозированием ожидаемых исходов и профилактики возможных ортопедических осложнений. В основе его лежит эффективное использование профилактических мероприятий непосредственно в момент поступления и на этапах последующего лечения ребенка в детском хирургическом стационаре. Такой подход к проблеме лечения больных с ОГМЭО позволил снизить количество вероятных ортопедических осложнений.

Помимо тщательного сбора анамнеза заболевания, клиничко-лабораторных данных, особая роль уделялась неинвазивным методам исследования (УЗИ, КТ, МРТ), которые расширяют возможности ранней диагностики, помогают определить локализацию поражения, выявить распространенность процесса.

Показанием для проведения хирургического лечения служило наличие выпота в суставе, выраженного отека и флюктуации мягких тканей, отсутствие положительной динамики от консервативного лечения в течение 2-х суток. Для санации гнойного очага использовали несколько способов: вскрытие остеомиелитической флегмоны с дренированием мягких тканей, остеоперфорацию метафиза с проведением внутрикостного лаважа, артропункцию с выполнением внутрисуставного лаважа, комбинированные операции (остеоперфорация и вскрытие флегмоны, артротомия и вскрытие флегмоны). У 39 ($36,79\%$) детей, при давности заболевания $3,5 \pm 0,7$ сут, удалось купировать воспалительный процесс без вмешательства.

Консервативное лечение заключалась в наложении маевых повязок, проведении процедур УВЧ. Всем детям, вне зависимости от метода лечения, назначалась антибактериальная и инфузионная терапия, 18 пациентам — сеансы гипербарической оксигенации, которые выполнялись в зависимости от возраста и тяжести заболевания в режиме 1,3–1,7 атм. с экспозицией 40–60 мин.

Микробиологические исследования проводили с целью выявления и идентификации возбудителей гнойно-воспалительного процесса и изучения чувствительности выделенной микрофлоры к антибиотикам. Материалами для исследования микрофлоры явились: внутрисуставной экссудат, гной из мягких тканей и костномозгового канала — предполагаемые входные ворота инфекции (пупочная ранка, верхние дыхательные пути).

В основной группе больных на этапе диагностики и лечения острого гематогенного остеомиелита проводилась профилактика развития возможных ортопедических осложнений. Ортопедическая профилактика при поражении области тазобедренного сустава направлена на разгрузку сустава, центрацию головки бедренной кости в вертлужной впадине и предупреждение вывиха. С этой целью использовались вытяжение по Шеде, Мао, функциональные шины и стремена типа Павлика. В последние годы используется шина Кошля.

ОБСУЖДЕНИЕ

Несмотря на проведенное лечение и ортопедическую профилактику в 2 (1,88±0,9%) случаях из общего числа больных основной группы с ОГМЭО, выявлено укорочение нижней конечности, обусловленное поражением зон роста бедренной и большеберцовой костей.

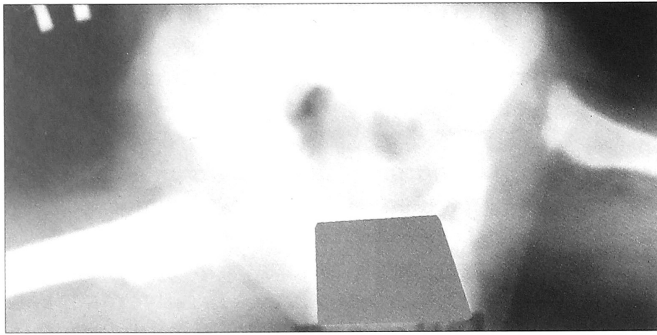


Рис. 1. Рентгенограмма тазобедренных суставов больного с дистензионным вывихом бедра.

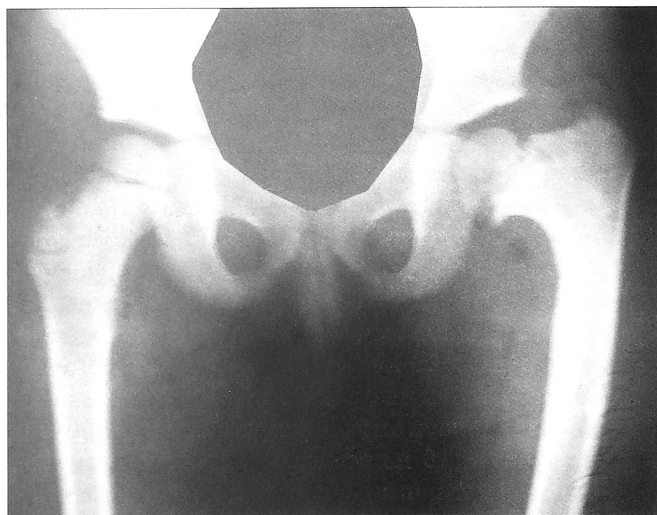

Рис. 2. Рентгенограмма тазобедренных суставов пациента с постостеомиелитической варусной деформацией шейки бедренной кости.

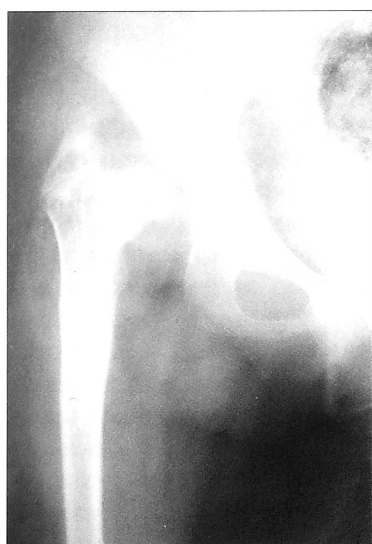

Рис. 3. Рентгенограмма больного с частичным дефектом эпифиза головки бедренной кости.

Были диагностированы следующие ортопедические осложнения со стороны тазобедренного сустава у пациентов основной группы: в двух случаях — патологический вывих бедра, причем как и в контрольной группе, один дистензионный «состоявшийся» (рис. 1) и один дистензионный «самовправившийся». Отсутствие деструктивных изменений проксимального отдела бедренной кости относит дистензионный вывих к наиболее благоприятной форме ортопедических последствий ОГМЭО в свете последующего оперативного лечения. Лечение патологического вывиха бедра по своей сути аналогично таковому при врожденном вывихе бедра у детей и имеет практически те же формы, что и маргинальный, над-ацетабулярный и подвздошный подвывихи. Деформация шейки бедренной кости (соха-вага, соха-valga symptomaticus) отмечена в 8 (7,55±2,6%) случаях: варусная — у 5 (4,72±2,1%) пациентов, вальгусная — у 3 (2,83±1,6%). Соха-вага служит причиной относительного укорочения конечности, недостаточности ягодичных мышц и неправильной ориентации головки относительно вертлужной впадины (рис. 2). Деформация шеечно-диафизарной области проксимального отдела бедра и связанная с этим децентрация головки бедренной кости в вертлужной впадине являются причиной развития деформирующего артроза. У трех пациентов основной группы был установлен частичный дефект эпифиза головки бедренной кости (2,83±1,6%). К таковому отнесены как локальный участок деструкции, расположенный в том или ином полюсе головки бедренной кости, так и резкое снижение высоты эпифиза (рис. 3). Последний вариант поражения головки бедренной кости относительно благоприятен в плане дальнейшего прогноза. У одного пациента (0,94±0,9%) после перенесенного ОГМЭО констатирован полный дефект эпифиза головки бедренной кости, что ведет к прекращению роста бедренной кости за счет ее проксимального отдела. Клинически это проявилось резким ограничением движений в пораженном суставе и укорочением конечности по сравнению со здоровой на 3,5 см.

ВЫВОДЫ

1. Больные с ортопедическими последствиями области тазобедренного сустава в группе сравнения составили 17,4±5,6% от числа больных с различными видами ортопедических осложнений и лишь 13,2±2,9% от общего количества больных с ОГМЭО основной группы.

2. Применение разработанного нами алгоритма обследования и лечения больных с ОГМЭО и использованием ортопедического пособия не только сократило общее число больных с осложнениями области тазобедренного сустава в 1,32 раза в основной группе, но и позволило снизить тяжесть поражения (деструкции) тазобедренного сустава.

Л И Т Е Р А Т У Р А

1. Акжигитов Г.Н., Юдин Я.Б. Гематогенный остеомиелит. — М., 1998.
2. Ахтямов И.Ф., Абакаров А.А., Белецкий А.В. и др. Заболевания тазобедренного сустава у детей. Диагностика и хирургическое лечение. — Казань, 2008.
3. Бландинский В.Ф., Нестеров В.В., Анфиногенов А.Л. и др. Острый гематогенный остеомиелит у новорожденных //Остеомиелиты у детей: Тезисы докладов Рос. симп. по детской хирургии. — Ижевск, 2006. — Ч. 1. — С. 33–34.
4. Паршиков В.В., Бирюков Ю.П., Железнов А.С. и др. Особенности клинического течения острого гематогенного остеомиелита у новорожденных //Педиатрия и детская хирургия в ПФО: Материалы науч.-практ. конф. — Казань, 2006. — С. 35–36.
5. Соколовский О.А. Результаты ротационных остеотомий у детей и подростков //Мед. новости. — 2000. — N 10. — С. 36–41.
6. Стрелков Н.С., Бушмелев В.А., Пчеловодова Т.Б. и др. Хирургическая тактика при остром гематогенном остеомиелите костей, образующих коленный сустав //Остеомиелит у детей: Тезисы докладов Рос. симп. по детской хирургии. — Ижевск, 2006. — Ч. 1. — С. 242–244.
7. Чочиев Г.М. Ортопедическая реабилитация детей и подростков с последствиями гематогенного остеомиелита бедренной кости: Автореф. дис. ...канд. мед. наук. — М., 1996.
8. Burns K.A., Stevens P.M. Coxa-Vara: Another option for fixation //J. Pediatr. Orthop. — 2001. — Vol. 10., N 4. — P. 304–310.

Сведения об авторах: Скворцов А.П. — доцент кафедры травматологии и ортопедии КГМА; Гильмутдинов М.Р. — ассистент кафедры детской хирургии КГМУ; Ахтямов И.Ф. — профессор, зав. кафедрой травматологии, ортопедии и хирургии экстремальных состояний КГМУ.

Для контактов: Гильмутдинов Марат Рахатович. 420140, Казань, ул. Фучика, дом 84, кв. 68. Тел.: (8) 843–525–11–14, (8) 917–262–99–13. E-mail: maratgilmi@mail.ru

© Коллектив авторов, 2011

ЗАМЕЩЕНИЕ СУСТАВНОЙ ПОВЕРХНОСТИ НАДКОЛЕННИКА ПРИ ТОТАЛЬНОМ ЭНДОПРОТЕЗИРОВАНИИ КОЛЕННОГО СУСТАВА

А.С. Саградян, А.А. Грицюк, Ю.М. Стойко, Г.А. Матушевский, П.Д. Кузьмин, А.П. Середа

ФГУ «Национальный Медико-хирургический Центр им. Н.И. Пирогова» Минздравсоцразвития России, Москва

Проведено исследование 249 больных с односторонним гонартрозом, перенесших операцию по тотальному эндопротезированию коленного сустава с замещением и без замещения суставной поверхности надколенника в отделении травматологии и ортопедии НМХЦ им. Н.И. Пирогова. Инструментами оценки исходов эндопротезирования коленного сустава в исследовании являлись: специфичная к коленному суставу шкала Oxford Knee Score (OKS), общий опросник Medical Outcome Study 36-item Short-Form Health Survey (MOS Sf-36) и специфичный пателло-фemorальный опросник (ПФО). В результате исследования были сформулированы следующие показания к замещению суставной поверхности надколенника: масса тела пациента более 95 кг; коэффициент латерального смещения надколенника более 9%; хондромалация надколенника III–IV степени по Outerbridge. На результаты эндопротезирования надколенника не влияют: угол наклона надколенника (α); индекс Insall-Salvati; рост пациента; индекс массы тела; хондромалация надколенника I и II степени по Outerbridge.

Ключевые слова: тотальное эндопротезирование коленного сустава, эндопротезирование надколенника.

Patellar Articular Surface Replacement in Total Hip Arthroplasty

A.S. Sagradyan, A.A. Gritsyuk, YU.M. Stoiko, G.A. Matushevskiy, P.D. Kuz'min, A.P. Sereda Examination of 249 patients with unilateral coxarthrosis was performed after total knee arthroplasty with (group 1) and without (group 2) patellar resurfacing performed at orthopaedic department of National Medical Surgical Center named after N.I. Pirogov. Total arthroplasty outcomes were assessed using knee-specific Oxford Knee Score (OKS), general questionnaire Medical Outcome Study 36-item Short-Form Health Survey (MOS Sf-36) and patellofemoral-specific questionnaire (PFQ). The following indications to patellar resurfacing were determined: body weight over 95 kg, patellar lateral shift ratio over 9%, 3rd and 4th degree of patellar chondromalacia by Outerbridge. Outcomes of patellar resurfacing were independent of patellar tilt angle (β), Insall-Salvati index, patient's height, body mass index, 1st and 2nd degree of patellar chondromalacia by Outerbridge.

Key words: total knee arthroplasty, patellar resurfacing.

Остеоартроз коленного сустава является одним из наиболее часто диагностируемых заболеваний

коленного сустава при тотальной деструкции [3]. Наиболее результативным способом лечения вы-