

© И.Е. Никитюк, Ю.Е. Гаркавенко, 2011

ИСПОЛЬЗОВАНИЕ ИМПЛАНТАТОВ НА ОСНОВЕ МОНОКРИСТАЛЛОВ КРЕМНИЯ ДЛЯ ПРЕДУПРЕЖДЕНИЯ ДЕФОРМАЦИЙ КОНЕЧНОСТЕЙ ПРИ ПОВРЕЖДЕНИИ РОСТКОВОГО ХРЯЦА (ЭКСПЕРИМЕНТАЛЬНОЕ ИССЛЕДОВАНИЕ)

И.Е. Никитюк, Ю.Е. Гаркавенко

ФГУ «Научно-исследовательский детский ортопедический институт им. Г.И. Турнера»
Минздрава здравоохранения России, Санкт-Петербург

В эксперименте на 24 кроликах породы Шиншилла изучено влияние кристаллического кремния на поврежденный ростковый хрящ проксимальной зоны роста большеберцовой кости. Дефект зоны роста создавали путем сверления сверлом диаметром 2,6 мм. В созданный дефект в 1-й серии экспериментов вводили металлический винт, во 2-й серии рядом с металлическим винтом укладывали монокристалл кремния размером 5x5x0,5 мм. У кроликов контрольной группы ограничивались созданием дефекта в зоне роста. Рентгенологически у кроликов 1-й серии и у животных контрольной группы выявлено развитие деформации оперированной конечности, у кроликов 2-й серии деформация отсутствовала. Отмечено положительное влияние кристаллического кремния на функцию поврежденной зоны роста. Дальнейшее изучение этого явления может быть перспективным для разработки новых имплантационных материалов с целью стимуляции регенерации пораженного росткового хряща для сохранения его функции, предотвращения и исправления деформации костей.

Ключевые слова: ростковый хрящ, кремниевые имплантаты, деформации конечностей.

Use of Implants on the Basis of Silicium Monocrystals for Prevention of Extremities' Deformity in Physis Damage (Experimental Study)

I.E. Nikityuk, Yu.E. Garkavenko

Experimental study of the influence of crystalline silicium upon the damaged physis of the proximal femoral growth zone was performed in 24 Chinchilla rabbits. Defect of growth zone was created by drilling (2.6 mm in diameter). In first experimental group a metallic screw was inserted into the created defect. In the second group silicium monocrystal 5x5x0.5 mm was placed into the defect next to the metallic screw. In control animals only the defect was created. In animal from 1st and control groups roentgenological picture showed the development of deformity in the operated extremity. No deformity was detected in animals from 2nd experimental group. Positive effect of crystalline silicium upon the damaged growth zone function was noted. Further study of this phenomenon may be perspective for the elaboration of new implantation materials with a view to stimulate regeneration of affected physis, preservation of its function, bones deformity prevention and correction.

Key words: physis, silicium implants, extremity deformity.

Нарушение роста длинных костей, обусловленное повреждением метаэпифизарного росткового хряща, является одной из актуальных проблем современной ортопедии. Предпринимавшиеся попытки предупредить развитие деформации костей при нарушении функции росткового хряща не имели значимого успеха. Ни стимуляция зон роста путем воздействия на них импульсным магнитным полем [1], ни усиление их кровоснабжения не дали достаточно убедительных результатов. При пересадке в область поражения росткового хряща метаэпифизарных аутоотрансплантатов отмечался замедленный рост конечности [13]. Таким образом, вопросы предотвращения осложнений, развивающихся вследствие поражения метаэпифизарных ростковых зон костей, до сих

пор окончательно не решены. Продолжается поиск факторов (иных, нежели достаточное кровоснабжение), оказывающих оптимальное влияние на функцию росткового хряща [14].

В настоящее время установлено, что наряду с клеточно-гуморальными взаимодействиями в процессе регуляции гомеостаза биологических тканей принимают участие те или иные физические поля. При этом клетки организма человека и животных воспринимают и генерируют электромагнитные поля в широком диапазоне спектров [2], которые являются небезразличными для организма и выполняют регулируюшую функцию. Есть исследования, свидетельствующие о возможности использования собственных отраженных излучений биологических объектов (аутооптический эффект)

для активизации метаболических процессов в биологических тканях [6].

Для развития современных медицинских технологий представляет интерес поиск материалов, воздействующих на ростковый хрящ, с целью повышения его репаративного потенциала и устойчивости к повреждениям. У полимерных материалов, обладающих наведенными электрическими полями, при имплантации в организм животных выявлен эффект индуцирования регенерации биотканей [3]. Предполагается, что электромагнитные поля, генерируемые клетками эластичного [4] или суставного [5] хряща, при отражении от полупроводниковых кристаллов оказывают стимулирующее влияние на регенерацию хрящевой ткани. Не исключено, что собственные отраженные электромагнитные поля могут также оказывать влияние на метаболизм клеток росткового хряща. Подтвердить это предположение можно на модели взаимодействия поврежденного росткового хряща с материалом, способным преобразовывать и усиливать электромагнитные поля, таким как кристаллический кремний [9].

Целью настоящего исследования являлось изучение в эксперименте возможности предотвращения развития деформации конечности у растущих животных при повреждении росткового хряща длинной кости путем имплантации в область повреждения кристаллов кремния.

МАТЕРИАЛ И МЕТОДЫ

Исследование проведено на 24 растущих кроликах породы Шиншилла в возрасте 1,5-2 мес с массой тела 800-1300 г, содержащихся в одинаковых условиях вивария. Эксперименты выполняли с использованием местного обезболивания 1% раствором новокаина в соответствии с Международными требованиями и Европейской конвенцией по гуманному отношению к экспериментальным животным.

Делали разрез кожи по передней поверхности левой голени в верхней трети. Мышцы раздвигали по возможности тупым путем до обнаружения проксимальной метаэпифизарной зоны роста. Последняя отчетливо визуализировалась в виде беловатой полоски толщиной около 1 мм. Для формирования модели повреждения росткового хряща использовали метод сверления [12]. Производили дополнительную новокаиновую внутрикостную анестезию. Сверлом диаметром 2,6 мм в сагиттальной плоскости строго перпендикулярно оси диа-

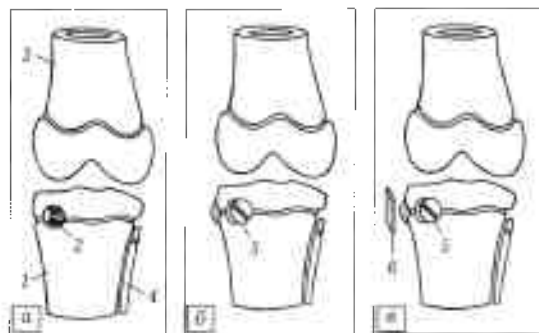


Рис. 1. Схема эксперимента: а — создание сквозного дефекта в проксимальном ростковом хряще большеберцовой кости; б — заполнение дефекта металлическим интерпантом; в — установка в область дефекта монокристалла кремния.

1 — большеберцовая кость; 2 — сквозной дефект; 3 — бедренная кость; 4 — малоберцовая кость; 5 — металлический винт; 6 — монокристалл кремния.

физа посередине между медиальным краем и бугристостью большеберцовой кости создавали сквозной дефект проксимальной зоны роста большеберцовой кости (рис. 1, а; рис 2, а).

Животные были разделены на две группы — опытную (n=18) и контрольную (n = 6). У кроликов контрольной группы никаких материалов в созданный дефект в зоне роста большеберцовой кости не вводили, что позволяло беспрепятственно зарастать сквозному отверстию в ростковом хряще костной тканью.

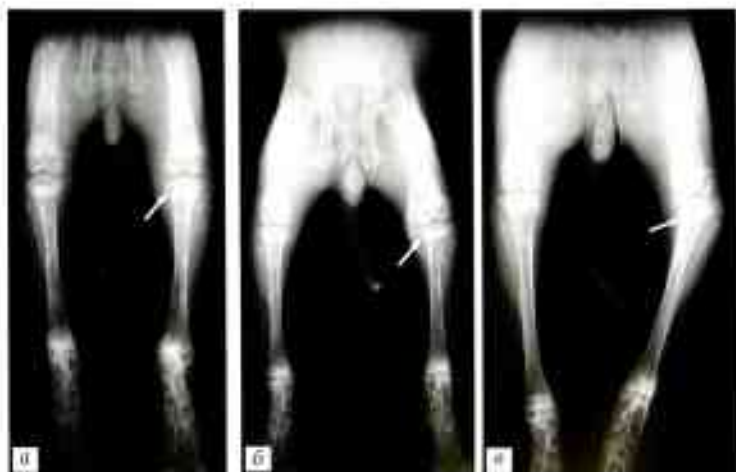

Рис. 2. Контрольная группа. Рентгенограммы: задних конечностей кролика после создания дефекта в проксимальном ростковом хряще левой большеберцовой кости.

а — на следующий день после оперативного вмешательства: сквозное отверстие в ростковом хряще (стрелка). б — через 2 нед: начало развития деформации костный блок в зоне повреждения (стрелка); в — через 3 мес: выраженная наружная деформация левой задней конечности — деформации проксимального отдела большеберцовой кости (стрелка).

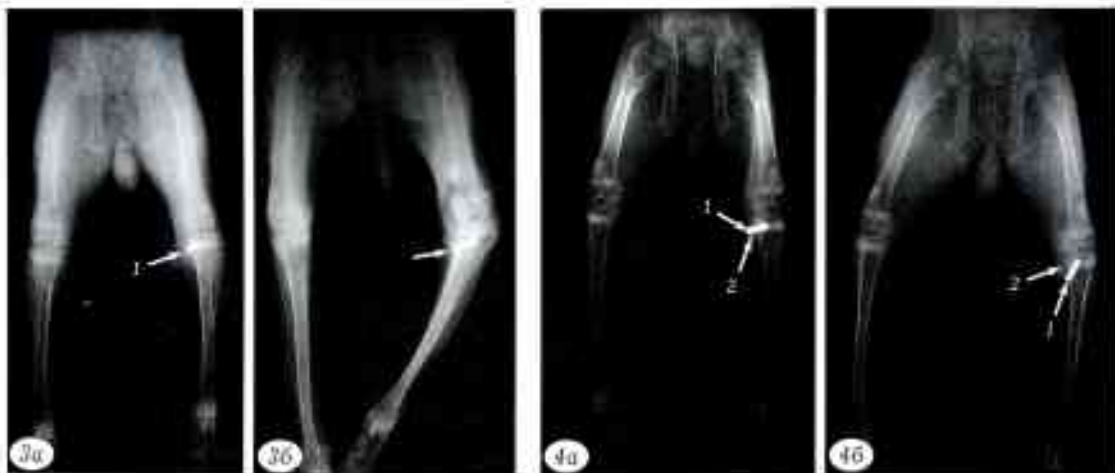

Рис. 3. Опытная группа, 1-я серия. Рентгенограммы задних конечностей кролика после заполнения дефекта в ростковом хряще интерферонатом:

а — через 2 нед: отсутствие деформации оперированной конечности (1 — введенный металлический винт); б — через 3 мес: выраженная варусная деформация оперированной конечности, изменение проекционных размеров винта на фоне торсии голени (стрелка);

Рис. 4. Опытная группа, 2-я серия. Рентгенограммы задних конечностей кролика после заполнения дефекта в ростковом хряще интерферонатом и имплантации кристалла кремния.

а — через 2 нед: отсутствие деформации оперированной конечности (1 — введенный металлический винт, 2 — кремниевый имплантат); б — через 3 мес: миграция винта, отсутствие укорочения и выраженной деформации оперированной конечности.

Опытная группа была разделена на три серии по 6 кроликов в каждой. 1-я серия — в сформированный дефект ростковой зоны вводили винт из нержавеющей стали, который играл роль интерфероната для предотвращения формирования костного сращения (рис. 1, б; рис. 3, а). Винт был прочно фиксирован в костной полости и заполнял весь ее объем. Длина винта подбиралась таким образом, чтобы выступание его за пределы кости не превышало 2 мм. 2-я серия — в дефект ростковой зоны также вводили металлический винт, но рядом с ним помещали и фиксировали в мягких тканях стерильный после термической обработки монокристалл кремния размерами 5×5×0,5 мм, площадь которого составляла приблизительно 1/4 от общей площади ростковой хрящевой пластинки (рис. 1, в; рис. 4, а). 3-я серия — чтобы подтвердить биологическую эффективность кристаллического кремния, для сравнения в дефект ростковой зоны вводили металлический винт и рядом с ним помещали стерильную пластинку из стекла для гистологических исследований размером 5×5×1 мм. Стекло является химически инертным диэлектриком — материалом, не обладающим способностью преобразовывать электромагнитные волны.

У животных обеих групп раны послойно ушивали. Имобилизацию оперированной конечности не проводили.

Рентгенологический контроль осуществляли на следующий день после оперативного вмешательства, через 2 нед и затем каждый месяц в течение 3 мес — до момента замедления роста кроликов.

Животных укладывали на кассету с пленкой и фиксировали в одинаковом положении на животе с вытянутыми вдоль оси тела конечностями. Расстояние от трубки аппарата до кассеты было постоянным и равнялось 100 см. Фиксация осуществлялась без применения наркоза, поэтому из-за сохраняющегося тонуса мышц укладка животных не могла быть идеальной. Оперированную и контралатеральную (неоперированную) конечности сравнивали между собой, измеряли длину большеберцовой кости и величину ее деформации.

Для гистологического исследования структуры росткового хряща и прилегающей костной ткани через 2 нед и 1 мес после вмешательства часть животных выводили из эксперимента путем внутривенной передозировки тиопентала-натрия. Проксимальный метаэпифиз большеберцовых костей фиксировали в 20% растворе формалина нейтральной реакции, затем декальцинировали в 25% растворе селектона, проводили через спирты восходящей крепости и заливали в парафин. Срезы окрашивали гематоксилином и эозином, альциановым синим и по Ван-Гизону.

РЕЗУЛЬТАТЫ И ОБСУЖДЕНИЕ

Проведенное исследование показало, что рост длинных костей при повреждении росткового хряща у животных разных групп происходил по-разному.

У кроликов контрольной группы уже на 2-й неделе послеоперационного периода отчетливо определялось развитие деформации оперированного

сегмента конечности (рис. 2, б). Рентгенологически выявлялись начальные признаки закрытия ростковой зоны, что было обусловлено формированием остеоидной ткани в зоне повреждения и костного блока, или так называемого «костного моста» (bone bridge). Выраженность варусной деформации голени у животных этой группы с течением времени нарастала и достигла в среднем 40° при укорочении большеберцовой кости на 22% (рис. 2, в).

У кроликов как 1-й, так и 3-й серии опытной группы через 2 нед после введения интерполирующего материала рентгенологические признаки деформации оперированной большеберцовой кости и закрытия ростковой зоны еще не отмечались (рис. 3, а). Однако гистологически в эти сроки обнаруживались изменения структуры росткового хряща. В норме ростковый хрящ имеет выраженную архитектуру клеточных слоев, типичную упорядоченность колонок хондроцитов, ядра которых четко воспринимают окраску (рис. 5, а). В поврежденном ростковом хряще с введенным металлическим интерполатом, несмотря на относительную сохранность клеточных колонок, во всех слоях колонок отмечались выраженные дистрофические (вплоть до некротических) процессы (рис. 5, б). Дегенеративно-дистрофический участок распространялся на значительное расстояние от места соприкосновения с винтом.

Отчетливая рентгенологическая картина облитерации метаэпифизарной ростковой зоны появлялась через 1 мес. Начиная развиваться прогрессирующая деформация голени, достигавшая через 3 мес 40° . Укорочение оперированной большеберцовой кости на этом фоне составляло в среднем 14% (рис. 3, б). В целом рентгенологическая картина развития деформации конечности у кроликов контрольной группы, а также 1-й и 3-й серии опытной группы была аналогичной.

Таким образом, введение в область дефекта ростковой зоны металлического интерполирующего материала и дополнительная установка пласти-

ки из диэлектрика не препятствовали развитию деформации и укорочению оперированной конечности.

У кроликов 2-й серии опытной группы рентгенологически на оперированном сегменте определялось сохранение ширины метаэпифизарной ростковой пластинки, которая прослеживалась на протяжении всего эксперимента. Гистологическое исследование (рис. 5, в) показало, что структура росткового хряща, несмотря на его повреждение, спустя 2 нед не претерпевала значительных дегенеративных изменений. Дистрофические процессы выявлялись на узком участке ростковой зоны, примыкавшей к винту. На остальном протяжении ростковой зоны сохранялась архитектура клеточных слоев, колонки хрящевых клеток имели типичную упорядоченность, ядра хондроцитов наиболее четко воспринимали окраску в зоне пролиферации. Через 3 мес после вмешательства почти всю толщу росткового хряща занимала зона энхондрального роста с выраженным, но менее интенсивно протекающим процессом костеобразования. Этот факт свидетельствует о длительном сохранении поврежденным ростковым хрящом своей структуры, жизнеспособности и функции. На протяжении всего срока наблюдения варусная деформация оперированной большеберцовой кости не превысила 12° , укорочения голени не отмечалось (рис. 4, а, б). Характерной особенностью в данной серии опытов была миграция металлического винта в костном ложе. Отчасти это можно объяснить изначальной недостаточной плотностью костной ткани метаэпифизов длинных костей у молодых кроликов. Однако нельзя исключить и влияние кристалла кремния на эту зону. Для проверки данного предположения через 2 нед после вмешательства было проведено сравнительное гистологическое исследование костной ткани, прилежащей к металлическому интерполату.

В норме остециты проксимального метаэпифиза большеберцовой кости имеют овальную форму.

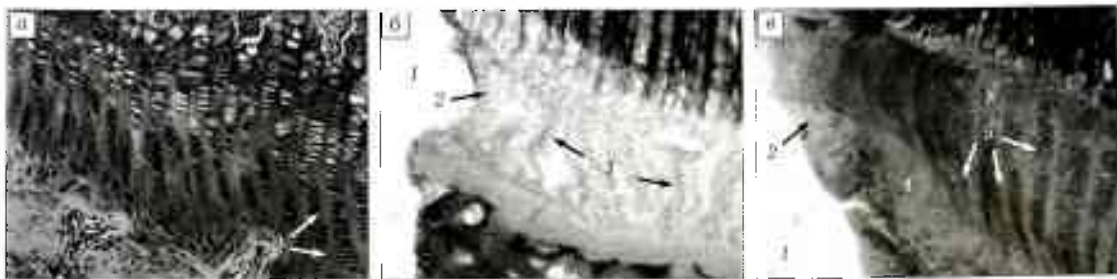


Рис. 5. Гистологические срезы фрагментов проксимального метаэпифиза большеберцовой кости 3-месячных кроликов. Структура росткового хряща (СМ-микротомограммы, окраска гематоксилином и эозином, ув. 200)

а - в норме: типичная упорядоченность колонок хондроцитов; б - в опыте (1-я серия) через 2 нед после контакта росткового хряща с металлическим винтом: 1 - область нахождения винта; 2 - некротизированный участок хряща, контактирующий с винтом; 3 - дистрофические явления и нарушение литоархитектоники на всем протяжении хряща; в - в опыте (2-я серия) через 2 нед после контакта росткового хряща с металлическим винтом: в присутствии кристалла кремния 1 - область нахождения винта; 2 - некротизированный участок хряща, контактирующий с винтом; 4 - узкая зона хряща с дистрофическими явлениями; 5 - сохраняющая структура хряща на удалении от винта.



Рис. 6. Гистологические срезы фрагментов проксимального отдела большеберцовой кости 3-месячных кроликов. Структура губчатой костной ткани (СМ-микротомограммы, окраска гематоксилином и эозином, ун. 900).

а — в норме; 1 — отделившиеся прокравленные остеониты: овальной формы; в лакунах; *б* — в опыте (1-я серия) через 2 нед после контакта кости с металлическим винтом; 2 — пустые лакуны; *в* — в опыте (2-я серия) через 2 нед после контакта кости с металлическим винтом в присутствии кристалла кремния; 3 — некротизированные остеониты; в лакунах; 4 — пустые лакуны.

Они полностью окружены минерализованным костным матриксом, за исключением пространства шириной 1–2 мкм, образующего костные лакуны (рис. 6, *а*). Через 2 нед после создания дефекта и его заполнения металлическим винтом большинство остеонитов в области повреждения были некротизированы. При этом их пустые лакуны, содержавшие клеточные обломки, сохранили овальную форму (рис. 6, *б*). Дополнительно размещение в области винта кристалла кремния не предотвращало некроза остеонитов, контактирующих с металлом (рис. 6, *в*). При сравнении формы лакун на рис. 6 (*б*, *в*) может сложиться впечатление, что в последнем случае форма лакун остеонитов изменилась на веретенообразную. Однако указанное различие в форме лакун прежде всего может быть связано с ориентацией плоскости среза по отношению к остеонитам. Это не позволяет категорически утверждать, что имплантация кристалла кремния в комбинации с металлической конструкцией оказывает влияние на процессы остеогенеза, окончательный вывод можно сделать только после дополнительных исследований. Тем не менее можно предположить, что при повреждении кости в области контакта с металлическим интерплантом были спровоцированы процессы остеолиза, которые могли иметь некоторые особенности при наличии кремниевого имплантата.

В результате проведенных экспериментов была отмечена различная функциональная активность поврежденной метаэпифизарной зоны роста длинной кости в зависимости от наличия или отсутствия рядом с областью хрящевого дефекта монокристалла кремния. В последние годы достоверно обнаружены эффекты воздействия структурных форм, таких как кристаллы, на пролиферативные процессы, протекающие в биологических тканях [4, 8]. Кристаллический кремний оказывает спонтанное дистанционное воздействие на биологические ткани [7]. Поскольку ростковый хрящ генерирует электрические потенциалы [11], контактирующие с ним кристаллы кремния могут преобразовывать эти электрические сигналы, усиливая их

мощность, и генерировать под их действием собственные электромагнитные поля [9], которые обладают структурирующим воздействием на окружающее пространство [10]. По-видимому, электрические сигналы хондроцитов, преобразованные кристаллами кремния, могли оказывать влияние на метаболизм поврежденного росткового хряща. Точный механизм обнаруженного явления пока неизвестен, однако следует признать, что имплантация кристаллов кремния в область повреждения росткового хряща длинной кости предотвращает развитие укорочения и выраженной деформации конечности.

Заключение. Проведенные эксперименты позволяют констатировать, что, в случае повреждения интенсивно пролиферирующих тканей росткового хряща длинных костей деформация конечности может не развиться при условии закрытия хрящевого дефекта интерплантом и имплантации в область повреждения кристаллического кремния — химически инертного материала, обладающего способностью преобразовывать электромагнитные волны. Дальнейшее изучение этого явления может быть перспективным для разработки новых имплантационных материалов с целью стимуляции пораженного росткового хряща для предотвращения и исправления деформаций костей, что весьма актуально в детской ортопедии и травматологии.

ЛИТЕРАТУРА

1. Арсеньев А.В., Дудин М.Г., Михайлов В.М. Влияние излученного магнитного поля на ростковые зоны трубчатых костей в эксперименте // Человек и его здоровье: Материалы Рос. нац. конгресса. — СПб, 1999. — С. 144–145.
2. Биофизика: Учебник для студентов высших учеб. заведений / Под ред. В.Ф. Антонова. — М., 2003.
3. Маскаренас С. Биоэлектристы: электрицы в биоматериалах и полимерах // Электристы: Пер. с англ. / Под ред. Г. Сесслер. — М., 1983. — С. 400–430.
4. Шихтов И.Е., Афоничев К.А., Петраш В.В., Ильина Л.В. Индуцирование регенерации эластического хряща кристаллическими алликаторами из полупроводниковых материалов как потенциальный метод лечения глубоких ожогов ушной раковины (эксперимен-

- тальной исследовании) //Травматол. ортопед. Россия — 2008. — N 1 (47). — С. 45-48.
5. Никитюк И.Е., Петраш В.В., Ильина Л.В. Полупроводниковые кристаллы как возможный материал для имплантатов, стимулирующих регенерацию суставного хряща //Материалы симп. детских травматологов-ортопедов России с междунар. участием. — СПб, 2008. — С. 515-517.
 6. Петраш В.В., Боровков Е.И., Довгуца В.В. и др. Аутооглический эффект //Доклады РАН. 2004. — Т. 396, N 3. — С. 410-413.
 7. Петраш В.В., Ильина Л.В., Морозов В.А. Спонтанно дистанционное биологическое воздействие кристаллических структур //Человек и электромагнитные поля: Тез. докл. 2-й междунар. конф. — Саров, 2007. — С. 32-33.
 8. Петраш В.В., Никитюк И.Е. Использование эффектов фотонно-волновых взаимодействий биосистем с веществом в продлении жизнеспособности изолированных кожных лоскутов //Вестн. Санкт-Петербургской ГМА им. И.И. Мечникова. 2007. — N 1. — С. 118-121.
 9. Петров К.С. Радиоматериалы, радиокомпоненты и электроника. — СПб, 2006.
 10. Серов И.И., Бельская Г.И., Марголин В.И. и др. Применение метода магнетронного распыления для получения структурированных тонких пленок //Известия РАН. Серия физическая. — 2003. — Т. 67, N 4. — С. 575-578.
 11. Friedenberг Z.B., Dyer R.H., Brington C.T. Electro-osteoograms of long bones of immature rabbits //J Dent Res. — 1971. — Vol. 50, N 3. — P. 635-639.
 12. Garcés G.L., Mygica-Garay I., López-González Corviella N. et al. Growth-plate modifications after drilling //J. Pediatr. Orthop. — 1994. — Vol. 14. — P. 225-228.
 13. Glickman A.M., Jang J.P., Stevens D.G. et al. Epiphyseal plate transplantation between sites of different growth potential //J. Pediatr. Orthop. — 2000. — Vol. 20, N 3. — P. 289-295.
 14. Synder M., Harcke H.T., Conard K. et al. Experimental epiphysiodesis: magnetic resonance imaging evaluation with histopathologic correlation //Int. Orthop. (SICOT). — 2001. — Vol. 25, N 6. — P. 337-342.

Сведения об авторах: Никитюк И.Е. — канд. мед. наук, ведущий науч. сотр. лаборатории физиологических и биомеханических исследований; Гаркавенко Ю.Е. — канд. мед. наук, ведущий науч. сотр. отделения костной патологии. Для контактов: Никитюк Игорь Евгеньевич. 196603, С.-Петербург, Пушкин-3, Парковая ул., дом 64-68, НИДОИ им. Г.И. Турнера. Тел.: (812) 465-34-36. E-mail: taner01@mail.ru

© В.С. Мельников, В.Ф. Коршунов, 2011

ВОССТАНОВИТЕЛЬНЫЕ ОПЕРАЦИИ ПРИ НЕПРАВИЛЬНО СРОСШИХСЯ ПЕРЕЛОМАХ ДИСТАЛЬНОГО ЭПИМЕТАФИЗА ЛУЧЕВОЙ КОСТИ

В.С. Мельников, В.Ф. Коршунов

ГОУ ВПО «Российский государственный медицинский университет» Росздрава, Москва

Представлен опыт оперативного лечения 112 пациентов с неправильно сросшимися переломами дистального эпиметафиза лучевой кости. Показанием к оперативному лечению являлось сращение отломков со смещением, сопровождавшимся выраженной деформацией лучезапястного сустава и нарушением функции кисти. Всем пациентам производились остеотомия, костная аутопластика и накладывался дистракционный аппарат. В послеоперационном периоде осуществлялась дозированная дистракция до полной репозиции костных фрагментов, проводилось восстановительное лечение. Отдаленные результаты изучены у 87 больных: хороший результат получен у 67 (77%) пациентов, удовлетворительный — у 17 (19,5%), неудовлетворительный — у 3 (3,5%).

Ключевые слова: эпиметафиз лучевой кости, неправильно сросшийся перелом, восстановительные операции.

Reconstructive Operations in Malunited Fractures of Distal Radius Epimetaphysis

V.S. Mel'nikov, V.F. Korshunov

Experience in surgical treatment of 112 patients with malunited fractures of distal radius epimetaphysis is presented. Indication to surgical intervention was fragments consolidation with displacement that was accompanied by marked wrist joint deformity and hand function disturbance. In all patients osteotomy and bone plasty were performed followed by application of distraction device. In the postoperative period dosed distraction of bone fragments up to their complete reposition and rehabilitation treatment was performed. Long term results were assessed for all 87 patients: good result was achieved in 67 (77%), satisfactory — in 17 (19.5%) and poor — in 3 (3.5%) patients.

Key words: radius epimetaphysis, malunited fracture, reconstructive operations.

Переломы дистального эпиметафиза лучевой кости относятся к самым распространенным

дам травм опорно-двигательного аппарата. Среди всех переломов конечностей они составляют от