

## ЭНДОПРОТЕЗИРОВАНИЕ ГОЛЕНСТОПНОГО СУСТАВА ПРИ ПОРАЖЕНИИ ОПУХОЛЬЮ ДИСТАЛЬНОГО ОТДЕЛА БОЛЬШЕБЕРЦОВОЙ КОСТИ

В.А. Соколовский, М.Д. Алиев, А.В. Соколовский, П.С. Сергеев

Научно-исследовательский институт клинической онкологии Российского онкологического научного центра им. Н.Н. Блохина РАМН, Москва

В период с 2008 по 2010 г. 6 пациентам с первичными злокачественными и высокоагрессивными доброкачественными новообразованиями дистального отдела большеберцовой кости выполнено 6 операций в объеме резекции опухоли с последующей реконструкцией дефекта эндопротезом голеностопного сустава. Среди пациентов было 5 мужчин и 1 женщина, средний возраст составил 30 лет. У 2 пациентов была диагностирована остеосаркома, у 2 — саркома Юинга, у 2 — гигантоклеточная опухоль кости. Средний срок наблюдения после операции составил 14,7 (7–28) мес. Реконструкция дефекта дистального отдела большеберцовой кости осуществлялась с использованием онкологических модульных эндопротезов голеностопного сустава. Общая безрецидивная выживаемость за период 2,4 года составила 83%. Прогрессирование основного заболевания выявлено в 50% случаев в виде появления отдаленных метастазов в легкие. Функциональный результат оценивался по системе MSTS и составил в среднем 75%. За весь период наблюдения ни у одного из пациентов не фиксировали осложнений в виде перипротезной инфекции, нестабильности конструкции эндопротеза или его поломки. У 1 пациента с остеосаркомой через полгода после эндопротезирования выявлен локальный рецидив на фоне проводимого консервативного лечения, в связи с чем была выполнена ампутация. Для достижения хорошего клинического и функционального результата необходимы соблюдение показаний к проведению реконструктивных операций области голеностопного сустава, тщательный отбор пациентов с учетом эффекта от проведенного консервативного лечения.

Ключевые слова: опухоли большеберцовой кости, эндопротезирование голеностопного сустава, результаты.

### *Endoprosthesis of the Ankle Joint at Defeat by Tumours of Distal Part of Tibia*

V.A. Sokolovsky, M.D. Aliev, P.S. Sergeev, A.V. Sokolovsky

In a current of two years with 2008 for 2010, to six patients with primary malignant and aggressively benign bone tumors of the distal tibia executed six operations, in value of tumor resection with the subsequent reconstruction of defect by an ankle joint endoprosthesis. In group of patients there were five males and one female, with a mean age of 30 years. Among the treated patients 2 were with an osteosarcoma, 2 with Ewing's sarcoma and 2 with giant cell tumor. The mean duration of follow-up after the operation was 14,7 months (7 to 28). Reconstruction of the distal tibia defect was carried out using oncological modular endoprosthesis of the ankle joint. Common free of recurrence surviving during 2,4 years was 83%. Progressing of the primary disease is revealed in 50 % in the form of occurrence of the remote metastasis in lungs. A mean functional result assessed with the using of the MSTS system and consisted 75%. During the whole period of supervision no patient of six had complications such as periprosthes infection, instability of a design of endoprosthesis or its fracture. At one patient with the diagnosis an osteosarcoma, through a floor of year after endoprosthesis, revealed a local recurrence during the spent of conservative treatment, in communication, with what amputation has been executed. For achievement of good clinical and functional result observance of indications to carrying out of reconstructive operations of area of an ankle joint, careful selection of patients taking into account effect on the spent conservative treatment is necessary.

Key words: tumors of distal tibia, ankle joint endoprosthesis, treatment results.

До внедрения в широкую практику органосохраняющих операций в 70-е годы XX столетия основным наиболее оправданным, радикальным, позволяющим достичь удовлетворительных функциональных результатов способом лечения опухолей

костей верхних и нижних конечностей оставалась ампутация [1, 13]. После таких операций функциональный дефект конечности и утраченная мобильность пациентов компенсировались использованием экзопротезов. С развитием онкоортопедии для

реконструкции дефекта кости стало возможным применение ауто- и аллотрансплантатов, биокомполитов, а также замещение дефекта эндопротезами индивидуального изготовления и модульными эндопротезами [13].

Первичные костные саркомы дистального отдела большеберцовой и малоберцовой костей встречаются довольно редко, в основном это остеосаркома и хондросаркома [16]. При поражении опухолью костей, формирующих голеностопный сустав, проведение реконструктивных операций сопряжено с определенными трудностями, обусловленными необходимостью сохранения биомеханической активности и отсутствием возможности закрытия имплантата мягкими тканями. Вследствие этого до недавнего времени наиболее оптимальным способом реконструкции у пациентов с поражением области голеностопного сустава являлся артродез [1, 13].

Наиболее частыми осложнениями, связанными с эндопротезированием голеностопного сустава, являются местный рецидив, инфекция ложа эндопротеза, нестабильность, механическая поломка эндопротеза или перипротезный перелом кости [5, 7, 15].

Целью данной работы являлся анализ клинических и функциональных результатов лечения у пациентов со злокачественными и доброкачественными опухолями костей после резекции en block дистального отдела большеберцовой и малоберцовой кости с последующим замещением дефекта эндопротезом голеностопного сустава.

#### МАТЕРИАЛ И МЕТОДЫ

В период с 2008 по 2010 г. 6 пациентам с первичными новообразованиями дистального отдела большеберцовой кости выполнено 6 операций в объеме резекции опухоли с последующей рекон-

струкцией и замещением дефекта эндопротезом голеностопного сустава. Среди пациентов было 5 мужчин и 1 женщина, средний возраст на момент операции составил 30 (13–48) лет. Для верификации диагноза использовали трепанобиопсию или открытую биопсию. У 2 больных была диагностирована остеосаркома, у 2 — саркома Юинга, у 2 — гигантоклеточная опухоль (ГКО) кости.

У всех пациентов со злокачественными опухолями кости на момент операции распространенность заболевания соответствовала T2N0M0 стадии IIВ. Все пациенты этой группы получили комбинированное лечение в виде блока неадьювантной и адьювантной полихимиотерапии (ПХТ) с последующей оценкой эффекта. По результатам морфологического исследования ГКО кости имела типичное строение, поэтому пациенты с данным заболеванием никакого специального лечения в пред- и послеоперационном периоде не получали. В этой группе 1 пациентке была проведена резекция дистального отдела правой большеберцовой кости с одновременным эндопротезированием голеностопного сустава по поводу рецидива после предшествующей реконструктивной операции в объеме экскохлеации опухоли с замещением дефекта аутоотрансплантатом.

В работе использовали следующие методы исследования: рентгенографию дистальной части голени с захватом зоны голеностопного сустава и стопы в двух проекциях (рис. 1), рентгенографию органов грудной клетки, УЗКТ сосудов нижних конечностей и периферических лимфоузлов, сканирование костей скелета, РКТ-исследование зоны поражения (рис. 2) и органов грудной клетки (при наличии подозрений на метастазы), МРТ-исследование зоны поражения (рис. 3).

На основании данных РКТ и МРТ осуществляли предоперационную планировку, в ходе которой

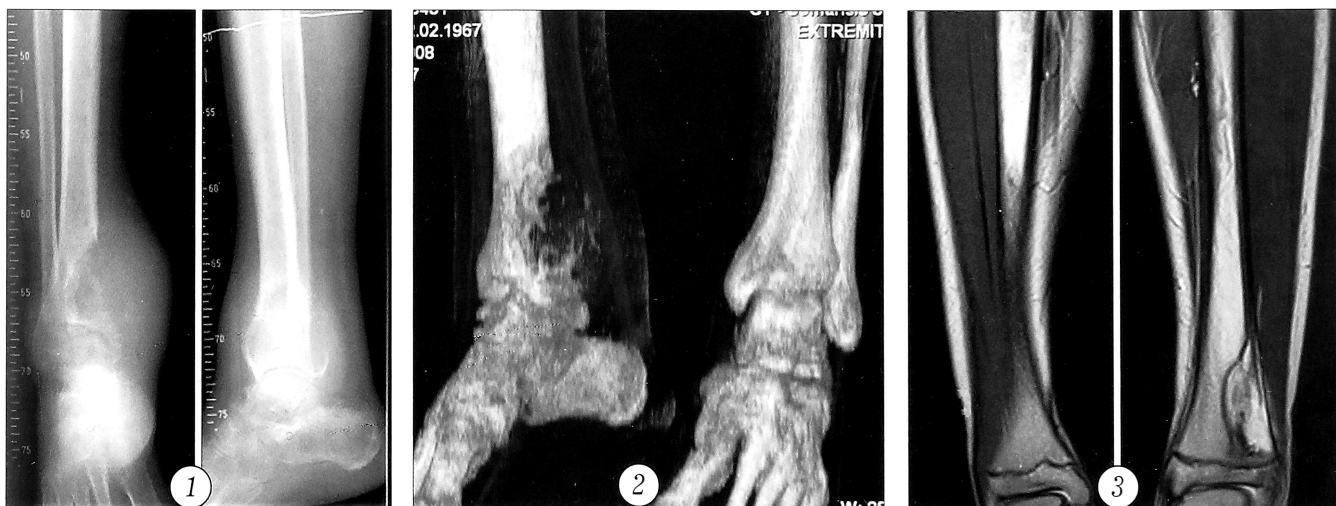

Рис. 1. Рентгенограммы зоны поражения дистального отдела правой большеберцовой кости.

Рис. 2. Данные РКТ-исследования зоны поражения дистального отдела правой большеберцовой кости с 3D-реконструкцией.

Рис. 3. МР-томограммы зоны поражения дистального отдела правой большеберцовой кости.

учитывали распространенность опухоли по длине кости, определяли угол имплантации ножки эндопротеза в пяточную и таранную кости (рис. 4).

Критерии отбора для проведения органосохраняющей операции: отсутствие отдаленных метастазов, предполагаемая продолжительность жизни более года, отсутствие прогрессирования на фоне проводимой неоадьювантной химиотерапии, отсутствие массивного внекостного компонента.

У пациентов со значительным мягкотканым внекостным компонентом, с вовлечением в процесс магистральных сосудов и нервов, а также малоберцовой кости реконструктивная операция в объеме эндопротезирования не является методом выбора.

Для оценки функционального результата использовали систему MSTS. Учитывали 6 критериев: боль, подвижность конечности и ее ограничение, двигательную активность, эмоциональное восприятие, походку. Каждый критерий оценивали по 5-балльной шкале. Данные представлены в процентах от максимально возможного результата.

**Качественные особенности эндопротеза.** С целью реконструкции дефекта дистального отдела большеберцовой кости применяли онкологические модульные эндопротезы голеностопного сустава, изготовленные из титанового сплава TiAl6V4 («Implantcast», Германия), имеющие серебряное или титанобийнитридное покрытие в зависимости от предполагаемых эксплуатационных нагрузок. Эндопротез состоит из двух основных составных компонентов — большеберцового и таранного. Ножки эндопротеза большеберцовой кости имеют форму шестигранника для придания ротационной стабильности конструкции. Для бесцементной фиксации используются ножки эндопротеза, изготовленные из сплава TiAl6V4 с гидроксилapatитовым покрытием, а для цементной фиксации — из сплава CoCrMo. Большеберцовый и таранный компоненты эндопротеза соединяются шарнирным зам-

ком, работающим в паре с вкладышем, изготовленным из материала РЕЕК-ОПТИМА.

**Техника эндопротезирования.** Операционный доступ осуществляли стандартным переднелатеральным или медиальным разрезом [8] с рассечением верхнего и нижнего удерживателя разгибателей с сохранением кожных ветвей поверхностного кожного нерва. Разрез продолжали на глубже лежащие ткани, отводили в сторону большеберцовую мышцу, длинный разгибатель пальцев стопы и расположенный под ним разгибатель большого пальца стопы. В результате визуализировались межкостная перепонка голени, большеберцовая и малоберцовая кости. Передний сосудисто-нервный пучок прослеживали на протяжении, мобилизовали и отводили в сторону для осуществления доступа к капсуле голеностопного сустава. Вскрывали голеностопный сустав, проводили остеотомию на заранее определенном уровне. Далее путем внутренней ротации голени осуществляли ее вывихивание. Отделяли заднюю группу мышц голени. После удаления опухоли en block осматривали макропрепарат, измеряли длину резекции. Сагитальной пилой формировали площадку на таранной кости. С помощью риммеров рассверливали таранную и пяточную кости под заданным углом. На костный цемент устанавливали ножку эндопротеза. Проводили подготовку канала большеберцовой кости. Устанавливали большеберцовый компонент эндопротеза. Осуществляли окончательную сборку, проверяли узел эндопротеза и объем движений (рис. 5). Особое внимание уделяли качеству укрытия эндопротеза мягкими тканями. Антибактериальную терапию проводили интраоперационно и в течение 5–7 дней после операции.

В течение месяца после операции пациенты передвигались с фиксированным голеностопным суставом с постепенным увеличением нагрузки на конечность. Активизацию движений в голеностопном суставе осуществляли на 5–7-е сутки с

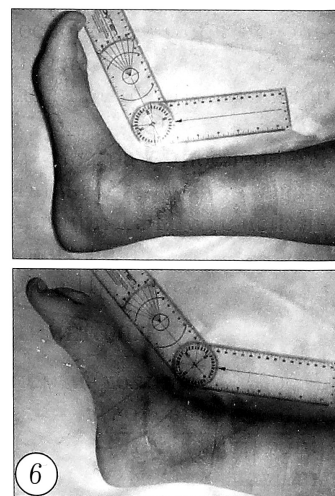
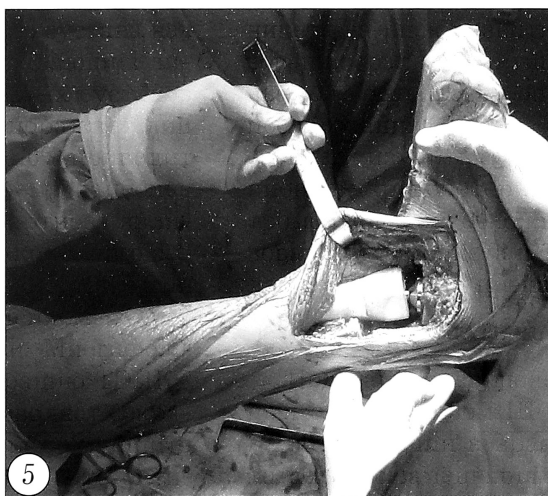
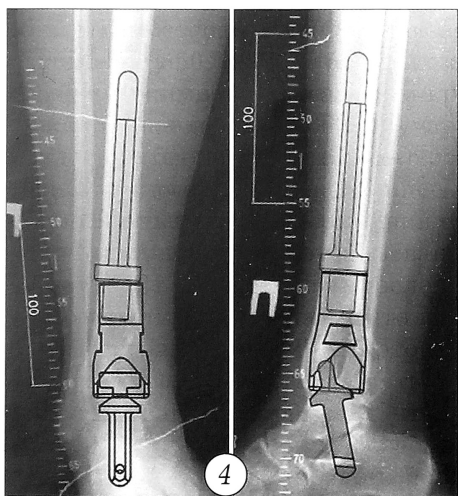


Рис. 4. Рентгенограммы дистального отдела левой большеберцовой кости с предоперационной планировкой.

Рис. 5. Окончательная сборка и проверка узла эндопротеза, объема движений.

Рис. 6. Оценка функционального результата через 6 мес после операции в положении сгибания (а) и разгибания (б).

постепенным наращиванием амплитуды движений (рис. 6). В дальнейшем пациентам рекомендовали прохождение курса восстановительного лечения в специализированном учреждении.

### РЕЗУЛЬТАТЫ

Средний срок наблюдения после операции составил 14,7 (7–28) мес. Ни у одного из пациентов с первичными опухолями дистального отдела большеберцовой кости не зарегистрировано осложнений в виде перипротезной инфекции, нестабильности фиксирующей конструкции эндопротеза или его поломки.

У 3 (67%) пациентов в группе со злокачественными новообразованиями костей отмечено прогрессирование основного заболевания в виде появления отдаленных метастазов в легкие. При этом на фоне проводимой адьювантной ПХТ у 2 пациентов удалось стабилизировать процесс, 1 пациент продолжает получать консервативное лечение. У 1 пациента с остеосаркомой через 3 мес после эндопротезирования выявлен локальный рецидив на фоне проводимой адьювантной ПХТ, в связи с чем была выполнена ампутация. Безрецидивная выживаемость в группе пациентов с саркомами составила 75%.

В группе пациентов с ГКО рецидивов заболевания не было, т.е. безрецидивная выживаемость составила 100%.

Таким образом, в целом выживаемость эндопротеза составила 100%, общая безрецидивная выживаемость — 83%, прогрессирование основного заболевания отмечено в 50% случаев.

На данный момент все пациенты, получившие лечение в объеме резекции опухоли с последующей реконструкцией дефекта эндопротезом голеностопного сустава живы, функциональные результаты оцениваются как хорошие или удовлетворительные. Пять пациентов могут надевать обувь самостоятельно, подниматься и спускаться по лестнице, ходить на относительно большие расстояния. Спустя 3 и 6 мес после операции никто из них не жаловался на боль, дискомфорт и затруднения при движении.

Функциональный результат по системе MSTs через 3 мес после операции составил в среднем 70%, через 6 мес — 78%, в целом за весь период наблюдения — 75%.

### ОБСУЖДЕНИЕ

До недавнего времени ампутация являлась одним из стандартных хирургических способов лечения пациентов со злокачественными опухолями дистального отдела большеберцовой и малоберцовой костей [14]. Попытки найти наиболее оптимальный способ реконструкции дефекта после радикальной резекции основывались на использовании аутокости и аллотрансплантатов. В то же время основной проблемой, с которой сталкивались в ходе операции эндопротезирования, являлось отсут-

ствие возможности укрытия эндопротеза местными мягкими тканями [4]. Достижения в области химиотерапии позволили использовать эндопротезирование у большой группы пациентов с опухолевым поражением кости [11].

Как было указано выше, до внедрения в клиническую практику операций эндопротезирования голеностопного сустава наиболее оптимальным способом реконструкции дефекта являлся артродез, позволяющий достичь относительно хорошей стабильности.

В исследовании S. Shalaby и соавт. [13] 6 пациентам со злокачественными опухолями дистального отдела большеберцовой кости была выполнена радикальная резекция с реконструкцией дефекта артродезом с использованием собственной малоберцовой кости, зафиксированной с помощью аппарата Илизарова. Функциональный результат по шкале MSTs был равен 70%. В аналогичном исследовании [6] данный показатель составил 80%.

M. Laitinen и соавт. [9] провели органосохраняющие операции с реконструкцией дефекта аллотрансплантатом у 14 пациентов. Функциональный результат, который оценивали по шкале Casadei, в основном оказался «плохим» и «удовлетворительным». Инфекция раны была выявлена у 8 (57%) пациентов, в 4 (29%) случаях была выполнена ампутация.

Анализ результатов использования вышеописанных способов реконструкции дистального отдела большеберцовой показал, что наиболее частыми осложнениями были инфекция, несращение трансплантата с костью, перелом трансплантата, укорочение конечности. Кроме того, отмечался довольно высокий риск местного рецидива.

Пациенты после реконструктивных операций с замещением дефекта ауто- и аллотрансплантатом характеризуются значительно более длительным периодом иммобилизации и реабилитации, имеют гораздо худший функциональный результат, обусловленный отсутствием движений в голеностопном суставе, в сравнении с пациентами после реконструкции дефекта эндопротезом голеностопного сустава, двигательная активность которых возможна уже на 2–3-и сутки после операции. При этом объем движений в голеностопном суставе после операции эндопротезирования зависит от площади первичного опухолевого поражения, количества мышц, сухожилий и нервов, вовлеченных в процесс.

Несмотря на постоянное увеличение частоты выполнения операций эндопротезирования голеностопного сустава в травматологии и ортопедии при дегенеративных, воспалительных заболеваниях, травме, количество публикаций по реконструкции дефекта эндопротезом голеностопного сустава после резекции дистального отдела большеберцовой кости у пациентов с опухолевым поражением ограничено [2, 3, 10, 12]. Данные основных исследований представлены в таблице.

Результаты использования эндопротезирования голеностопного сустава при поражении опухолью дистального отдела большеберцовой кости

Автор	Количество пациентов	Период наблюдения, годы	Местный рецидив	Метастазы	Инфекция	Ампутация	Функциональные результаты
L. Lee и соавт. [10]	6	5,3	0	0	1	0	ISOLS 80%
M. Natarajan [12]	6	3,4	2	0	1	3	MSTS 80%
A. Abudu и соавт. [2]	4	4,6	1	1	1	0	MSTS 64%
A. Shekkeris и соавт. [14]	6	9,6	0	0	2	2	MSTS 70%
Собственное исследование	6	2,4	1	3	0	1	MSTS 75%

Как видно из представленных данных, основными причинами, приводящими к ампутации конечности, являются инфекция эндопротеза и местный рецидив.

Таким образом, основными преимуществами метода эндопротезирования голеностопного сустава являются хорошие функциональные результаты, активизация пациентов в ранние сроки после операции, низкая частота развития осложнений. В группе пациентов с хорошим эффектом от консервативного лечения данный вид реконструктивной операции является альтернативой возможной ампутации.

Тщательный отбор пациентов в соответствии с четкими показаниями, более активное применение химиотерапии, разработка новых препаратов, схем и режимов неoadъювантного и адъювантного лечения позволят расширить группу пациентов, у которых возможно проведение реконструктивных операций с замещением дефекта эндопротезом, снизить количество местных рецидивов и достичь хороших функциональных результатов.

#### ЛИТЕРАТУРА

1. Трапезников Н.Н., Алиев М.Д., Синюков П.А. и др. Современные подходы в лечении злокачественных опухолей костей // Материалы юбилейной конф. «Проблемы современной онкологии». — Томск, 1999. — С. 309–312.
2. Abudu A., Grimer R.J., Tillman R.M., Carter S.R. Endoprosthetic replacement of the distal tibia and ankle joint for aggressive bone tumours // Int. Orthop. — 1999. — Vol. 23. — P. 291–294.
3. Carty C., Steadman P., Dickinson I. et al. Functional following endoprosthetic replacement in patient with lower limb bone sarcoma. ISOLS, 2007.
4. Chandrasekar C.R., Grimer R.J., Carter S.R. et al. Malignant Tumours of the Foot and Ankle: Results of Limb Salvage and Amputation. ISOLS, 2009.
5. Choong P.F., Sim F.H. Limb-sparing surgery for bone tumors: new developments // Semin. Surg. Oncol. — 1997. — Vol. 13. — P. 64–69.
6. Ebeid W., Amin S., Abdelmegid A. et al. Reconstruction of distal tibial defects following resection of malignant tumours by pedicled vascularised fibular grafts // Acta Orthop. Belg. — 2007. — Vol. 73. — P. 354–359.
7. Eckardt J.J., Eilber F.R., Rosen G. et al. Endoprosthetic replacement for stage IIB osteosarcoma // Clin. Orthop. — 1991. — Vol. 270. — P. 202–213.
8. Hoppenfeld S., de Boer P., Buckley R. Surgical exposures in orthopaedics: the anatomic approach, 4th ed. — Philadelphia, 2009. — P. 607–675.
9. Laitinen M., Haldes J., Ahrens H. et al. Treatment of primary malignant bone tumours of the distal tibia // Int. Orthop. — 2005. — Vol. 29. — P. 255–259.
10. Lee S.H., Kim H.S., Park Y.B. et al. Prosthetic reconstruction for tumours of the distal tibia and fibula // J. Bone Jt Surg. (Br). — 1999. Vol. 81B. — P. 803–807.
11. Lohmann C., Beil T., Güthoff W., Rütther W. A New System of Mega-Endoprostheses for Use in Tumor and Revision Surgery. ISOLS 2007.
12. Natarajan M.V., Annamalai K., Williams S. et al. Limb salvage in distal tibial osteosarcoma using a custom mega prosthesis // Int. Orthop. — 2000. — Vol. 24. — P. 282–284.
13. Shalaby S., Shalaby H., Bassiony A. Limb salvage for osteosarcoma of the distal tibia with resection arthrodesis, autogenous fibular graft and Ilizarov external fixator // J. Bone Jt Surg. (Br). — 2006. — Vol. 88B. — P. 1642–1646.
14. Shekkeris A.S., Hanna S.A., Sewell M.D. et al. Endoprosthetic reconstruction of the distal tibia and ankle joint after resection of primary bone tumours // J. Bone Jt Surg. (Br). — 2009. — Vol. 91B. — P. 1378–1382.
15. Simon M.A., Aschiliman M.A., Thomas N., Mankin H.J. Limb-salvage treatment versus amputation for osteosarcoma of the distal end of the femur // J. Bone Jt Surg. (Am). — 1986. — Vol. 68A. — P. 1331–1337.
16. Zeytoonjian T., Mankin H.J., Gebhardt M.C., Hornicek F.J. Distal lower extremity sarcomas: frequency of occurrence and patient survival rate // Foot Ankle Int. — 2004. — Vol. 25. — P. 325–330.

**Сведения об авторах:** Соколовский В.А. — доктор мед. наук, ведущий науч. сотр. отделения общей онкологии, отдела общей онкологии НИИ клинической онкологии РОНЦ им. Н.Н. Блохина, Алиев М.Д. — академик РАМН, доктор мед. наук, профессор, зав. отделом общей онкологии НИИ клинической онкологии РОНЦ им. Н.Н. Блохина, Соколовский А.В. — аспирант отделения вертебральной хирургии отдела общей онкологии НИИ клинической онкологии РОНЦ им. Н.Н. Блохина, Сергеев П.С. — аспирант отделения общей онкологии отдела общей онкологии НИИ клинической онкологии РОНЦ им. Н.Н. Блохина

**Для контактов:** Соколовский Анатолий Владимирович. 115448, Москва, Каширское шоссе, дом 24, НИИ клинической онкологии РОНЦ им. Н.Н. Блохина РАМН, отделение общей онкологии отдела общей онкологии. E-mail: av2006@mail.ru