

- тальной исследовании) //Травматол. ортопед. Россия — 2008. — N 1 (47). — С. 45-48.
5. Никитюк И.Е., Петраш В.В., Ильина Л.В. Полупроводниковые кристаллы как возможный материал для имплантатов, стимулирующих регенерацию суставного хряща //Материалы симп. детских травматологов-ортопедов России с междунар. участием. — СПб, 2008. — С. 515-517.
 6. Петраш В.В., Боровков Е.И., Довгуца В.В. и др. Аутооглический эффект //Доклады РАН. 2004. — Т. 396, N 3. — С. 410-413.
 7. Петраш В.В., Ильина Л.В., Морозов В.А. Спонтанно дистанционное биологическое воздействие кристаллических структур //Человек и электромагнитные поля: Тез. докл. 2-й междунар. конф. — Саров, 2007. — С. 32-33.
 8. Петраш В.В., Никитюк И.Е. Использование эффектов фотонно-волновых взаимодействий биосистем с веществом в продлении жизнеспособности изолированных кожных лоскутов //Вестн. Санкт-Петербургской ГМА им. И.И. Мечникова. 2007. — N 1. — С. 118-121.
 9. Петров К.С. Радиоматериалы, радиокомпоненты и электроника. — СПб, 2006.
 10. Серов И.И., Бельская Г.И., Марголин В.И. и др. Применение метода магнетронного распыления для получения структурированных тонких пленок //Известия РАН. Серия физическая. — 2003. — Т. 67, N 4. — С. 575-578.
 11. Friedenberг Z.B., Dyer R.H., Brington C.T. Electro-osteograms of long bones of immature rabbits //J Dent Res. — 1971. — Vol. 50, N 3. — P. 635-639.
 12. Garcés G.L., Mygica-Garay I., López-González Corviella N. et al. Growth-plate modifications after drilling //J. Pediatr. Orthop. — 1994. — Vol. 14. — P. 225-228.
 13. Glickman A.M., Jang J.P., Stevens D.G. et al. Epiphyseal plate transplantation between sites of different growth potential //J. Pediatr. Orthop. — 2000. — Vol. 20, N 3. P. 289-295.
 14. Synder M., Harcke H.T., Conard K. et al. Experimental epiphysiodesis: magnetic resonance imaging evaluation with histopathologic correlation //Int. Orthop. (SICOT). — 2001. — Vol. 25, N 6. — P. 337-342.

Сведения об авторах: Никитюк И.Е. — канд. мед. наук, ведущий науч. сотр. лаборатории физиологических и биомеханических исследований; Гаркавенко Ю.Е. — канд. мед. наук, ведущий науч. сотр. отделения костной патологии. Для контактов: Никитюк Игорь Евгеньевич. 196603, С.-Петербург, Пушкин-3, Парковая ул., дом 64-68, НИДОИ им. Г.И. Турнера. Тел.: (812) 465-34-36. E-mail: taner01@mail.ru

© В.С. Мельников, В.Ф. Коршунов, 2011

ВОССТАНОВИТЕЛЬНЫЕ ОПЕРАЦИИ ПРИ НЕПРАВИЛЬНО СРОСШИХСЯ ПЕРЕЛОМАХ ДИСТАЛЬНОГО ЭПИМЕТАФИЗА ЛУЧЕВОЙ КОСТИ

В.С. Мельников, В.Ф. Коршунов

ГОУ ВПО «Российский государственный медицинский университет» Росздрава, Москва

Представлен опыт оперативного лечения 112 пациентов с неправильно сросшимися переломами дистального эпиметафиза лучевой кости. Показанием к оперативному лечению являлось сращение отломков со смещением, сопровождавшимся выраженной деформацией лучезапястного сустава и нарушением функции кисти. Всем пациентам производились остеотомия, костная аутопластика и накладывался дистракционный аппарат. В послеоперационном периоде осуществлялась дозированная дистракция до полной репозиции костных фрагментов, проводилось восстановительное лечение. Отдаленные результаты изучены у 87 больных: хороший результат получен у 67 (77%) пациентов, удовлетворительный — у 17 (19,5%), неудовлетворительный — у 3 (3,5%).

Ключевые слова: эпиметафиз лучевой кости, неправильно сросшийся перелом, восстановительные операции.

Reconstructive Operations in Malunited Fractures of Distal Radius Epimetaphysis

V.S. Mel'nikov, V.F. Korshunov

Experience in surgical treatment of 112 patients with malunited fractures of distal radius epimetaphysis is presented. Indication to surgical intervention was fragments consolidation with displacement that was accompanied by marked wrist joint deformity and hand function disturbance. In all patients osteotomy and bone plasty were performed followed by application of distraction device. In the postoperative period dosed distraction of bone fragments up to their complete reposition and rehabilitation treatment was performed. Long term results were assessed for all 87 patients: good result was achieved in 67 (77%), satisfactory — in 17 (19.5%) and poor — in 3 (3.5%) patients.

Key words: radius epimetaphysis, malunited fracture, reconstructive operations.

Переломы дистального эпиметафиза лучевой кости относятся к самым распространенным

дам травм опорно-двигательного аппарата. Среди всех переломов конечностей они составляют от

8 до 17%, среди переломов костей предплечья — до 72% [10]. Частота неудач при лечении переломов костей предплечья достигает 30–60% [1, 2]. Наиболее частым осложнением является неправильное сращение переломов лучевой кости [5]. Среди инвалидов с повреждениями опорно-двигательного аппарата на долю больных с застарелыми деформациями лучевой кости в типичном месте приходится от 6,7 до 13,7% [1, 6]. По данным некоторых авторов, переломы дистального эпиметафиза лучевой кости приводят к остаточным деформациям и нарушению функции кисти у 23% больных [12].

Биомеханические эффекты, возникающие при деформации лучевой кости, описаны в 1919 г. Rouen. В результате перелома лучевой кости повреждаются также элементы, образующие дистальное лучелоктевое сочленение, что может в значительной степени ограничивать функцию конечности. Для неправильно сросшихся переломов дистального эпиметафиза лучевой кости с тыльным смещением отломков характерно формирование разгибательной нестабильности промежуточного сегмента. Подобные изменения в сочетании с выраженным болевым синдромом, невралгией локтевого и срединного нерва резко ограничивают социальную активность пациентов и вынуждают их обращаться за специализированной помощью.

Для восстановления анатомического строения и функции конечности у больных с неправильно сросшимися переломами дистального эпиметафиза лучевой кости широко применяются различные виды оперативного лечения. Многие авторы рекомендуют корригирующие операции [8–11]. Применяются корригирующие остеотомии лучевой кости, варианты резекции дистальной части локтевой кости (Darrach, Sauve—Karandji), корригирующие остеотомии обеих костей предплечья.

В результате выполнения корригирующей остеотомии локтевой кости не удается восстановить длину лучевой кости. В связи с этим остаются приближенными начало и место прикрепления мышц предплечья, изменяется физиологическое натяжение мышц, что приводит к нарушению функций кисти. Для восстановления длины лучевой кости прибегают к костной ауто- или аллопластике с использованием различных внутренних фиксаторов. Описываются хорошие результаты при применении разных видов костной аутопластики местными тканями [8, 9, 11, 13]. Разработано большое число методов восполнения костных дефектов: одномоментная и двухэтапная костная пластика, пластика костными трансплантатами на питающей ножке или деминерализованной костью, свободная пластика массивными аутогоспелантами.

Хирургические методы лечения неправильно сросшихся переломов дистального эпиметафиза лучевой кости можно разделить на три основные группы: методы с применением внутреннего остеосинтеза [3, 4], с использованием аппаратов

внешней фиксации и комбинированные методы (включающие применение аппарата внешней фиксации и внутреннего остеосинтеза).

Основные принципы лечения рассматриваемых повреждений состоят в следующем: возможно более точно восстановление длины лучевой кости и анатомических соотношений в кистевом суставе за счет корригирующей остеотомии, костной аутопластики и дозированной дистракции; надежная фиксация с целью удержания правильного положения костных фрагментов и трансплантата; ранняя функциональная нагрузка всей поврежденной конечности.

Целью настоящего сообщения было представить многолетний опыт лечения неправильно сросшихся переломов дистального эпиметафиза лучевой кости, накопленный в специализированном отделении хирургии кисти кафедры травматологии, ортопедии и ВПХ РГМУ на базе городской клинической больницы № 4 Москвы.

МАТЕРИАЛ И МЕТОДЫ

В период с 1987 по 2007 г. в отделении находились на лечении 112 больных с неправильно сросшимися переломами дистального эпиметафиза лучевой кости (77 человек женского и 35 — мужского пола) в возрасте от 15 до 75 лет. Всем им было проведено оперативное лечение с использованием костной аутопластики и аппарата чрескостной фиксации.

Неправильно сросшийся перелом правой лучевой кости был у 83 (74,1%), левой — у 29 (25,9%) больного. По классификации АО переломы относились к типу А (внеуставные) у 7 (6,2%) пациентов, к типу В (неполные внутрисуставные) — у 31 (27,7%), к типу С (полные внутрисуставные) — у 74 (66,1%). У всех пациентов переломы дистального эпиметафиза лучевой кости сочетались с повреждениями локтевой кости или радиоульнарного сочленения. Переломом шиловидного отростка локтевой кости имел место у 80 (88,4%) больных, полный вывих головки локтевой кости — у 17 (17,7%), перелом головки или шейки локтевой кости — у 8 (8,3%), повреждение радиоульнарного синдесмоза — у 73 (86,5%) больных. У некоторых пациентов отмечалось сочетание этих повреждений.

У всех больных функция лучезапястного сустава была ограничена. Невропатия срединного нерва наблюдалась у 12 (10,7%) пациентов, локтевого нерва — у 3 (2,7%). (Забегая вперед, отметим, что ни в одном случае мы не производили невролиза и рассечения стенок карпального и гийонова каналов: после восстановления анатомических взаимоотношений в кистевом суставе, на фоне консервативной терапии у всех больных происходило восстановление чувствительности в зоне иннервации соответствующего нерва и исчезал симптом Тиннеля.) У 61 (54,5%) больного в анамнезе имелось осложнение в виде комплексного регионарного болевого синдрома (синдром Зудека) II–III стадии.

Лечение неправильно сросшихся переломов заключалось в выполнении остеотомии лучевой кости, костной аутопластики трансплантатом из гребня подвздошной кости или скользящим трансплантатом и фиксации в дистракционном аппарате (разработан В.Ф. Коршуновым). Показанием к оперативному лечению являлось неправильное сращение перелома со смещением отломков, выраженной деформацией лучезапястного сустава и нарушением функции кисти. Противопоказаниями считали наличие комплексного регионарного болевого синдрома, психические заболевания, тяжелое соматическое состояние пациента, кожные заболевания кисти и предплечья, наличие гнойных и воспалительных явлений в зоне операции.

Для обезболивания во время операции применяли проводниковую анестезию плечевого сплетения в аксиллярной области, преимуществами которой являются простота выполнения, удаленность места проведения обезболивания от зоны оперативного вмешательства, положительное влияние на микроциркуляцию в поврежденной конечности, сопутствующая обезболиванию мышечная релаксация, минимальная вероятность побочных явлений и осложнений. При заборе костного трансплантата из гребня подвздошной кости использовали местную инфльтрационную анестезию 40–50 мл 0,25% раствора новокаина в сочетании с внутрикостным введением 10–20 мл анестетика в крыло подвздошной кости.

Техника операции. Осуществляли операционный доступ по тыльной-лучевой поверхности нижней трети предплечья дугообразной формы в космородном направлении в проекции третьего разгибательного канала, размером 5–6 см. По желобоватому зонду вскрывали третий разгибательный канал, сухожилие длинного разгибателя I пальца брали на держалку и отводили в сторону. В космородном направлении рассекали надкостницу в проекции неправильно сросшегося перелома лучевой кости. Распатором отслаивали надкостницу от кости в области предполагаемой остеотомии. Долотом с ограничителем производили остеотомию в области неправильно сросшегося перелома. Выполняли репозицию костных фрагментов и определяли размер образовавшегося костного дефекта. При околоуставной локализации перелома, когда место остеотомии было удалено от суставной поверхности менее чем на 1 см, производили декортикацию в сочетании с костной пластикой местными тканями. Если имелась выраженная костная мозоль, костную пластику выполняли элементами мозоли. При слабо выраженной костной мозоли и более проксимальном уровне остеотомии (более 2 см) производили пластику скользящим трансплантатом, выкроенным из лучевой кости. В случаях оседания суставной поверхности лучевой кости более 1 см выполняли костную пластику трансплантатом из гребня подвздошной кости. Свободный костный трансплан-

тат моделировали по форме и размеру образовавшегося дефекта лучевой кости, рассверливали спицей Киршнера в разных направлениях. Замещали трансплантатом образовавшийся дефект лучевой кости. Далее проводили спицу Киршнера через шиловидный отросток лучевой кости и костный трансплантат проксимальнее в лучевую кость для фиксации трансплантата. Осуществляли гемостаз. Рану ушивали. На лучезапястный сустав накладывали дистракционный аппарат с двумя спицами, проведенными через основания пястных костей и нижнюю треть костей предплечья. Выполняли рентгенологический контроль.

Для достижения полной репозиции костных фрагментов в послеоперационном периоде после стихания болей на 4–6-е сутки начинали дозированную дистракцию по 1 мм в день (в два–три приема). Дистракцию осуществляли вращением гаек на резьбовых штангах аппарата и перемещением полуколец. Одним полным оборотом гайки полукольцо передвигалось на 1 мм. При появлении боли делали перерыв в проведении дистракции или снижали ее темп до исчезновения болевых ощущений. После восстановления длины лучевой кости дистракцию продолжали по 1/4 оборота два раза в неделю с гиперкоррекцией на 3–5 мм.

Проведя рентгенологический контроль с определением радиоульнарного индекса, угла наклона суставной поверхности лучевой кости, радиоульнарного угла и убедившись, что анатомические соотношения костей в кистевом суставе восстановлены, дистракцию прекращали. Аппарат оставляли для фиксации костных фрагментов на 6–8 нед.

Послеоперационный период у всех больных протекал без осложнений.

РЕЗУЛЬТАТЫ И ОБСУЖДЕНИЕ

У 3 (2,7%) больных в связи с воспалительной реакцией вокруг спиц аппарат был демонтирован досрочно. Спицевого остеомиелита не отмечено ни в одном случае. Воспалительных изменений в области послеоперационной раны не наблюдалось.

Результаты лечения в сроки от 6 мес до 20 лет изучены у 87 (77,7%) больных. Оценка результатов проводили по методикам, предложенным И.Б. Прудниковым (1996) и В.Н. Дроботовым (1999) [цит. 2]. Учитывали субъективные проявления (жалобы пациентов, в основном на боль в области кистевого сустава), данные клинико-инструментального обследования, качество жизни пациента. Клинико-инструментальное обследование включало визуальный осмотр, рентгенографию, измерение амплитуды движений и силы кисти. Оценка качества жизни основывалась на степени социальной адаптации пациента, возвращении его к профессиональной деятельности, степени восстановления навыков самообслуживания.

Хороший результат получен у 67 (77%) пациентов, удовлетворительные — у 17 (19,6%), неудовлетворительный — у 3 (3,4%).

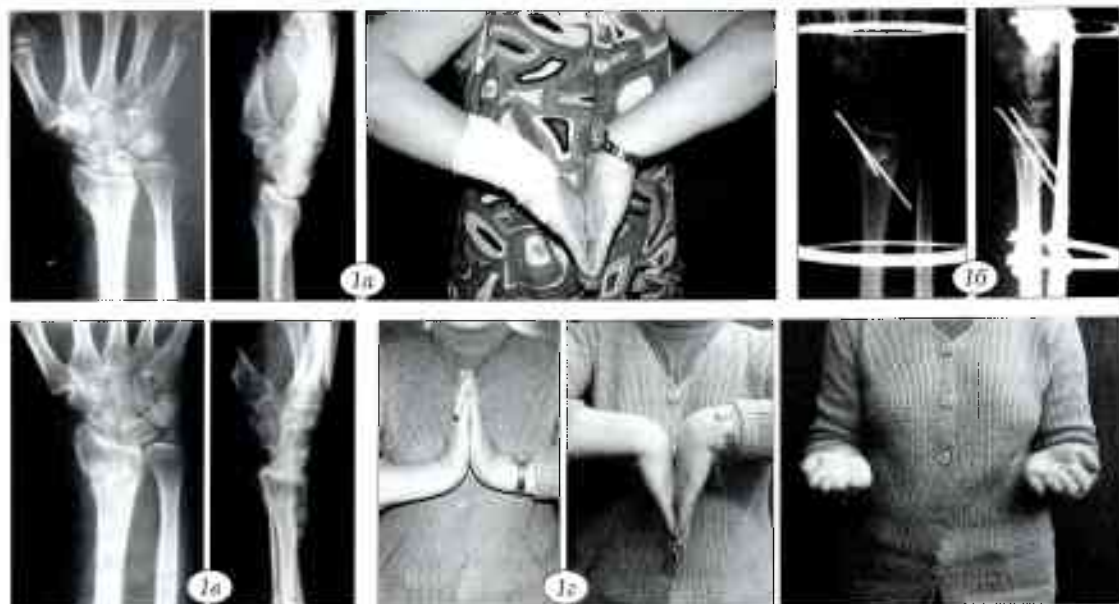


Рис. 1. Больная В, 50 лет. Диагноз: неправильно сросшийся перелом дистального эпиметафиза правой лучевой кости. а — рентгенограммы и функция кисти при поступлении; б — рентгенограммы после операции; в — после удаления спиц (12 нед после операции); г — функция кисти через 10 мес после операции.

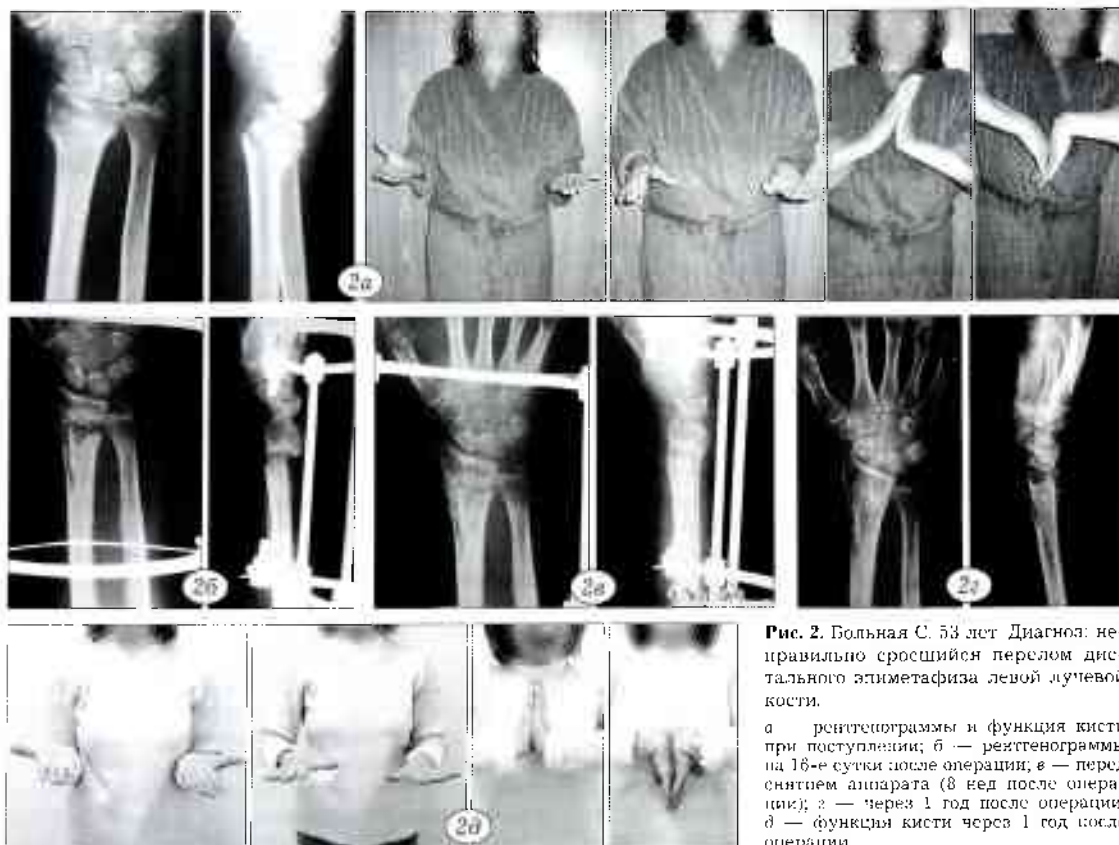


Рис. 2. Больная С, 53 лет. Диагноз: неправильно сросшийся перелом дистального эпиметафиза левой лучевой кости.

а — рентгенограммы и функция кисти при поступлении; б — рентгенограммы на 16-е сутки после операции; в — перед снятием аппарата (8 нед после операции); г — через 1 год после операции; д — функция кисти через 1 год после операции.

Клинический пример 1. Больная В., 50 лет, слушающая. Травму получила, упав с опорой на правую кисть. Лечилась консервативно. Через 6 мес была госпитализирована в клинику с диагнозом «неправильно сросшийся перелом дистального эпиметафиза правой лучевой кости», с жалобами на деформацию и боль в правом кистевом суставе, ограничение функций правой кисти. При осмотре: лучевая девиация правой кисти, болезненность и хруст в лучезапястном суставе при движениях, резкое ограничение активных и пассивных движений правой кисти в лучезапястном суставе (рис. 1, а).

Под проводниковой анестезией произведены остеотомия правой лучевой кости, аутопластика костного дефекта трансплантатом из гребня подвздошной кости с фиксацией его спицами, наложение дистракционного аппарата (рис. 1, б). После стихания послеоперационных болей начаты активные движения пальцами кисти. Проводилась дозированная дистракция по 1 мм в день под рентгенологическим контролем. После восстановления длины лучевой кости (через 10 дней) аппарат оставлен для фиксации. Демонтаж аппарата произведен через 8 нед после его наложения, кисть фиксирована гипсовой лонгетой. Еще через 3 нед спицы удалены, гипсовая лонгета снята (рис. 1, в). Назначен курс реабилитационного лечения, включавший лечебную гимнастику, массаж, теплые ванны, физиотерапевтические процедуры. Результат лечения оценен как отличный (рис. 1, г).

Клинический пример 2. Больная С., 53 лет, госпитализирована через 4 мес после получения травмы с жалобами на деформацию, ограничение функции правого кистевого сустава, снижение силы пальцев кисти. При поступлении: выраженная лучевая девиация кисти, деформация нижней трети предплечья, активные и пассивные движения в кистевом суставе резко ограничены (рис. 2, а).

Под проводниковой анестезией произведены остеотомия правой лучевой кости, костная аутопластика скользящим трансплантатом, наложен дистракционный аппарат. Послеоперационный период протекал без осложнений. По стихании послеоперационных болей на 4-е сутки начаты активные движения пальцами кисти. Проводилась дозированная дистракция по 0,5 мм два раза в день под рентгенологическим контролем. После восстановления длины лучевой кости (через 14 дней) дистракция осуществлялась по 1/4 оборота каждые 4 дня в течение 3 нед с гиперкоррекцией на 0,5 см. Аппарат снят через 8 нед после наложения (рис. 2, б, в), кисть фиксирована на 3 нед гипсовой лонгетой. Проводилось реабилитационное лечение (лечебная гимнастика, массаж, теплые ванны, физиотерапия). Больная осмотрена через 1 год после операции. Результат лечения оценен как отличный (рис. 2, г, д).

Сведения об авторах: Мельников В.С. — врач травматолог-ортопед 1-го травматологического отделения (отделение хирургии кисти) Московской ГКБ № 4; Коршунов В.Ф. — доктор мед. наук, профессор кафедры травматологии, ортопедии и ВПХ РГМУ, руководитель клиники хирургии кисти.

Для контактов: Мельников Виктор Сергеевич. 115093, Москва, ул. Павловская, дом 25, кор. 1. Тел.: (8) 925-518-71-41. E-mail: dr.melnikov@list.ru

Полученные в 96,6% случаев положительные результаты лечения неправильно сросшихся переломов дистального эпиметафиза костей предплечья свидетельствуют о высокой эффективности описанного метода лечения.

ЛИТЕРАТУРА

1. Аль-Али Исам. Хирургическое лечение последствий переломов костей предплечья методами костного и чрескостного остеосинтеза: Дис. ... канд. мед. наук. — М., 2003.
2. Бондаренко Е.А. Метод дистракции при лечении переломов дистального эпиметафиза лучевой кости. Дис. ... канд. мед. наук. — М., 2001.
3. Зоря В.И., Лирцман В.М., Ульянов А.В. Накостный компрессионно-динамический остеосинтез при переломах костей предплечья // Вестн. травматол. ортопед. — 1999. — № 4. — С. 18-21.
4. Измяков С.Н., Селевник О.М. Применение систем с угловой стабильностью в лечении больных с переломами дистального отдела лучевой кости // Травматол. ортопед. России. — 2006. — С. 131.
5. Милый Ю.Б., Мьяльникова А.В. Механические основы первичного и повторного смещения при переломах лучевой кости // Ортопед. травматол. — 1983. — № 1. — С. 10-11.
6. Мензорова Н.В., Кузнецова П.Л. Анализ осложнений переломов костей дистального отдела предплечья // Вестн. Центр. гор. больницы № 23 (Екатеринбург). 2003. — № 1. — С. 56-59.
7. Сакалов Д.А. Посттравматическая рефлекторная алгодистрофия верхней конечности (синдром Зудека): Автореф. дис. ... канд. мед. наук. — М., 1995.
8. Beasley R.W. Beasley's surgery of the hand. — New York, 2003. — P. 154-173.
9. Berger R.A., Weiss A.C. Hand Surgery. — Vol. 2. — Lippincott Williams & Wilkins, 2004. — P. 248-297.
10. Bushnell B.D., Bynum D.K. Malunion of distal radius // J. Am. Acad. Orthop. Surg. — 2007. — Vol. 15. — P. 27-40.
11. Kapandji A. The radio-ulnar unit. Its functional importance in fractures of both bones of the forearm // Chir. Main. — 1998. — Vol. 17, № 4. — P. 348-366.
12. Slagel B., Luenam S., Pichora D. Management of post-traumatic malunion of fractures of the distal radius // Orthop. Clin. North Am. — 2007. — Vol. 38. — P. 203-216.
13. Watson H.K., Castle T.H. Jr. Trapezoidal osteotomy of the distal radius unacceptable articular angulation after Colles fracture // J. Hand Surg. — 1988. — Vol. 13A. — P. 837-843.