

ОПЫТ ИСПОЛЬЗОВАНИЯ ДАБИГАТРАНА ПРИ ЭНДОПРОТЕЗИРОВАНИИ КОЛЕННОГО СУСТАВА

Е.В. Рейно, Т.А. Жирова, Н.Л. Кузнецова, И.П. Антропова

ФГУ «Уральский научно-исследовательский институт травматологии и ортопедии им. В.Д. Чаклина»
Минздравсоцразвития России, Екатеринбург

В исследование включено 30 пациентов с гонартрозом III стадии, которым произведена операция первичного эндопротезирования коленного сустава в условиях комбинированной спинально-эпидуральной анестезии (КСЭА). Антикоагулянтную профилактику венозных тромбозомболических осложнений (ВТЭО) начинали за 12 ч до операции. Всем больным подкожно вводили эноксапарин натрия (Клексан®) в дозе 40 мг. В послеоперационном периоде они принимали прямой ингибитор тромбина дабигатрана этексилат (Прадакса®) по стандартной схеме: 110 мг через 3 ч после операции, далее по 220 мг в сутки однократно в течение 14 дней. Оценка эффективности и безопасности проводимой антикоагулянтной профилактики выполнялась с помощью клинических, инструментальных и лабораторных методов исследования. В результате проводимого клинико-инструментального обследования тромбоз глубоких вен (ТГВ) голени был подтвержден у 2 пациентов, что составило 6,7% в популяции обследованных больных и не превышало частоту встречаемости на фоне профилактики низкомолекулярными гепаринами (НМГ). Геморрагических осложнений ни у одного из них не зарегистрировано. При оценке показателей системы гемостаза выявлен максимальный рост общего коагуляционного потенциала на 3–7-е сутки после операции, что проявлялось увеличением концентрации фибриногена, растворимых фибрин-мономерных комплексов (РФМК), повышением активности ферментативного звена коагуляции. Нормализация показателей наблюдалась к 14-м суткам после операции. Использование дабигатрана этексилата при операциях эндопротезирования коленного сустава позволяет обеспечить адекватную профилактику венозных тромбозомболических осложнений и не увеличивает риск развития геморрагических осложнений. Лабораторный контроль не выявил критических изменений в системе гемостаза, что в большинстве случаев позволяет безопасно отказаться от мониторинга показателей в послеоперационном периоде.

Ключевые слова: эндопротезирование коленного сустава, тромбоз глубоких вен, гемостаз, профилактика тромбозомболических осложнений, антикоагулянты, низкомолекулярные гепарины, дабигатрана этексилат.

Experience in Use of Dabigatran at Knee Arthroplasty

E.V. Reino, T.A. Zhirova, I.P. Antropova

Primary knee arthroplasty under combined spinal epidural anesthesia (CSEA) was performed to 30 patients with III stage of gonarthrosis. Anticoagulant prophylaxis of venous thromboembolism was started 12 hours prior to surgery – subcutaneous injections of 40 mg enoxaparine sodium (Clexane®). Postoperatively all patients were taken direct inhibitor of thrombin – dabigatran etexilate (Pradaxa®) by standard scheme: 110 mg in 3 hours after operation and than 220 mg once a day for 14 days. Deep vein thrombosis (DVT) was diagnosed in 2 cases (6.7% of patients). This rate was not higher than in case of prophylaxis with low molecular weight heparins. No hemorrhagic complications were noted. Maximum growth of total coagulation index was observed on 3 – 7 days after surgery that was manifested by raise of fibrinogen concentration, soluble fibrin-monomer complexes (SFMC) and increased activity of coagulation enzymic link. Indices returned to norm by 14th postoperative day. Use of dabigatran etexilate in knee arthroplasty provides an adequate prophylaxis of venous thromboembolism and does not increase the risk of hemorrhagic complications.

Key words: knee arthroplasty, deep vein thrombosis, hemostasis, anticoagulants, prophylaxis of thromboembolic complications, anticoagulants, low molecular weight heparins, dabigatran etexilate.

Операции эндопротезирования крупных суставов сопряжены с высоким риском развития венозных тромбозомболических осложнений (ВТЭО)

[2, 6, 7]. При отсутствии мер профилактики тромбоз глубоких вен (ТГВ) нижних конечностей после тотального эндопротезирования коленного сустава

выявляется в 40–84% случаев, а частота развития тромбоэмболии легочной артерии (ТЭЛА) составляет 0,7% [1, 5, 8, 9]. Своевременная и адекватная профилактика существенно снижает риск возникновения ТГВ и в большинстве случаев позволяет предотвратить развитие фатальной ТЭЛА.

«Золотым стандартом» в профилактике ВТЭО при ортопедических операциях считается использование низкомолекулярных гепаринов (НМГ), которые в сочетании с эластической компрессией и ранней активизацией пациентов обеспечивают эффективное предупреждение ТЭЛА [2, 3, 5, 6]. Однако применение НМГ имеет ряд недостатков: инъекционный способ введения, для ряда препаратов — необходимость подбора дозы с учетом массы тела пациента, потребность в лабораторном контроле.

Появление новых препаратов, которые по своим свойствам приближаются к «идеальному антикоагулянту», открывает новые перспективы в профилактике ВТЭО при ортопедических операциях. Возможность перорального применения, независимость от приема пищи и низкое лекарственное взаимодействие, отсутствие необходимости в подборе дозы и лабораторном контроле обеспечивают улучшенный фармакологический профиль и позволяют безопасно продолжить антикоагулянтную терапию на амбулаторном этапе после выписки больного из стационара.

Одним из таких препаратов является прямой ингибитор тромбина дабигатрана этексилат (Прадакса®). Тромбин играет ключевую роль в коагуляционном каскаде, катализируя образование фибрина, составляющего основу венозного тромба. Дабигатрана этексилат (Прадакса®), связываясь с активным сайтом как свободного, так и связанного тромбина, делает невозможным превращение фибриногена в фибрин и способствует торможению коагуляции [4].

Цель исследования — оценка клинической эффективности и безопасности применения дабигатрана этексилата при эндопротезировании коленного сустава.

МАТЕРИАЛ И МЕТОДЫ

В исследование включено 30 пациентов с гонартрозом III стадии, которым была выполнена операция первичного эндопротезирования ранее не оперированного (за исключением артроскопических вмешательств) коленного сустава в условиях комбинированной спинально-эпидуральной анестезии (КСЭА). *Критерии включения* в исследование: пациенты с дегенеративно-дистрофическим поражением коленных суставов III стадии, госпитализированные для операции первичного эндопротезирования; возраст пациентов старше 50 лет; возможность проведения комбинированной спинально-эпидуральной анестезии. *Критерии исключения*: наличие системных заболеваний соединительной ткани (ревматоидный арт-

рит, системная красная волчанка, болезнь Бехтерева); наличие субкомпенсированной и декомпенсированной соматической патологии (сердечная недостаточность III степени по НуНА, дыхательная недостаточность III степени, почечная и печеночная недостаточность II степени и выше, некомпенсированный сахарный диабет, тяжелая неврологическая патология); наличие онкологических заболеваний; наличие известных противопоказаний к проведению антикоагулянтной терапии; трудности при выполнении комбинированной спинально-эпидуральной анестезии (травматичная пункция эпидурального или спинального пространства, необходимость повторной пункции на другом уровне сложности при проведении эпидурального катетера).

Среди обследованных пациентов было 20 (67%) женщин и 10 (33%) мужчин. Средний возраст пациентов составил $66 \pm 7,3$ года. У ряда больных были выявлены дополнительные факторы риска ВТЭО: у 10 (33%) человек — ожирение II степени, у 15 (50%) — варикозная болезнь нижних конечностей. Все пациенты имели II или III степень анестезиологического риска по классификации Американского общества анестезиологов (ASA).

Пневматический турникет накладывали на проксимальный отдел бедра на этапе цементной имплантации компонентов эндопротеза. Средняя продолжительность операции составила $153,5 \pm 14,7$ мин, длительность анестезии — $179,4 \pm 27,9$ мин.

Фармакологический гемостаз осуществляли с использованием транексамовой кислоты в дозе 15–20 мг/кг по следующей схеме: перед операцией за 20–30 мин до хирургического разреза в дозе $19,3 \pm 2,3$ мг/кг внутривенно в 250 мл физиологического раствора натрия хлорида и повторно через 6 ч после первого введения в аналогичной дозе.

Медикаментозная профилактика ВТЭО. Профилактику начинали за 12 ч до операции. Всем пациентам подкожно вводили эноксапарин натрия (Клексан®) в дозе 40 мг. В послеоперационном периоде пациенты принимали прямой ингибитор тромбина дабигатрана этексилат (Прадакса®) по стандартной схеме: 110 мг через 3 ч после операции, далее — по 220 мг в сутки однократно в течение 14 дней.

Критерии оценки и контроль эффективности: объем кровопотери; частота развития геморрагических осложнений в послеоперационном периоде; частота развития венозных тромбоэмболических осложнений; динамика показателей системы гемостаза.

Оценка кровопотери проводилась в течение суток после операции. Объем наружной интраоперационной кровопотери определяли гравиметрическим методом; после взвешивания операционного

материала расчет производили с учетом поправочного коэффициента — 30%. В послеоперационном периоде учитывалось количество крови, излившейся по дренажам в течение суток после операции. Общая кровопотеря определялась как сумма интраоперационной и дренажной кровопотери.

Для определения клинических признаков тромбоза глубоких вен проводили исследование венозного русла нижних конечностей: наличие болевого синдрома, характер боли и степень ее выраженности, состояние кожных покровов, наличие периферических отеков, пробы Хоманса, Мозеса. Инструментальное обследование осуществляли методом ультразвукового дуплексного сканирования вен нижних конечностей перед операцией, через 2 нед после операции и дополнительно при наличии клинических признаков ТГВ. Исследование проводилось на ультразвуковой диагностической системе фирмы «Siemens» — ACUSON CV70 по технологии производителя.

Показатели системы гемостаза определяли перед операцией, а также на 1-е, 3-и, 7-е, 14-е сутки послеоперационного периода клоттинговым методом на коагулометре «ACL-200» (Instrumentation Laboratory, США). Образование растворимого фибрина (РФМК) оценивали ортофенантролиновым методом наборами фирмы «Технология Стандарт». Тромбоэластографию проводили на аппарате «TEG 5000» (Haemoscop, США). Определяли следующие показатели: *R* — время от начала исследования до появления первых нитей фибрина, что характеризует энзиматическую часть коагуляционного каскада; *K* — время достижения фиксированной прочности сгустка отражает кинетику увеличения прочности сгустка; *a* — угол расхождения, отражает процесс увеличения прочности сгустка; *MA* — максимальная амплитуда характеризует максимум динамических свойств соединения фибрина и тромбоцитов; *Ly30* характеризует процесс растворения сгустка. Расчетный показатель *CI* —

коагуляционный индекс характеризует состояние системы гемостаза в целом.

РЕЗУЛЬТАТЫ И ОБСУЖДЕНИЕ

Объем интраоперационной кровопотери составил $275,0 \pm 129,6$ мл, дренажной — $394,7 \pm 135,4$ мл. Общая кровопотеря за операционные сутки определена в объеме $862,0 \pm 275,1$ мл, что в большинстве случаев не превышало 20% объема циркулирующей крови, соответственно донорской гемотрансфузии не потребовалось ни одному пациенту. В послеоперационном периоде геморрагических осложнений зарегистрировано не было.

Тромбоз глубоких вен голени был подтвержден у 2 пациентов, что составило 6,7% в популяции обследованных больных. Следует отметить, что выявленная частота развития ТГВ не превышала частоту встречаемости ТГВ на фоне профилактики НМГ, которая составляет, по данным литературы, до 8–10% [6, 7]. В обоих случаях был выявлен тромбоз задней большеберцовой вены, который развился на фоне имеющихся дополнительных факторов риска, а именно, варикозной болезни нижних конечностей. Оба пациента в соответствии с общепринятыми рекомендациями были переведены на лечебные дозы НМГ (эноксапарин натрия) с последующим подбором профилактических доз непрямых антикоагулянтов (варфарин) под контролем МНО, целевое значение которого поддерживалось в пределах 2,3–2,8.

При оценке лабораторных показателей отмечено существенное увеличение коагуляционного потенциала непосредственно после операции, что выражалось в усилении формирования растворимого фибрина, однако невысокая концентрация субстрата фибринообразования — фибриногена и снижение количества циркулирующих тромбоцитов позволили сохранить общий коагуляционный потенциал на дооперационном уровне в первые сутки после операции, о чем свидетельствовал ин-

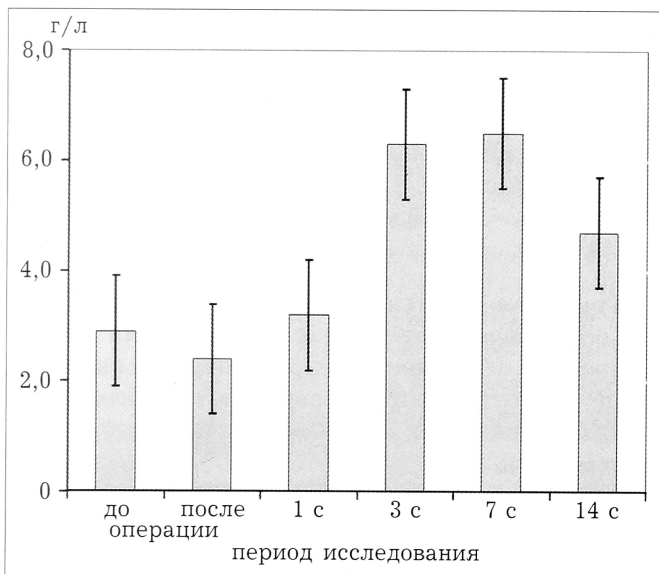


Рис. 1. Динамика уровня фибриногена.

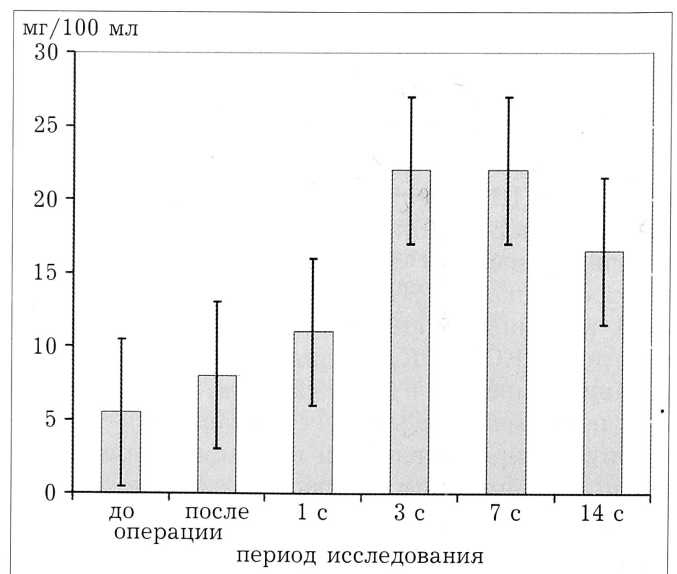


Рис. 2. Динамика уровня РФМК.

тегральный показатель СИ, который был в пределах физиологической нормы 0,14 (95% ДИ от -0,38 до 0,67).

На 3–7-е сутки после операции отмечалось максимальное увеличение концентрации фибриногена и, соответственно, продуктов его деградации, определяемых по показателю РФМК. Так, уровень фибриногена был определен $6,3 \pm 0,5$ и $6,4 \pm 0,4$ г/л на 3-и и 7-е сутки послеоперационного периода, РФМК $22,2 \pm 1,6$ мг/100 мл на 3-и и $22,5 \pm 1,5$ мг/100 мл на 7-е сутки. Активность ферментативного звена коагуляции также имела наибольшее значение в этот период и составила $19,5 \pm 3,0$ и $20,5 \pm 1,9$ мин на 3-и и 7-е сутки соответственно. Это обеспечило максимальную плотность фибринового сгустка, лизис которого наступал через $5,6 \pm 1,3$ и $5,7 \pm 0,9$ мин на 3-и и 7-е сутки соответственно (рис. 1–4). Таким образом, общий коагуляционный индекс в этот период был также максимальным, однако на фоне антикоагулянтной терапии дабигатраном он лишь немного превышал верхнюю границу нормы (1,08 при 95% ДИ от 0,41 до 1,74). Его максимальное значение было определено в пределах 3,3 при норме до 3,0. Следует отметить, что этот период является наиболее опасным в плане риска тромбообразования, именно в течение данного периода ТГВ был диагностирован у одного из пациентов.

К 14-м суткам после операции повышение количества тромбоцитов компенсировалось снижением концентрации фибриногена и активности процессов свертывания. Сбалансированность гемостаза отражалась в сохранении нормальных значений коагуляционного индекса у пациентов, у которых течение послеоперационного периода не осложнилось развитием ТГВ. СИ на 14-е сутки после операции составил 0,99 (при 95% ДИ от 0,42 до 1,55). Тромбоэластографическое исследование фибринолиза показало, что он имеет фазовый характер, максимальная активность которого наблюдалась в 1-е и 3-и сутки после операции и составила $1,8 \pm 0,3$ и $0,9 \pm 0,3$ Лу30 соответственно, однако на протяжении всего периода наблюдения этот показатель не выходил за рамки нормальных значений (рис. 5).

На фоне приема дабигатрана этексилата было выявлено значительное увеличение до 80–120 с длительности тромбинового теста (рис. 6), удлинение АЧТВ (рис. 7) и ПТВ (рис. 8). Следует особо отметить, что на этом фоне общий коагуляционный индекс по данным ТЭГ был в пределах нормы, это указывает на сохранение нормального коагуляционного потенциала. Следовательно, на фоне приема дабигатрана этексилата риск развития геморрагических осложнений в исследуемой популяции пациентов не увеличивался.

Таким образом, динамика показателей системы гемостаза на фоне профилактики дабигатрана этексилата отражала нормальные физиологические реакции на операционную травму, общий коагуляционный потенциал незначительно

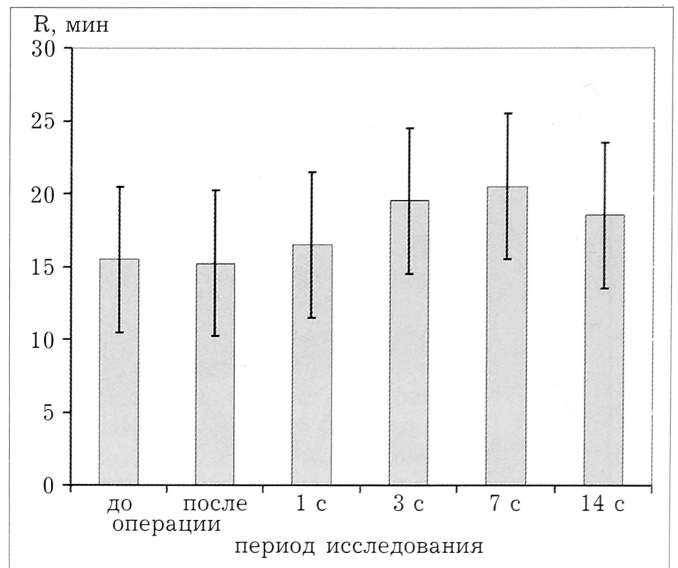


Рис. 3. Динамика активности ферментативного звена коагуляции.

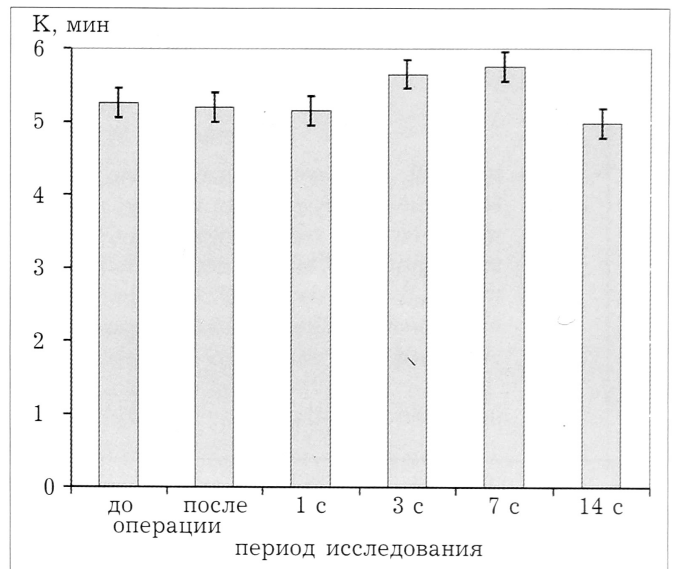


Рис. 4. Прочность фибринового сгустка.

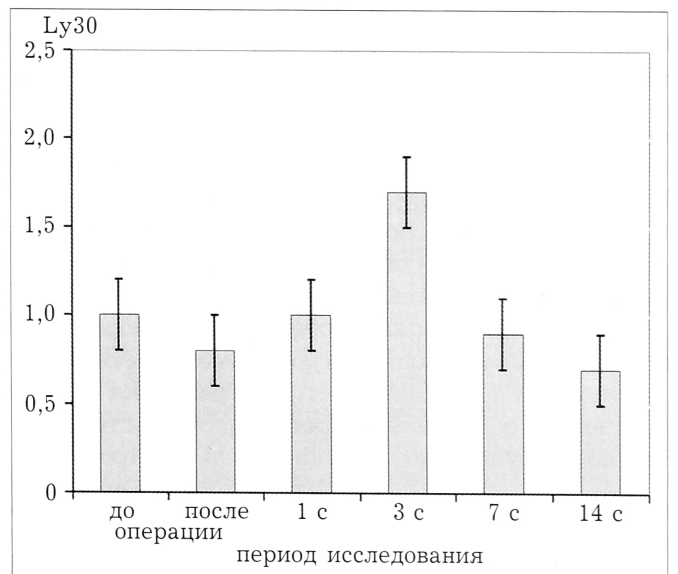


Рис. 5. Динамика активности фибринолиза.

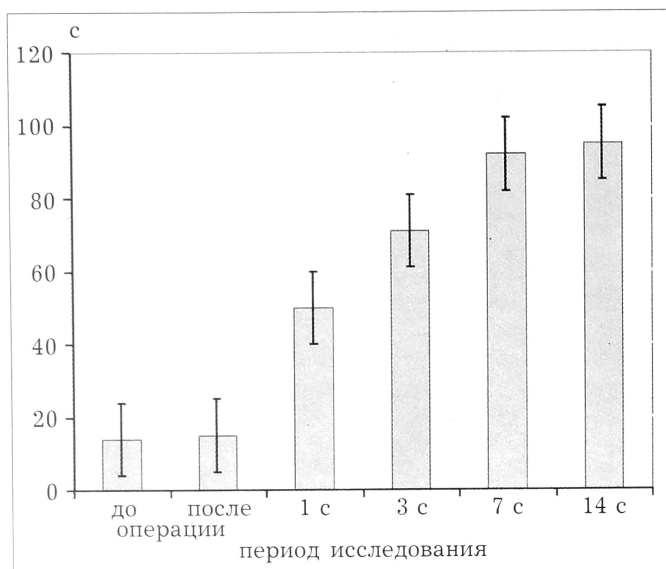


Рис. 6. Динамика тромбинового времени.

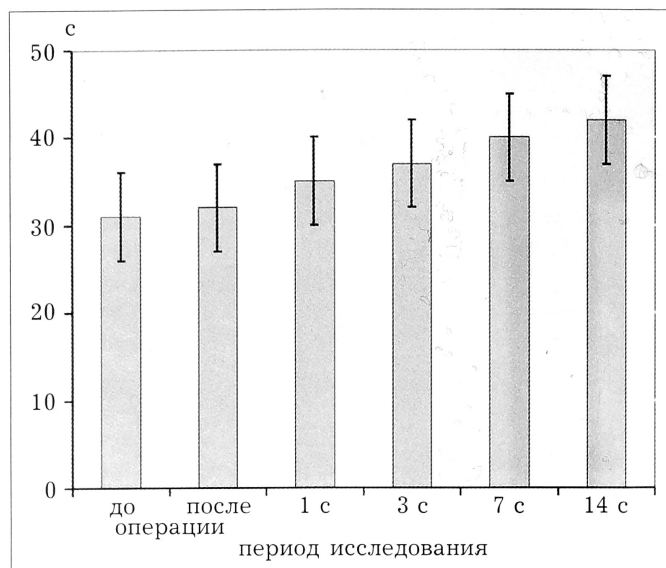


Рис. 7. Динамика АЧТВ.

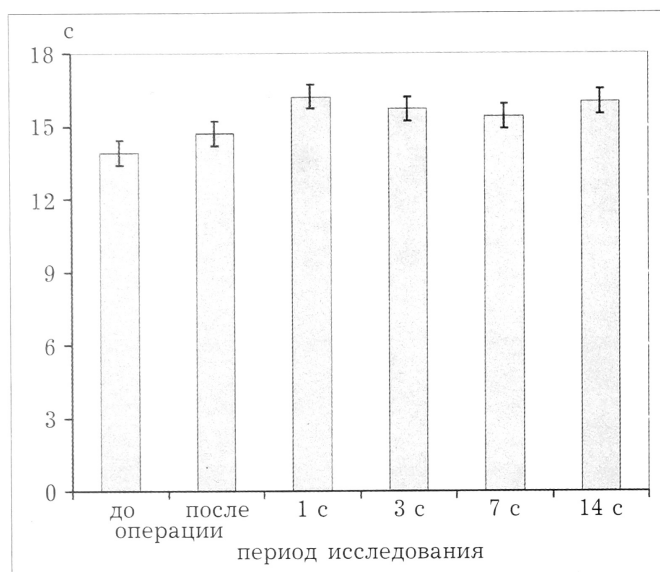


Рис. 8. Динамика ПТВ.

увеличивался на 3-и и 7-е сутки после операции и нормализовался через 2 нед после операции. Лабораторный контроль не выявил критических изменений в системе гемостаза, что в большинстве случаев позволяет безопасно отказаться от мониторинга показателей в послеоперационном периоде.

Заключение. Использование нового препарата дабигатрана этексилата для антикоагулянтной терапии при операциях эндопротезирования коленного сустава позволяет обеспечить адекватную профилактику венозных тромбоемболических осложнений и не увеличивает риск развития геморрагических осложнений. Преимуществами терапии являются: удобство применения и дозирования,

независимость от приема пищи, минимальная инвазивность, отсутствие потребности в постоянном лабораторном контроле, что дает возможность продолжить антикоагулянтную терапию после выписки из стационара.

ЛИТЕРАТУРА

1. Балуда В.П., Балуда М.В., Гольдберг А.П. и др. Претромботическое состояние. Тромбоз его профилактика. — М., 1999.
2. Кириенко А.И., Андрияшкин В.В. Стратегия профилактики острых венозных тромбозов у хирургических больных //Трудный пациент. — 2004. — N 5. — С. 3–7.
3. Российские клинические рекомендации по диагностике, лечению и профилактике венозных тромбоемболических осложнений //Флебология. — 2010. — N 1. — С. 22–23.
4. Стуров Н.В., Мусеев С.В. Клиническая фармакология дабигатрана — представителя нового класса антикоагулянтов — прямых ингибиторов тромбина //Клин. фармакол. и тер. — 2009. — N 5. — С. 32–37.
5. Clagett G.P., Anderson F.A.Jr., Geerts W. et al. Prevention of venous thromboembolism //Chest. — 1998. — Vol. 114. — P. 531–560.
6. Eriksson B.I., Kõlebo P., Anthymyr B.A. et al. Prevention of deep-vein thrombosis and pulmonary embolism after total hip replacement: comparison of low-molecular-weight heparin and unfractionated heparin //J. Bone Jt Surg. — 1991. — Vol. 73. — P. 484–493.
7. Ettema H.V., Hoppener M.R., Bøller H.R. et al. Thrombosis prophylaxis in orthopaedic surgery: considerations and uncertainties //Ned Tijdschr Geneesk. — 2003. — Vol. 147, N 38. — P. 1842–1847.
8. Hirsh J. Evidence for the needs of out-of-hospital thrombosis prophylaxis: introduction //Chest. — 1998. — Vol. 114. — P. 113–114.
9. Nicolaidis A., Arcelus J., Belcaro G. et al. Prevention of venous thromboembolism //Int. Angiol. — 1992. — N 11. — P. 151–159.

Сведения об авторах: Рейно Е.В. — науч. сотр. отделения ортопедии № 1 УНИИТО им. В.Д. Чаклина; Жирова Т.А. — канд. мед. наук, начальник отдела анестезиологии и реаниматологии; Кузнецова Н.Л. — доктор мед. наук, профессор, зам. директора по научной работе; Антропова И.П. — канд. биол. наук, старший науч. сотр. клинико-биологической лаборатории.

Сведения об авторах: Рейно Елена Викторовна. 620014, Екатеринбург, Банковский пер., дом 7. Тел.: (343) 371–23–11. Тел./факс: (343) 371–17–23. E-mail: helen@weborto.net