

- hallux rigidus using the Milwaukee foot model //J. Orthop Res. — 2008. — Vol. 26, N 4. — P. 419–427.
9. Coughlin M. J., Shurnas P. S. Hallux Rigidus. Surgical Techniques (Cheilectomy and Arthrodesis) //J. Bone Jt Surg. — 2004. — Vol. 86. — P. 119–130.
10. Dereymaeker G. Surgical treatment of hallux rigidus // Orthop. — 2005. — Vol. 34, N 8. — P. 742–747.
11. Filip L., Stehlik J., Musil D., Sadovská P. Indications for and methods of hallux rigidus treatment //Acta. Chir. Orthop. Traumatol. Cech. — 2008. — Vol. 75, N 3. — P. 173–179.
12. LaMar L., Deroy A.R., Sinnot M.T., Haut R. et al. Mechanical comparison of the Youngswick, sagittal V, and modified Weil osteotomies for hallux rigidus in a sawbone model //J. Foot Ankle Surg. — 2006. — Vol. 45, N 2. — P. 70–75.

Сведения об авторах: Мазалов А.В. — врач травматолог-ортопед, Люберецкая районная больница № 2; Загородний Н.В. — профессор, доктор мед. наук, зав. кафедрой травматологии, ортопедии и артрологии РУДН, руководитель Клиники эндопротезирования суставов ЦИТО, главный травматолог-ортопед Москвы; Процко В.Г. — канд. мед. наук, доцент кафедры травматологии, ортопедии и артрологии РУДН; Султанов Э.М. — канд. мед. наук, доцент той же кафедры; Хамоков Э.Х. — канд. мед. наук, ассистент той же кафедры.

Для контактов: Мазалов Алексей Витальевич. 140006, Московская область, Люберцы, Октябрьский проспект, дом 338, МУ ЛРБ№2. Тел.: (8) 926-676-69-42. E-mail: amazalov@inbox.ru

© А.К. Гулевский, Е.Г. Иванов, 2011

РЕГЕНЕРАЦИЯ ХРЯЩА КОЛЕННОГО СУСТАВА ПОД ВЛИЯНИЕМ НИЗКОМОЛЕКУЛЯРНОЙ ФРАКЦИИ КОРДОВОЙ КРОВИ (ДО 5 КДА)

А.К. Гулевский, Е.Г. Иванов

Институт проблем криобиологии и криомедицины НАН Украины, Харьков

Проведено исследование влияния биохимическими, гистологическими и рентгенологическими методами низкомолекулярной фракции (до 5кДа) кордовой крови (ФКК) крупного рогатого скота на регенерацию хряща коленного сустава крыс после его механической травмы. Установлено, что внутримышечное введение ФКК существенно стимулирует накопление основных компонентов матрикса, важнейших структурных белков в регенерате хряща, а также оказывает позитивное действие на морфологическое состояние регенерирующего хряща и окружающей ткани на стадиях образования грануляционной ткани и на стадии формирования хондроцита. Показано, что инъекции ФКК способствуют нормализации двигательной активности травмированной конечности.

Ключевые слова: регенерация, хрящ, механическая травма, низкомолекулярная фракция кордовой крови, гликозаминогликаны, хондроцит, тирозин, оксипролин.

Regeneration of Knee Joint Cartilage under the Effect of Low-Molecular Fraction of Cord Blood (up to 5 kDa)

A.K. Gulevsky, Ye.G. Ivanov

The effect of the cattle cord blood low-molecular fraction (up to 5 kDa) (FCB) on regeneration of knee joint cartilage following mechanical injury was studied in rats using biochemical, histological and roentgenological methods. It was shown that intramuscular injection of FCB significantly stimulated the accumulation of the basic components of matrix, the most important structural proteins in cartilage regeneration as well as provided the positive effect on morphologic state of cartilage and surrounding tissues. That positive effect was noted during both stage of granulation and stage of chondrocyte development. It was shown that injection of FCB promoted normalization of motor activity in injured limb.

Key words: regeneration, cartilage, mechanical injury, low-molecular fraction of cord blood, glycosaminoglycans, chondrocyte, tyrosine, oxyproline.

Скорость репаративной регенерации хрящевой ткани в значительной степени определяется интенсивностью метаболизма хондроцитов и фибробластов, синтезирующих полисахаридные и белковые компоненты матрикса [13–15, 21, 22]. В качестве препаратов, стимулирующих метаболизм хрящевой ткани, в нашей клинике чаще всего используются хондропротекторы, такие как «Глюкозамина гидрохлорид», «Хондроксид», «Те-

рафлекс» и «Алфлутоп», в состав которых включены хондроитинсульфат и глюкозамин [11, 14, 15]. Однако данные препараты не в полной мере устраняют нарушения, связанные с метаболизмом протеогликанов и белков при патологиях суставного хряща, а также обладают побочными эффектами. В связи с этим целесообразна разработка новых препаратов, стимулирующих метаболизм хрящевой ткани. Для решения данной за-

дачи нами была выделена низкомолекулярная (до 5 кДа) фракция кордовой крови (ФКК) по технологии, сходной с получением «Актовегина» — одного из препаратов, зарекомендовавших себя в комплексном лечении патологий хрящевой ткани [5, 6, 8, 17]. «Актовегин» — депротеинизированный гемодиализат, полученный с помощью ультрафильтрации, благодаря чему готовый продукт свободен от протеинов и антител, а также обладает апирогенным свойством. Принцип действия «Актовегина» — воздействие на клеточный обмен путем увеличения накопления кислорода и глюкозы в клетках соединительной ткани. Нами было показано, что ФКК в опытах *in vivo* способствовала регенерации кожи, подвергшейся термическому ожогу и слизистой оболочки желудка после субхронической язвы желудка, а также стимулировала рост различных клеточных культур [6, 8, 17]. Биогенный потенциал ФКК позволяет предположить, что низкомолекулярная фракция (до 5 кДа) кордовой крови, полученная непосредственно из кордовой (плацентарной, пуповинной) крови молочных телят, также может обладать биологической активностью в отношении регенерации хрящевой ткани [3, 5, 7, 18, 24].

Наряду с данными о благоприятном воздействии биологически активных субстанций на регенерацию хряща имеются сведения о влиянии криовоздействия, проявляющемся в снижении уровня воспалительной реакции и стимуляции метаболизма глубокого слоя хондроцитов [12, 13, 15]. Таким образом, в качестве дополнительного фактора воздействия на регенерацию хряща было выбрано локальное, дозированное, однократное криовоздействие на область механического дефекта.

Цель исследования — определение влияния ФКК на содержание гликозаминогликановых компонентов протеогликановых комплексов (по гиалуроновой кислоте, хондроитинсульфату и гепарину), на общее количество гликозаминогликанов в протеогликановых комплексах (по гексозамину и гексуриновым кислотам), коллагеновых и неколлагеновых белков матрикса хряща, а также на особенности морфологического и функционального состояния регенерирующего хряща после его механической травмы.

МАТЕРИАЛ И МЕТОДЫ

Исследование выполнено на 55 крысах-самцах линии Wistar массой 290–310 г. Контрольными сроками эксперимента для изучения содержания компонентов матрикса хряща и для оценки состояния двигательной активности конечности были приняты 7, 14, 21-е и 28-е сут с момента моделирования механического повреждения хряща коленного сустава.

Выделение фракции с компонентами молекулярной массы до 5 кДа из кордовой крови крупного рогатого скота осуществлялось методом ультрафильтрации [1, 17] с использованием филь-

рационного оборудования фирмы «Sartorius» (Германия).

Контрольными сроками эксперимента для гистологического и рентгенологического изучения хряща были приняты 28-е сут с момента моделирования механического повреждения хряща коленного сустава. 55 экспериментальных крыс были разбиты на три группы, по 5 животных в каждой группе в каждый экспериментальный срок: 1-я группа — здоровые животные; 2-я группа — животные, ежедневно получавшие физиологический раствор на протяжении всего срока наблюдения (контроль); 3-я группа — экспериментальные животные, которым внутримышечно ежедневно в течение всего срока наблюдения вводили ФКК в дозе 1,17 мг на 100 г массы тела.

Моделирование механического дефекта хряща осуществлялось по запатентованному методу [12]. Экспериментальным животным проводили премедикацию амиозином и применяли наркоз кетаминном. Затем животное фиксировали и подготавливали рабочую поверхность путем рассечения кожи. Далее рассекали рабочую область с помощью хирургических инструментов и осуществляли внедрение в зону расположения хряща коленного сустава бедренной кости. Электрической бормашиной с наконечником в форме усеченного конуса (длина рабочей поверхности наконечника 4 мм, диаметр внизу — 0,7 мм, сверху — 0,5 мм) производили механический дефект хряща в дистальном отделе бедренной кости от межмышечковой зоны вглубь метадиафиза. Высверливали отверстие в хряще вглубь длиной 4 мм и диаметром до 0,7 мм. Затем осуществляли однократное криовоздействие на хрящ железной иглой, предварительно охлажденной в емкости с жидким азотом в течение 20 сек. Время экспозиции — 15 сек. Далее выполняли уход из зоны манипуляции путем наложения серии двойных швов на мышцы, связки и кожу полисинтетическими материалами. Животное выводили из наркоза.

Содержание отдельных гликозаминогликановых компонентов протеогликанового комплекса (гиалуроновой кислоты, хондроитинсульфата и гепарина) определяли в матриксе хряща по методу Л.И. Слуцкого [14]. Общее количество гликозаминогликанов в протеогликановых комплексах матрикса хряща определяли по содержанию гексозамина [20] и гексуриновых кислот [19]. Содержание коллагеновых и неколлагеновых белков определяли по содержанию оксипролина [23] и тирозина [14]. Оценка двигательной активности экспериментальных животных в ходе эксперимента осуществлялась по методу В.В. Гацуры [4]. Рентгенологическое исследование регенерирующего хряща осуществляли с помощью рентгенологического аппарата РУМ-4 (Россия).

Для гистологического исследования, проводимого на 28-е сут эксперимента, выделяли фраг-

менты бедренной кости с зоной повреждения и фиксировали в растворе 10%-ного нейтрального формалина, проводили декальцинацию в растворе 4%-ной азотной кислоты при температуре 18–22°C, обезживали в спиртах возрастающей крепости (50, 70 и двукратно в 96°) и в спирте с эфиром (1:1), заключали в целлоидин. Гистологические срезы изготавливали на санном микротоме «Reichert» и окрашивали гематоксилином и эозином по методу Ван Гизона [16]. Гистологический анализ проводили с помощью светового микроскопа «Primo Star» (Carl Zeiss) с использованием для фотографирования цифровой фотокамеры Canon Power Short A610 и компьютерной программы AxioVision.

Все манипуляции с животными выполнялись согласно принципам «Европейской конвенции о защите позвоночных животных, используемых для экспериментальных и других научных целей» (Страсбург, 1985). Данные статистически обрабатывали в программе Microsoft excel 2003 с применением U-критерия Манна-Уитни.

РЕЗУЛЬТАТЫ И ОБСУЖДЕНИЕ

Сравнивая динамику накопления в регенерате хряща отдельных гликозаминогликановых компонентов протеогликанового комплекса (гепарина, хондроитинсульфатов и гиалуроновой кислоты), можно видеть, что под влиянием ФКК происходило существенное увеличение содержания этих компонентов матрикса хряща (рис. 1, а, б). Нормализация содержания хондроитинсульфатов и гиалуроновой кислоты наблюдалась уже к 28-м сут, в то время как в группе животных, которым вводили физиологический раствор, их содержание к этому сроку регенерации соответственно в 3,5 и в 5,8 раза ниже. Как видно на рис. 1, в эффект ФКК относительно стимуляции накопления гепарина менее значителен, но и в этом случае его содержание в

1,9 раза в среднем на всех сроках эксперимента выше в опытной группе, чем в группе животных, не получавших лечение.

Сходная картина имела место при изучении динамики накопления гликозаминогликановых компонентов, отражающих общее содержание протеогликанов в хрящевой ткани (определяли по содержанию в регенерате хряща гексозамина и гексуриновых кислот). Анализируя данные, представленные на рис. 2, а, можно видеть, что в группе животных, получавших инъекции ФКК, содержание гексозамина в регенерате хряща уже на 7-е сут эксперимента достоверно не отличается от его содержания в хряще здоровых животных, а на 28-е сут количество этого компонента даже достоверно выше, чем в группе здоровых животных. В то же время в группе животных, не получавших лечение, содержание гексозамина ниже, чем в хряще здоровых животных. На 7-е и 14-е сут регенерации его количество ниже, чем в хрящевой ткани здоровых животных соответственно в 3,1 и 3,3 раза, а на 21-е и 28-е сутки — в 1,8 и 1,7 раза.

Изменение содержания гексуриновых кислот в регенерате хряща представлено на рис. 2, б.

На протяжении всего периода исследования очевидно, что содержание гексуриновых кислот в опытной группе в 2,5 раза выше по отношению к контрольной группе. Хотя даже в группе животных, получавших лечение ФКК, этот показатель на протяжении всего эксперимента, включая 28-е сут после травмы хряща, в 1,2 раза ниже, чем в хряще здоровых животных.

Для полноценного формирования хрящевой ткани важен синтез белковых компонентов, в частности, коллагеновых и неколлагеновых белков, о которых можно судить по содержанию оксипролина и тирозина в хрящевой ткани. На рис. 3, а видно, что содержание оксипролина в хряще опытных животных уже на 7-е сут достоверно

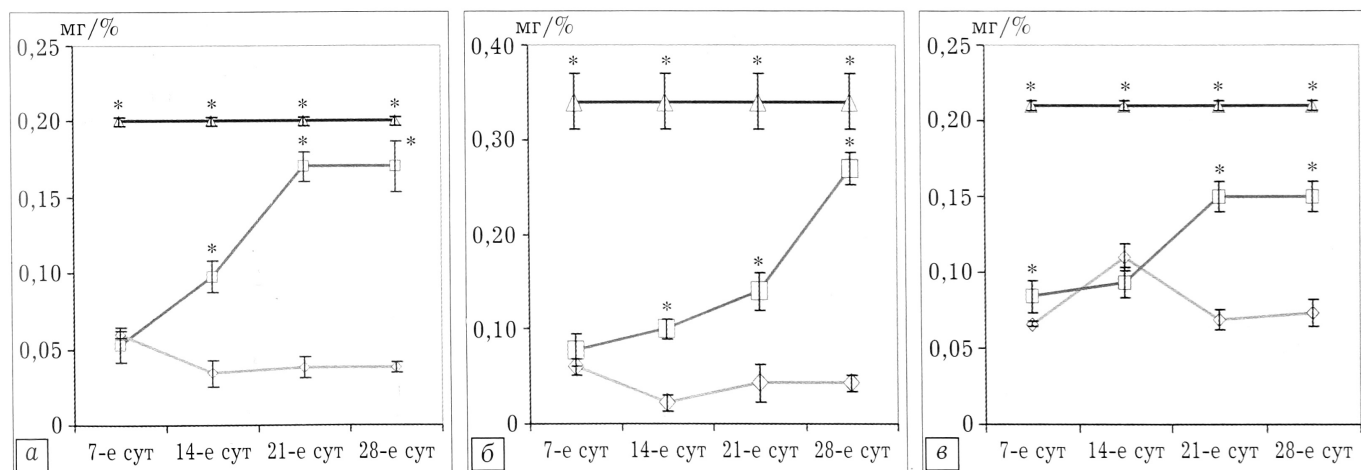


Рис. 1. Влияние ФКК на содержание отдельных гликозаминогликанов протеогликанового комплекса хрящевой ткани. а — содержание хондроитинсульфатов; б — содержание гиалуроновой кислоты; в — содержание гепарина.

Экспериментальные группы: ◇ — группа животных, не получавшая лечения; ◻ — группа животных, получавшая инъекции ФКК; ▲ — группа здоровых животных.

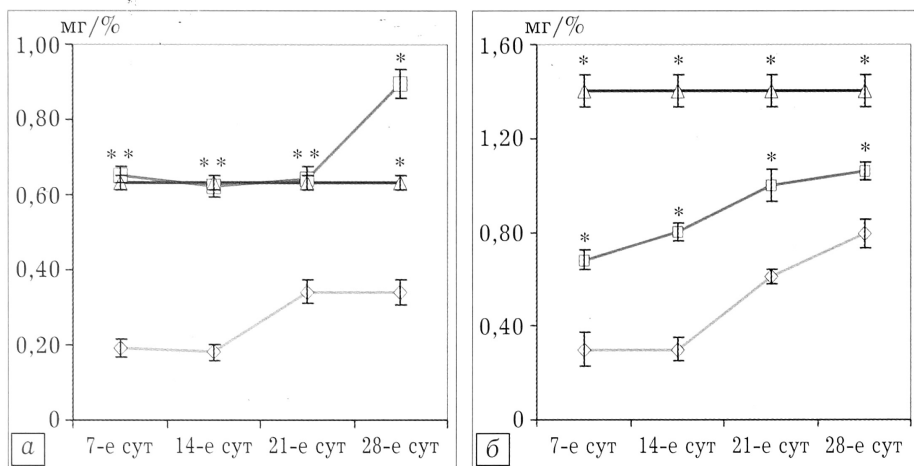


Рис. 2. Влияние ФКК на содержание общих гликозаминогликанов протеогликанового комплекса в хрящевой ткани.

а — содержание гексозамина; б — содержание гексурановых кислот.

* $p < 0,05$ по сравнению с группой животных, не получавших лечение.

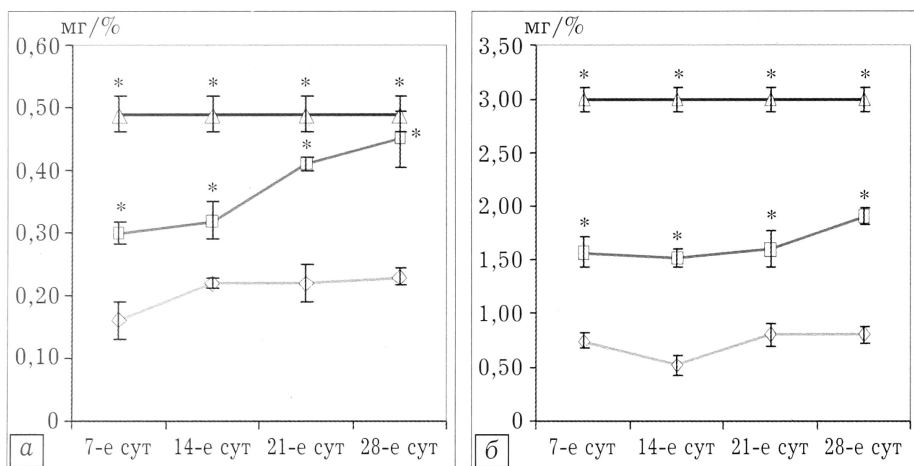


Рис. 3. Влияние ФКК на содержание белковых компонентов в хрящевой ткани.

а — содержание оксипролина; б — содержание тирозина.

* $p < 0,05$ по сравнению с группой животных, не получавших лечение.

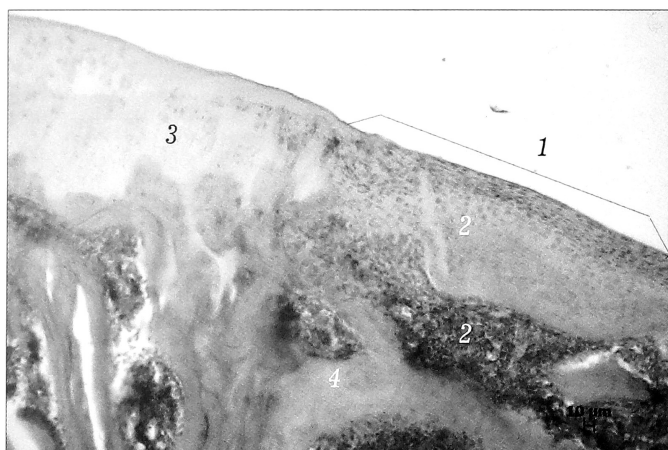


Рис. 4. Регенерат в зоне хрящевого дефекта на 28-е сут наблюдения у животных, получавших инъекции ФКК, окраска гематоксилином и эозином, ув. 400.

1 — граница дефекта; 2 — область дефекта; 3 — суставной хрящ; 4 — костные trabeculae.

выше, чем в контроле. Положительная динамика накопления оксипролина в регенерате хряща опытных животных по сравнению с контролем определяется и в последующие сроки эксперимента. На 28-е сут наблюдения содержание оксипролина в регенерате хряща животных, получавших инъекции ФКК, не отличается от содержания этой аминокислоты в хрящевой ткани здоровых животных.

В последующей серии экспериментов нами была изучена динамика накопления в регенерате хрящевой ткани тирозина, который отражает содержание неколлагеновых белков [11, 14]. Сравнивая накопление тирозина (рис. 3, б) в опытной и контрольной группе животных, можно видеть, что на всех сроках наблюдения содержание этой аминокислоты у животных, получавших инъекции ФКК, выше в 2,8 раз. Вместе с тем даже при лечении ФКК содержание тирозина на протяжении всего периода наблюдения ниже в регенерате хряща здоровых животных.

Проведенные нами исследования биохимических показателей доказывают, что внутримышечное введение ФКК на протяжении срока наблюдения существенно стимулирует накопление основных гликозаминогликановых компонентов протеогликанов и белковых элементов матрикса хряща.

Для оценки морфологического состояния регенерата хряща проведено гистологическое исследование. На полученных гистологических срезах хрящевой ткани видно, что через 28 сут после операции у животных опытной группы часть дефекта, расположенная в суставном хряще, была заполнена волокнистым хрящом, плотно соединяющимся с краями прилежащего суставного хряща (рис. 4). Толщина сформированной хрящевой ткани варьировала у разных животных, при этом во всех случаях сохранялась конгруэнтность суставных поверхностей (рис. 5, 6). Плотность клеток в сформированном хряще была неравномерной. Наружный слой формировали клетки, имеющие продолговатую форму и располагающиеся длинной осью вдоль суставной поверхности. В более глубоких слоях новообразованного хряща обнаруживались округлые клетки хрящевого фенотипа с крупными базофильными ядрами, отмечалась тенденция к формированию изогнутых групп

клеток. Однако зонального строения, характерного для суставного хряща, в регенерате не установлено.

Дефект в области субхондральной кости опытных животных был заполнен костной тканью пластинчатой структуры. В межтрабекулярных пространствах располагался красный костный мозг. Вблизи зоны дефекта в суставном хряще определялись явления деструкции (рис. 6), на периферии сохранялась citoархитектоника суставного хряща. Предположительно, формирование хондроцитов в зоне дефекта могло быть связано с дополнительным воздействием на пораженную область, опосредованно через кровеносную систему, а впоследствии через синовиальную оболочку и «материнскую кость» стимулирующего регенерацию биологически активного компонента, в данном случае ФКК.

В то же время у животных контрольной группы морфологическая картина формирования костного регенерата существенно отличалась. На поверхности располагался слой соединительной ткани неоднородной структуры с неравномерной плотностью клеток (рис. 7), что приводило, в отличие от опытной группы, к «проседанию» области регенерата, в которой формировалась хрящевая ткань. Конгруэнтность суставных поверхностей нарушалась, регенерат плотно контактировал с прилежащей костью и хрящом, иногда покрывая последний снаружи.

Очаги деструкции распространялись на окружающий дефект, суставной хрящ и субхондральную кость. Даже на периферии от дефекта отмечалось истончение хрящевого покрытия, узурирование его поверхности, появление очагов без клеток. Следует отметить, что визуально площадь новообразованной ткани в области регенерата в контрольной группе определялась значительно меньше, чем в опытной. Суставная поверхность при этом была существенно повреждена, на некоторых участках оголена «материнская кость» с тяжами неструктурированной вновь образованной соединительной ткани.

Проведенный рентгенологический анализ позволил установить, что после инъекций ФКК площадь повреждения составляла 7 мм², что достоверно меньше, чем в контроле (11,2 мм²) (рис. 8). Эти данные подтверждают результаты биохимических и гистологических исследований эффективности инъекций ФКК для стимуляции регенерации хряща после механической травмы суставного хряща.

О высокой эффективности воздействия ФКК можно судить также по результатам оценки функциональной активности конечности подопытно-

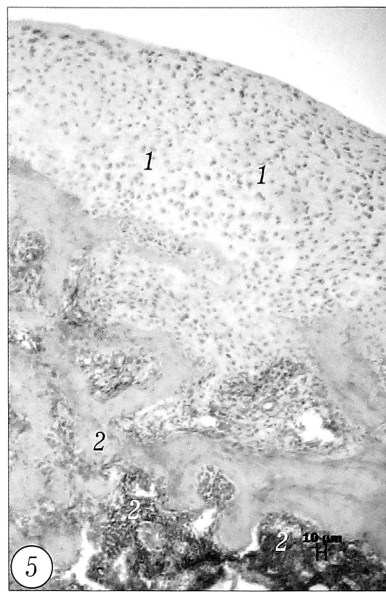


Рис. 5. Хрящевая ткань в костно-хрящевом дефекте на 28-е сут наблюдения у животных, получавших ФКК, окраска гематоксилином и эозином, ув. 400.

1 — гиалиноподобная, волокнистая, оформленная соединительная ткань; 2 — новообразованные костные трабекулы.

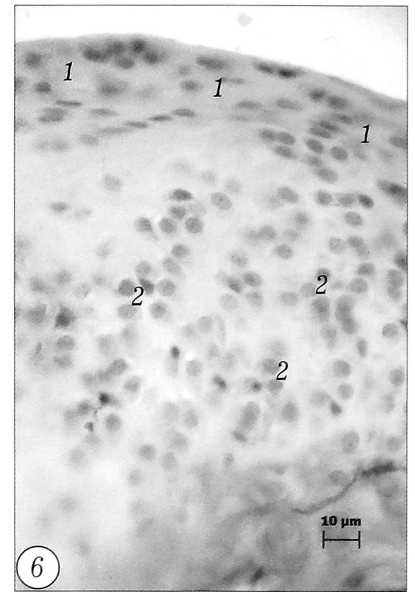


Рис. 6. Хрящевая ткань в зоне дефекта суставного хряща на 28-е сут наблюдения у животных, получавших ФКК, окраска гематоксилином и эозином, ув. 900.

1 — новообразованный суставной хрящ; 2 — хондроциты.

го животного. На рис. 9 видно, что на 7, 14, 21-е и 28-е сут регенерации двигательная активность у животных опытной группы выше — в 1,7; 1,4; 1,3 и 1,2 раза соответственно, чем в контрольной группе животных. У животных, не получавших никакого лечения (контроль), двигательная активность не восстановилась даже к 28-м суткам.

ВЫВОДЫ

Таким образом, в результате проведенных экспериментов установлено, что внутримышечное

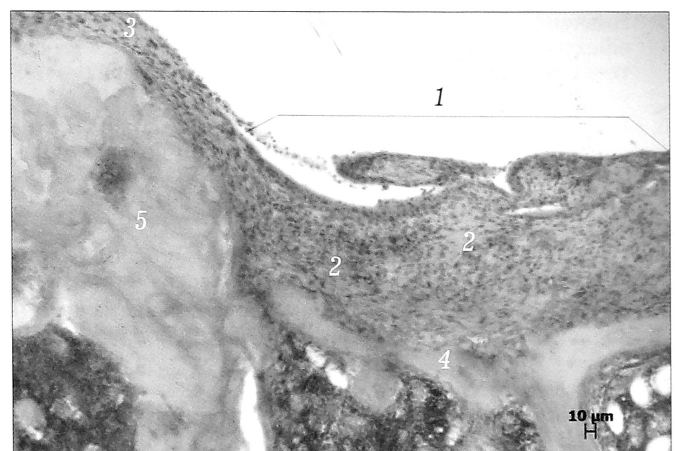


Рис. 7. Регенерат в зоне хрящевого дефекта на 28-е сут наблюдения у контрольных животных, окраска гематоксилином и эозином, ув. 400.

1 — граница дефекта; 2 — область дефекта; 3 — волокнистая соединительная ткань; 4 — костные трабекулы; 5 — сохранившийся суставной хрящ.

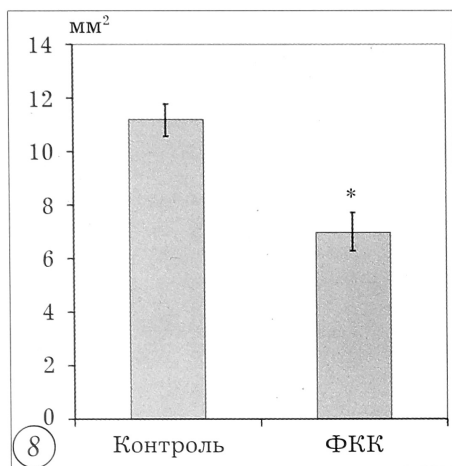
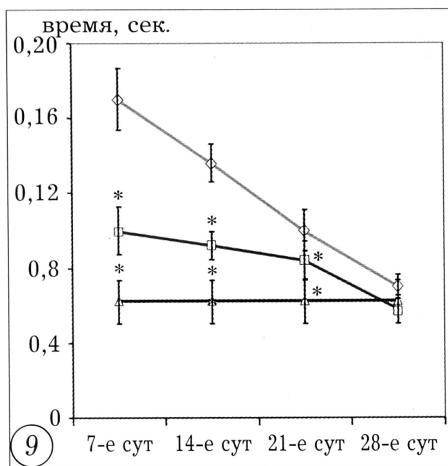


Рис. 8. Площадь повреждения хряща на 28-е сут.

* $p < 0,05$ по сравнению с контролем.

Рис. 9. Динамика двигательной активности крыс.

* $p < 0,05$ по сравнению с группой животных, не получавших лечение.



введение ФКК в дозе 1,17 мг на 100 г массы тела экспериментального животного на протяжении 28-и сут после механической травмы хряща стимулирует накопление основных гликозаминогликановых компонентов протеогликанового комплекса и белковых компонентов в регенерате хряща. Данные рентгенологического и гистологического исследования регенерата хряща также указывают на высокую биологическую активность ФКК в отношении регенерации хрящевой ткани. О высокой эффективности воздействия также свидетельствуют результаты функциональной активности конечности у опытных животных.

Л И Т Е Р А Т У Р А

- Абакумова О.С., Моїсєєва Н.М. Противиразкова дія ліофілізованої фракції до 5 кДа кордової крові // Молодь та поступ біології: Збірник тез. міжнародної наукової конференції студентів та аспірантів. — 2007. — С. 463-464.
- Бурьнов О.А., Соболевський Ю.А., Магомедов С. и др. Вивчення хондропротекторної дії та оцінка клінічної ефективності афлутопу при лікуванні хворих на остеоартроз колінного суглоба // Ортопед. травматол. — 2007. — N 2. — С. 62-65.
- Гаврилов В.Я., Немиров Е.К. Содержание половых стероидных гормонов в крови здоровых и больных анемией рожениц и сосудах пуповины их новорожденных // Акушерство и гинекология. — 1991. — N 2. — С. 40-43.
- Гацура В.В. Методы первичного фармакологического исследования биологической активности. — М., 1974.
- Грищенко В.И. Достижения и перспективы развития клеточной и тканевой терапии // Междунар. мед. журнал. — 1999. — T.5, N 4. — С. 6-10.
- Грищенко В.И., Прокопюк О.С. Перспективы и возможности использования плацентарной крови // Мед. вести. — 1997. — T.4. — С. 26-27.
- Грищенко В.И., Прокопюк О.С., Ліпіна О.В., Савченко Ю.А. Заготівля, кріоконсервування сироватки і плаз-

ми кордової крові та їх клінічне застосування. — Харків, 2000.

8. Гулевский О.К. Влaстивості і перспективи використання кордової крові в клінічній практиці // Укр. журн. гематології та трансфузіології. — 2005. — N 4. — С. 5-14.

9. Квaртер Е.И., Глитвенко Б.Ф. Переливание плацентарной крови в акушерстве и гинекологии // Акушерство и гинекология. — 1971. — T 7, N 9. — С. 11.

10. Лула А.М., Мазуров В.П., Шостак М.С. Терафлекс в комплексной терапии остеоартроза коленных суставов и остеохондроза позвоночника (результаты клинических исследований) // Рос. мед. журн. — 2005. — T. 13, N 24. — С. 1618-1622.

11. Павлова В. Н. и др. Хрящ. — М., 1988.

12. Пат. 42133 Україна, МПК G 09 B 23/00. Спосіб моделювання механічного міжвиросткового дефекту суглобного хряща / Гулевський О.К., Іванов Г.В., Іванов С.Г. // Бюл. N 12. — 2009.

- Riggz B.L., Melton III L.D. Остеопороз. — М.—СПб, 2000.
- Слуцкий Л.И. Биохимия нормальной и патологически измененной соединительной ткани. — Л., 1969.
- Поворознюк В.В. Остеопороз: Современные принципы лечения остеоартроза // Новости медицины и фармации. — 2003. — N 4. — С. 10-13.
- Саркисов Д.С., Перова Ю.Л. Микроскопическая техника. — М., 1996.
- Моїсєєва Н.Н., Трифонова А.В., Тягилова В.П. и др. Ранозаживляющее и актопротекторное действие лиофилизированной сыворотки кордовой крови // Медицина третьего тысячелетия: Збірник тез міжвузівської конференції молодих вчених. — 2006. — С. 15-16.
- Цуцаєва А.О., Грищенко В.І., Кудокоцева О.В., та ін. Заготівля, кріоконсервування та клінічне застосування гемопоетичних клітин кордової крові людини. — Харків, 2000.
- Boas N.P. Method for the determination of hexosamin tissues // J. biol. chers. — 1953. — Vol. 2. — P. 553-562.
- Dische Z. A new specific color reaction of his uronic acid // J. bid. chem. — 1962. — N 4. — P. 189-198.
- Jordan J.M., Helmick C.G., Renner J.B. et al. Prevalence of knee symptoms and radiographic and symptomatic knee osteoarthritis in African-Americans and Caucasians: The Johnston County Osteoarthritis Project // J. Rheumatol. — 2007. — Vol. 34, N 1. — P. 172-180.
- Kontavelert P., Francis D.L., Brooks P.M., Ghosh P. Application of an enzyme-linked immunosorbent-inhibition assay to quantitate the release of KS peptides into fluids of the rat subcutaneous air pouch model and the effects of chondroprotective drugs on the release process // Rheumatol. Intern. — 1989. — Vol. 9. — P. 77-83.
- Stegemann H., Stalder P. Determination of hydroxiprolin // Clin. chim. acta. — 1967. — N 2. — P. 267-273.
- Pullano J.G., Cohen-Addad N., Apuzzio J.J. et al. Water and salt conservation in the human fetus and newborn. I. Evidence for a role of fetal prolactin // J. Clin. Endocrinol. Metab. — 1989. — Vol. 69, N 6. — P. 1180-1186.

Сведения об авторах: Гулевский А.К. — доктор биол. наук, профессор, зав. отделением биохимии холодовой адаптации Института проблем криобиологии и криомедицины НАН Украины; Иванов Е.Г. — аспирант того же отделения. **Для контактов:** Иванов Евгений Геннадиевич. 610015, Харьков, ул. Переяславская, дом 23, Институт проблем криобиологии и криомедицины НАН Украины. Тел.: +3 (068) 614-15-83; +3 (057) 373-41-35. E-mail: ivanovjenia@mail.ru