

© Коллектив авторов, 2011

## ПОЯСНИЧНО-КРЕСТЦОВЫЙ БОЛЕВОЙ СИНДРОМ У СПОРТСМЕНОВ И АРТИСТОВ БАЛЕТА: ПАТОЛОГИЯ ОСТИСТЫХ СВЯЗОК

С.П. Миронов, Г.М. Бурмакова, В.Г. Салтыкова

ФГУ «Центральный научно-исследовательский институт травматологии и ортопедии им. Н.Н. Приорова»  
Минздравсоцразвития России, Москва

*Представлен опыт диагностического обследования и лечения 32 спортсменов и артистов балета и цирка в возрасте от 15 до 25 лет с патологией остистых связок пояснично-крестцового отдела позвоночника. В 12 случаях выявлено поражение надостистых связок, в 24 — межостистых. Острое повреждение остистых связок диагностировано у 6, лигаментопатия — у 26 пациентов. Комплексная диагностика включала клинико-неврологическое, рентгенологическое исследование, ультрасонографию, термографию. Всем пациентам проведено консервативное лечение: ЛФК с использованием специального индивидуального комплекса, массаж, лечебно-обезболивающие блокады пораженных связок, инъекции обогащенной тромбоцитами плазмы, блокады с введением склерозирующих растворов при синдроме Баструпа, инъекции озонкислородной смеси в паравертебральные мышцы, применение сосудистых препаратов, стимулирующая терапия. Анализ полученных результатов свидетельствует о высокой эффективности предложенных методов диагностики и лечения патологии остистых связок пояснично-крестцового отдела позвоночника у спортсменов и артистов балета.*

**Ключевые слова:** пояснично-крестцовый болевой синдром, остистые связки, ультрасонография, консервативное лечение, спорт, балет.

### *Low Back Pain Syndrome in Athletes and Ballet Dancers: Spinous Ligaments Pathology*

*S.P. Mironov, G.M. Burmakova, V.G. Saltykova*

*Experience in diagnosis and treatment of 32 athletes, ballet dancers and circus actors aged from 15 to 25 years with lumbosacral spine spinous ligaments pathology is presented. In 12 cases pathology of subspinous and in 24 cases of interspinous ligaments was diagnosed. Acute injury of spinous ligaments and ligamentopathy was diagnosed in 6 and 26 patients, respectively. Complex diagnosis included clinical-neurologic examination, ultrasonography and thermography. All patients were on conservative treatment: therapeutic physical training using special individual complex, massage, curative-analgesic blockades, injections of platelet-rich plasma, injections of sclerosing solutions in Baastrup syndrome, injections of nitrogen-oxygen mixtures into paravertebral muscles, use of vascular drugs and stimulating therapy. Analysis of the obtained results confirmed high efficacy of the proposed methods for the diagnosis and treatment of lumbosacral spine spinous ligaments pathology in athletes and ballet dancers.*

**Key words:** low back pain syndrome, spinous ligaments, ultrasonography, conservative treatment, sport, ballet.

Одной из причин возникновения поясничных болей является патология остистых связок (надостистой и межостистой) — их свежие разрывы и лигаментопатия. В литературе повреждения остистых связок рассматриваются очень кратко и чаще всего только как сопутствующие повреждения при переломах и вывихах позвонков [2, 6, 15]. У спортсменов и артистов балета возможно изолированное поражение этих связок и формирование самостоятельного клинического синдрома [1, 3, 20, 21, 28].

Целью настоящего исследования были изучение клинических проявлений, а также разработка методики диагностики и лечения патологии остистых связок поясничного отдела позвоночника у спортсменов и артистов балета.

### МАТЕРИАЛ И МЕТОДЫ

Под нашим наблюдением в период с 1988 по 2010 г. находились 32 спортсмена и артиста балета и цирка с патологией остистых связок пояснично-крестцового отдела позвоночника (17 человек мужского и 15 — женского пола). Возраст пациентов варьировал от 15 до 25 лет (средний возраст 17,2 года). В основном это были представители спортивной и художественной гимнастики, акробатики, фигурного катания, прыжков в воду, легкой атлетики, фристайла. Среди артистов балета преобладали классические танцовщики и учащиеся хореографических училищ.

Пациентам проводили клинико-неврологическое, рентгенологическое, ультразвуковое исследование, компьютерную термографию.

При осмотре больного обращали внимание на наличие деформации пояснично-крестцового отдела позвоночника, объем движений при наклонах вперед, назад, в стороны, болезненность при движениях позвоночника, при ротации туловища и таза. Неврологическое исследование проводили по обычной методике. Рентгенологическое обследование включало выполнение спондилографии в стандартных проекциях в покое, а также при функциональной нагрузке — максимальном сгибании и разгибании позвоночника в положении больного лежа на боку.

Ультразвуковое исследование проводили с помощью ультразвуковой системы HDI-5000 («Philips») в положении больного на животе. Датчик устанавливали по средней линии позвоночника в продольном и поперечном направлении. После этого определяли порядковый номер исследуемых позвонков. Основной точкой отсчета являлись крестец и позвонок L5. В качестве ориентира использовали также разницу в форме и величине остистых отростков грудных и поясничных позвонков. При продольном ультразвуковом сканировании заднего отдела позвоночника остистые отростки грудных позвонков имеют более округлую форму и по размеру в 1,5–2 раза меньший, чем остистые отростки поясничных позвонков [7]. Таким образом, место перехода остистых отростков грудного отдела в поясничный четко визуализировалось при исследовании. Наличие симптомов несостоятельности остистых связок являлось показанием к функциональному обследованию: для уменьшения лордоза поясничного отдела позвоночника подкладывался валик толщиной 10 см под живот, для увеличения лордоза — под таз. Длину остистых связок измеряли от наиболее выступающих точек верхнего и нижнего контура соседних остистых отростков в состоянии покоя и при функциональных пробах. Оценивалась экзогенность связок, наличие дефектов и рубцовых изменений. С помощью цветокодированных режимов исследования определяли наличие в связке сосудов и спектр кровотока в них [10].

Термографическое исследование проводилось с помощью инфракрасного термографа АГА-780 (Швеция) с компьютерной приставкой для обработки термоизображений ТС-800. Запись термоизображений осуществлялась в положении боль-

*Характер и локализация повреждений остистых связок*

ного стоя в прямой проекции по стандартной методике [8].

**РЕЗУЛЬТАТЫ**

Как отмечалось выше, повреждения и перегрузка остистых связок возникают при занятиях хореографией, художественной и спортивной гимнастикой, фристайлом, прыжках в воду или в высоту и т.д., т.е. при видах деятельности, сопряженных с избыточными движениями в поясничном отделе позвоночника. Ведущим механизмом повреждения остистых связок было переразгибание поясничного отдела позвоночника (20 пациентов). Сгибательный механизм встречался реже (12 пациентов). При выполнении различных акробатических элементов наряду с чрезмерным сгибанием и разгибанием позвоночника имели место форсированные ротационные движения туловища и таза (17 пациентов).

У 6 пациентов отмечено острое повреждение связок, возникшее при превышении физиологической амплитуды движений в позвоночнике, причем у 3 из них были повреждены обе связки — надостистая и межостистая. У 26 пациентов боли нарастали постепенно вследствие хронической перегрузки. У 20 из них была поражена только одна связка, у 6 пациентов — мастеров спорта по спортивной гимнастике (4) и спортивным танцам (2) имелись симптомы поражения обеих связок. Как видно из таблицы, при хронической перегрузке надостистые связки поражались на уровне среднепоясничного отдела позвоночника, тогда как межостистые — на всех пяти уровнях. В острых случаях преобладали повреждения надостистых связок.

Больные с изолированными повреждениями остистых связок предъявляли жалобы на локальную боль по средней линии позвоночника в области соответствующего межостистого промежутка, усиливающуюся при движениях позвоночника. У 28 пациентов имелись отраженные боли в области крестца и ягодиц — так называемый псевдорадикакулярный синдром [21]. Характерным для повреждения остистых связок было уменьшение боли при сгибании позвоночника и подтягивании ног к груди. В случаях острого повреждения надостистой связки определялась локальная припухлость.

При пальпации у 25 пациентов отмечалось местное напряжение мышц спины. В случаях раз-

Связка	Острое повреждение остистых связок					Лигаментопатия					Всего
	L1-2	L2-3	L3-4	L4-5	L5-S1	L1-2	L2-3	L3-4	L4-5	L5-S1	
число поврежденных связок											
Надостистая	1	2	2	1	0	0	3	2	1	0	12
Межостистая	1	0	1	1	0	5	5	6	3	2	24
Итого	2	2	3	2	0	5	8	8	4	2	36

рыва межостистой связки пальпировалось западение в области межостистого промежутка по средней линии, при частичном повреждении тонус связки был снижен по сравнению с соседними промежутками. При одновременном повреждении надостистой и межостистой связок имело место расхождение остистых отростков и выстояние кзади остистого отростка вышележащего позвонка, определяемое пальпаторно. Изменение расстояния между остистыми отростками лучше выявляется в положении максимального сгибания и разгибания позвоночника. При разгибательном механизме травмы обнаруживалось сужение межостистого промежутка.

Для уточнения диагноза использовали провокационный тест: давление на верхушку остистого отростка было болезненно при повреждении надостистой связки, давление в области межостистого промежутка — при патологии межостистой связки. Применяли также пробу временного купирования боли при выполнении анестезии поврежденной связки.

Движения в позвоночнике были ограничены только в случаях острого повреждения связок, при хронической микротравме лишь у 7 пациентов отмечено ограничение сгибания при наклоне вперед.

При обычном рентгенологическом исследовании выявлялись косвенные признаки повреждения остистых связок: уплощение поясничного лордоза в острых случаях и усиление его при хронической перегрузке остистых связок. Большое значение имеет и величина межостистого промежутка, лучше определяемая на прямой рентгенограмме. Увеличение этого промежутка наблюдалось при повреждении обеих — надостистой и межостистой связок, уменьшение расстояния между остистыми отростками было характерно для патологии межостистой связки. У 20 пациентов с хроническим болевым синдромом на рентгенограмме определялись признаки, характерные для синдрома Баструпа: расширение и деформация остистых отростков, склерозирование их краев, сближение отростков соседних позвонков вплоть до образования неартроза (рис. 1).

На начальном этапе нашей работы с помощью лигаментографии был уточнен диагноз повреждения межостистых связок у 3 пациентов. При разрыве связок контрастное вещество, введенное сбоку от остистого отростка, проникает через дефект в межостистой связке на противоположную сторону, что на рентгенограмме отображается в виде буквы «Н». С появлением высокоинформативного неинвазивного ультразвукового метода исследования мы отдаем предпочтение ему. Методом эхографии было обследовано 26 пациентов с клиникой повреждения или перегрузки остистых связок и 20 человек без подобных симптомов.

При эхографии межостистые связки определяются в виде плотноволкнистых структур пониженной эхогенности, расположенных между ос-

тистыми отростками. Надостистая связка имеет вид тяжа умеренно пониженной эхогенности, расположенного над задней поверхностью межостистой связки и задней поверхностью остистых отростков. При хронической перегрузке и повторных микротравмах выявлялись рубцовые изменения надостистых и межостистых связок, кальцификаты в их толще и оссификаты в местах прикрепления связок к кости.

В 6 случаях были обнаружены изменения в надостистой связке по типу лигаментоза. Наличие дефекта в остистой связке, увеличивающегося при сгибании позвоночника, подтверждает диагноз разрыв связки.

Как показал анализ полученных данных, длина остистых связок и, соответственно, величина межостистого промежутка имеют значительные индивидуальные особенности. В то же время у одного и того же пациента длина остистых связок на разных уровнях поясничного отдела позвоночника практически не различается. Поэтому оптимальным является сравнение длины остистых связок у одного и того же пациента. При последствиях хронической микротравматизации связок отмечаются увеличение межостистого промежутка, выраженные дегенеративные изменения связок (рис. 2).

В норме кровотоки в проекции связок не определяется. При остром разрыве межостистых связок над поврежденной связкой визуализировался участок повышенной васкуляризации с распространением сосудов в ткань связки [10].

На термограммах в случаях острых повреждения связок отмечалась зона повышенной теплопродукции веретенообразной формы по средней линии соответственно зоне повреждения. Развитие дегенеративно-дистрофических изменений приводило к «разрыву» зоны гипертермии в проекции остистых отростков с участками гипотермии и нечеткими контурами на уровне соответствующего межостистого промежутка (рис. 3).

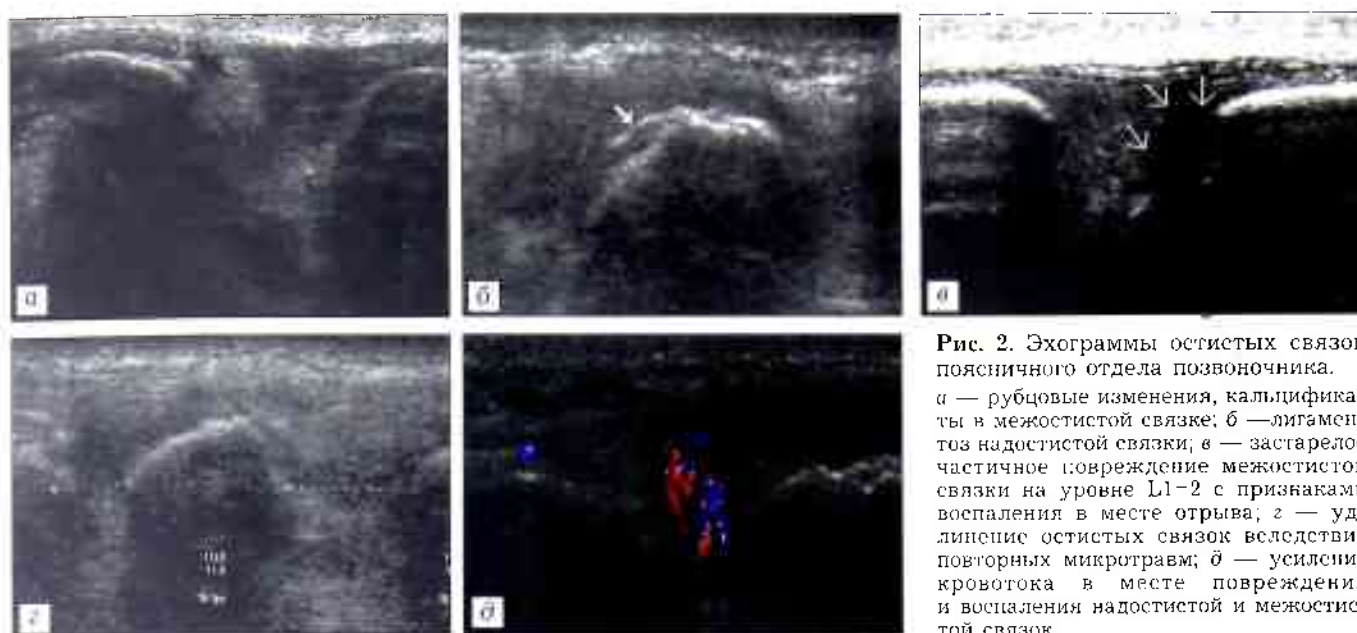
### Лечение

Пациентам с острыми повреждениями и лигаментопатией остистых связок проводили консервативное лечение. При свежих повреждениях применяли фиксацию позвоночника пояснично-крестцовым ортопедическим поясом в течение 3–4 нед, в случаях обострения болевого синдрома при лигаментопатии — в течение 7–10 дней.

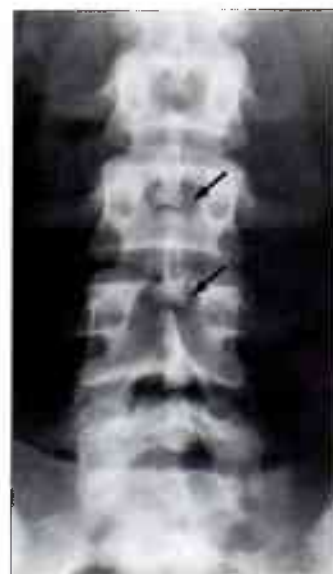

Рис. 1. Синдром Баструпа.





**Рис. 2.** Эхограммы остистых связок поясничного отдела позвоночника.  
 а — рубцовые изменения, кальцификаты в межостистой связке; б — лигаментоз надостистой связки; в — застарелое частичное повреждение межостистой связки на уровне L1-2 с признаками воспаления в месте отрыва; г — удлинение остистых связок вследствие повторных микротравм; д — усиление кровотока в месте повреждения и воспаления надостистой и межостистой связок.

В остром периоде использовали упражнения на расслабление мышц спины, магнитотерапию, воздействие синусоидально модулированными токами, назначали внутрь нестероидные противовоспалительные препараты (НПВП), трентал, внутримышечно мильгамму. Через 7-10 дней добавляли изометрические упражнения средней интенсивности на укрепление мышц спины и брюшной стенки в положении разгрузки с ограничением сгибания, разгибания и ротации в поясничном отделе позвоночника, укрепляющий массаж мышц спины и брюшной стенки, ультразвуковую терапию, НПВП в виде мазей, кремов. В позднем — предтренировочном периоде использовали общеукрепляющие упражнения, тренировку с биологической обратной связью, занятия на велоэргометре, медленный бег, электростимуляцию пара-

вертебральных мышц. С 1997 г. во всех случаях применяли инъекции озонкислородной смеси в околопозвоночные мышцы поясничной области, которые способствовали уменьшению поясничного болевого синдрома [11].

Кроме того, при острых повреждениях остистых связок и лигаментопатиях применяли блокады остистых связок. В положении больного лежа на животе с подложенным под живот валиком производили пункцию в соответствующем межостистом промежутке. Иглу проводили на глубину примерно 3 см и вводили до 5 мл лечебно-анестезирующего раствора следующего состава: на 100 мл 0,5% раствора новокаина 2 мл анальгина или 2 мл баралгина, 2 мл но-шпы, 200 мкг витамина B<sub>12</sub>. В норме в остистую связку можно ввести 0,5-0,7 мл раствора. При частичном повреждении связки объем раствора, который удается ввести, такой же, как в норме, при разрыве остистой связки он увеличивается. При попадании иглы в участок здоровой ткани ощущается значительное сопротивление введению раствора. Смещая иглу, определяют участок связки, куда новокаин поступает более свободно. Блокады выполняли каждые 2-3 дня в течение 2-2,5 нед.

Помимо этого, при повторных травмах межостистых связок, а также при межостистом лигаментозе (синдроме Баструпа) вводили вещества, уплотняющие соединительную ткань, усиливающие пролиферацию соединительнотканых элементов (60% верографин или урографин). После анестезии мягких тканей в межостистый промежуток вводили 1-2 мл 0,5% раствора новокаина, затем 1-2 мл склерозирующего раствора. Такие блокады производили однократно (4 пациента) или дважды с недельным интервалом (2 пациента).

В последнее время в клинике для лечения различных повреждений связок, сухожилий, мышц стали применяться инъекции плазмы, обогащен-



**Рис. 3.** Термограмма поясничной области. Лигаментопатия остистых связок нижнепоясничного отдела позвоночника. Гипертермии справа в зоне растяжения мышц спины.

ной тромбоцитами. Плазму получают из собственной крови пациента (450 мл). В результате двухэтапного центрифугирования остается плазма, обогащенная тромбоцитами. Остальную часть крови возвращают больному. Обогащенную тромбоцитами плазму (5 мл) вводили в соответствующий межостистый промежуток. При острых повреждениях было достаточно одной инъекции (2 пациента), при лигаментопатии выполнялись две инъекции с 5-дневным интервалом (3 пациента).

Результаты лечения оценивали на основе субъективных и объективных данных по следующим критериям [10]:

- интенсивность болевого синдрома по десятибалльной визуальной аналоговой шкале (ВАШ);
- наличие нарушений функции позвоночника;
- соответствие состояния позвоночника уровню функциональных притязаний пациента;
- нарушение профессиональной работоспособности.

Анализ полученных данных показал достаточно высокую эффективность консервативного лечения острых повреждений связок и лигаментопатий. В ближайшие сроки хороший результат констатирован у 87,5% пациентов, удовлетворительный — у 12,5%. При обследовании пациентов через год хорошие результаты составили 94,1%, удовлетворительные — 5,9%. Необходимо отметить, что лечение в ряде случаев не было доведено до полного выздоровления пациента. Особенности профессиональной деятельности (предстоящие ответственные соревнования, выступления и т.д.) вынуждали некоторых пациентов приступать к тренировкам или репетициям при остающемся болевом синдроме. Тем не менее, в отдаленные сроки процент пациентов с хорошим результатом увеличился.

В качестве примера приводим одно из наблюдений.

Больной Б., 24 лет, заслуженный мастер спорта, член сборной команды России по спортивной гимнастике. Обратился с жалобами на боли в поясничном отделе позвоночника и крестце, беспокоящие в течение 2 лет. Возникновение болей связывает с повышенными нагрузками. Лечение — массаж, иглоукалывание, мануальная терапия — давало только временный эффект. При осмотре отмечается уплощение грудного кифоза и поясничного лордоза. Движения в позвоночнике в полном объеме, болезненные. Нагрузка на остистые отростки безболезненна, боль при пальпации в межостистом промежутке L3-4. Ротация туловища и таза усиливает боль в поясничном отделе позвоночника. Симптом поднятия выпрямленной ноги отрицательный. На рентгенограммах: незаращение дуги S1 позвонка, синдром Баструпа, спондилоартроз. При УЗИ выявлены признаки застарелого повреждения межостистой связки на уровне L3-4. Проведен курс консервативного лечения: ЛФК, массаж, физиотерапия, паравerteбральные инъекции озонородной смеси (четырежды), однократно блокада с введением в межостистый промежуток L3-4 60% урографина. При контрольных УЗИ отмечалась положительная динамика, восстановление целостности связки констатировано через 5 нед (рис. 4). Спортивная работоспособность полностью восстановлена через 1,5 мес.

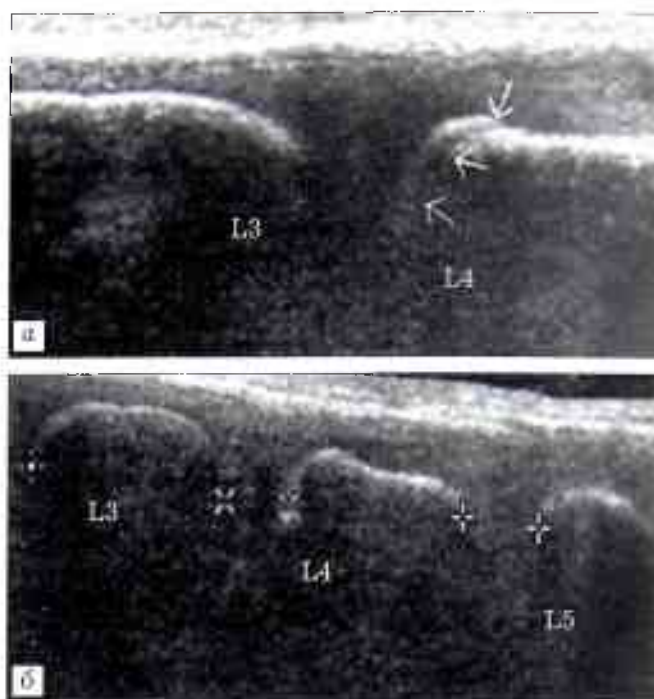


Рис. 4. Больной Б. 24 лет. Застарелое частичное повреждение остистой связки на уровне L3-4.

а — ультрасонограмма до лечения, б — через 5 нед после начала лечения.

#### ОБСУЖДЕНИЕ

Основу остистой связки составляет межостистая связка, которая располагается между краями остистых отростков соседних позвонков. Волокна в ней ориентированы в виде веера. Узкий конец «веера» сплетается с желтой связкой и содержит эластические волокна. Широкий конец «веера» распространяется в заднем направлении к верхушкам остистых отростков, эта часть связки состоит преимущественно из коллагеновых волокон. В центре связки коллагеновые волокна ориентированы параллельно телам позвонков. Веероподобная структура связки позволяет ее задней части удлиняться без разрыва при сгибании позвоночника. Вместе с тем волокна межостистой связки противодействуют чрезмерному разъединению позвонков во время сгибания. Считается, что основная функция межостистых связок заключается в стабилизации тел позвонков и передаче натяжения грудопоясничной фасции желтой связке. Тем самым предотвращается пролабирование желтой связки в позвоночный канал и исключается давление на спинной мозг [18, 25].

Утолщение заднего края межостистой связки образует надостистую связку, которая, в свою очередь, прикрепляется к грудопоясничной фасции и к заднему краю остистых отростков. В нижнепоясничном отделе позвоночника надостистая связка становится менее организованной и часто уже не определяется ниже уровня остистых отростков L5 или даже L4 позвонка. Каудальнее медиальная часть сухожилия *m. erector spinae* перескакивает среднюю линию и прикрепляется к противоположной



стороне остистого отростка [18]. Возможно, отсутствие на этом уровне надостистой связки ведет к большей подвижности пояснично-крестцового отдела позвоночника, более раннему наступлению здесь дегенеративно-дистрофических изменений и возникновению болевого синдрома.

Остистые связки вместе с грудопоясничной фасцией образуют единый межостисто-надостисто-грудопоясничный комплекс (рис. 5). При прикреплении грудопоясничной фасции и фасции многораздельной мышцы к межпозвоночным суставам этот комплекс становится центральной поддерживающей системой поясничного отдела позвоночника [29].

Связки пояснично-крестцовой области иннервируются преимущественно первичными афферентными волокнами малого калибра и симпатическими эфферентными волокнами, которые несут веточки дорсальных ответвлений нервных корешков поясничного и крестцового отделов позвоночника. Первичные афферентные волокна являются типичными волокнами, которые участвуют в ноцицепции и начале воспалительных процессов [18].

Достаточная прочность остистых связок имеет важное значение для поддержания стабильности поясничного отдела позвоночника, при их несостоятельности формируются сегментарная нестабильность и болевой синдром [15, 21].

А.Е. Дмитриев [3] в экспериментальном исследовании установил, что остистые связки могут повреждаться изолированно при значительной как сгибательной, так и разгибательной нагрузке. При чрезмерном разгибании позвоночника происходят раздавливание межостистых связок, частичные надрывы надостистых связок и кровоизлияния. При сгибательном механизме повреждение надостистой связки возникает только в случае одновременного повреждения межостистых связок. Это объясняется большей механической прочностью и эластичностью надостистой связки, позволяющей ей оставаться неповрежденной при сгибательном механизме травмы, когда увеличивается расстояние между остистыми отростками. По мнению Я.Л. Цивьяна [14], разрыв межостистой связки происходит только при развившихся в ней дегенеративно-дистрофических изменениях.

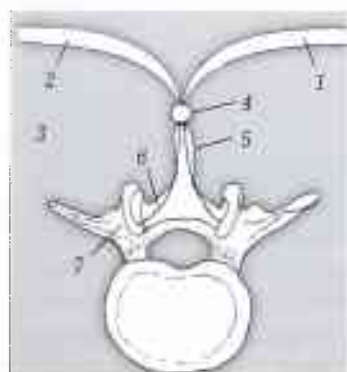


Рис. 5. Межостисто-надостисто-грудопоясничный комплекс [28].

- 1 — грудопоясничная фасция;
- 2 — фасция многораздельной мышцы;
- 3 — многораздельная мышца;
- 4 — надостистая связка;
- 5 — межостистая связка;
- 6 — желтая связка;
- 7 — верхний суставной отросток.

Следует отметить, что кровоизлияние при повреждениях остистых связок распространяется и на соседние уровни. Поскольку связочный аппарат имеет богатую иннервацию, образующиеся гематомы могут обуславливать соответствующую клиническую картину даже при отсутствии больших дефектов в остистых связках.

Известно, что непосредственно в зоне повреждения связки вначале развиваются некротические процессы. Затем в течение первых 1–2 мес с момента травмы образуется грануляционная ткань, состоящая из молодых фибробластов, которые активно синтезируют протеогликаны и коллаген III типа. И только через 3–5 мес регенерат приобретает сходство с плотной соединительной тканью [28]. Однако спортсмены и артисты балета приступают к своим профессиональным занятиям гораздо раньше этого срока. В результате кумуляции повторных травм развиваются дистрофические процессы: жировая дегенерация, фрагментация, некроз коллагеновых волокон, гиалинизация, кальцификация, пролиферация кровеносных сосудов, образуются кисты. Эти изменения приводят к формированию симитомокомплекса лигаментопатии остистых связок или межостистого синдрома (лигаментоза, синдрома Баструпа) [12, 13].

В дополнение к поясничному болевому синдрому, наблюдающемуся при патологии остистых связок, в большинстве случаев развивается характерный псевдорадикалярный синдром [17, 21]; отраженные боли распространяются в область крестца и ягодиц. Это создает ошибочное первоначальное впечатление о корешковой заинтересованности.

Немногочисленные работы касаются МРТ и ультразвукового исследования остистых связок пояснично-крестцового отдела позвоночника [4, 5, 9, 10, 26]. Оба эти метода весьма информативны и объективно показывают наличие повреждений связок, их дегенеративные изменения. Преимуществом УЗИ является возможность исследования при функциональной нагрузке, а также изучения микрокровотока в области пораженной связки и определения стадии заболевания. Как правило, оживление кровотока характерно для обострения воспалительного процесса, появление новообразованных сосудов, врастающих в связку, говорит об активно идущих регенераторных процессах при повреждениях связки. Снижение кровотока в этой области, напротив, свидетельствует о выраженных дегенеративно-дистрофических изменениях в связке. Кроме того, эхография является значительно более дешевым методом исследования по сравнению с МРТ, что позволяет в процессе лечения проводить ее повторно для контроля восстановления связочной структуры и коррекции лечебных мероприятий.

Как уже указывалось, повреждения остистых связок поясничного отдела позвоночника редко рассматриваются в качестве самостоятельной патологии. Обычно повреждения или дегенератив-

ные изменения этих структур считаются сопутствующими, зачастую не требующими специального лечения.

При лечении болевого синдрома, обусловленного лигаментопатией, наряду с традиционными физиотерапевтическими процедурами назначаются курсы мануальной терапии, которые, однако, приводят к прогрессированию дегенеративно-дистрофических изменений в связках. Это объясняется повторной травматизацией связок при грубых манипуляциях [21, 27]. Часто применяемое местное введение кортикостероидов снимает болевые ощущения на очень короткое время и только усугубляет патологический процесс вследствие подавления синтеза протеогликанов в пораженной связке и нарушения микроциркуляции [20, 21, 24]. Наиболее действенным терапевтическим средством являются обезболивающие блокады области прикрепления связок, где в большом количестве располагаются болевые рецепторы. В результате их инактивации открывается путь для последующей физиотерапии [17, 21].

При повторных травмах межостистых связок, а также при синдроме Баструпа применяются инъекции склерозирующих растворов, которые, вызывая микронекрозы, способствуют разрастанию грубой фиброзной ткани и тем самым — стабилизации позвоночного двигательного сегмента. Эти растворы содержат 40% глюкозу, глицерин, урографин, верографин и др. [17, 23]. Наши наблюдения подтверждают целесообразность применения таких растворов в указанных случаях.

В последнее время в литературе появились сообщения о положительном эффекте инъекций обогащенной тромбоцитами плазмы при лечении повреждений связок, сухожилий, мышц. Тромбоциты содержат различные белки, цитокины и другие биоактивные факторы, которые активизируют и регулируют основные звенья заживления повреждений, стимулируют новообразование клеток в поврежденной области, а также выработку коллагена, придающего прочность поврежденным структурам [16, 19, 22]. Согласно данным литературы, такие инъекции показаны при неэффективности традиционного лечения, проводимого в течение 3 мес по поводу хронических заболеваний сухожилий, связок, области их прикрепления к кости, а также при свежих частичных повреждениях мышц, сухожилий, связок. Противопоказаниями являются: тромбоцитопения, дисфункция тромбоцитов, анемия, прием антикоагулянтов, активная инфекция общая и в области инъекции, опухоли, наличие метастазов, беременность. Преимущество местных инъекций обогащенной тромбоцитами плазмы перед введением других препаратов состоит в том, что вводятся «родные» клетки, которые находятся в «нормальном» биологическом состоянии. Это обеспечивает высокую степень безопасности данного метода. Наш скромный опыт использования инъекций обогащенной тромбоци-

тами плазмы при повреждениях и лигаментопатиях остистых связок подтверждает положительные отзывы об этом методе лечения.

Большое внимание при лечении больных с лигаментопатией остистых связок уделяется лечебной гимнастике. Ношение корсета рекомендуется только при обострении болевого синдрома. В остальных случаях иммобилизация поясничного отдела позвоночника противопоказана, оптимальным считается формирование собственного мышечного корсета [21]. Немаловажное значение имеет анализ динамического стереотипа, приведшего к перегрузке и несостоятельности связок, и его коррекция.

Иногда возникает необходимость оперативного лечения изолированных повреждений остистых связок. А.Е. Дмитриев [3] считает, что одновременное повреждение надостистой и межостистой связок в функционально подвижных отделах позвоночника, а также повреждение межостистых связок в нижнепоясничном отделе, где в 95% случаев отсутствует надостистая связка, являются показанием к оперативному лечению. У 13 пациентов с разрывом остистых связок в поясничном отделе он произвел пластику: межостистых связок — лавсановым шнуром, надостистой связки — дубликатурой из листка поясничной фасции, подшитой к остистым отросткам позвонков. Подобной тактики придерживались Я.Л. Цивьян [14], Г.С. Юмашев, М.Е. Фурман [15], И.Р. Воронович и А.М. Петренко [2]. В послеоперационном периоде авторы рекомендуют фиксацию позвоночника в корсете в течение 4–6 нед.

**Заключение.** Анализ собственных наблюдений и данных литературы позволяет заключить, что своевременная диагностика повреждений остистых связок поясничного отдела позвоночника и адекватная терапия препятствуют развитию в связках дегенеративно-дистрофических изменений. Это является профилактикой развития сегментарной нестабильности позвоночного двигательного сегмента и болевого синдрома, значительного нарушающих профессиональную работоспособность у спортсменов и артистов балета.

#### ЛИТЕРАТУРА

1. Бурмакова Г.М. Пояснично-крестцовый болевой синдром у спортсменов и артистов балета: дифференциальная диагностика // Вестн. травматол. ортопед. — 2004. — N 1. — С. 68–71.
2. Воронович И.Р., Петренко А.М. Повреждения позвоночника // Травматология и ортопедия: Руководство для врачей. — М., 1997. — Т. 2. — С. 34–35.
3. Дмитриев А.Е. Повреждения заднего комплекса позвоночного аппарата позвоночника: Автореф. дис. ... д-ра мед. наук. — М., 1972.
4. Елифанов А.В. Физическая реабилитация больных с неврологическими проявлениями изолированных повреждений связочного аппарата позвоночника: Автореф. дис. ... д-ра мед. наук. — М., 2002.
5. Канькин В.Ю., Канькин А.Ю., Москалев В.П. и др. Ультразвуковая диагностика повреждений мягких

- тканей позвоночника //Травматол. ортопед. России. — 2004. — N 2. — С. 33-37.
6. *Каплан А.В.* Повреждения костей и суставов. — М., 1979.
  7. *Кинзерский А.Ю., Медведев Д.В., Бурулев А.Л.* Ультрасонография позвоночника. — Челябинск, 2001.
  8. *Миронов С.П., Крупаткин А.И., Бурмакова Г.М.* Применение компьютерной термографии при заболеваниях пояснично-крестцового отдела позвоночника у спортсменов и артистов балета //Вестн. травматол. ортопед. — 2002. — N 3. — С. 31-35.
  9. *Миронов С.П., Бурмакова Г.М., Салтыкова В.Г., Еськин Н.А.* Диагностические возможности сонографии при пояснично-крестцовых болях //Вестн. травматол. ортопед. — 2003. — N 1. — С. 24-31.
  10. *Миронов С.П., Бурмакова Г.М., Салтыкова В.Г.* Диагностика патологии связок пояснично-крестцового отдела позвоночника и таза у спортсменов и артистов балета с помощью ультрасонографии //Современные тенденции комплексной диагностики и лечения заболеваний скелетно-мышечной системы: Сб. докладов V науч.-практ. конф. — М., 2004. — С. 21-25.
  11. *Миронов С.П., Бурмакова Г.М., Цыкунов М.Б.* Пояснично-крестцовый болевой синдром у спортсменов и артистов балета. — М., 2006.
  12. *Миронова З.С., Бадкин И.А.* Повреждения и заболевания опорно-двигательного аппарата у артистов балета. — М., 1976.
  13. *Мовшович И.А.* О повреждении поясничных межостистых связок //Ортопед. травматол. 1963. — N 4. — С. 77-79.
  14. *Цивьян Я.Л.* Повреждения позвоночника. — М., 1971.
  15. *Юмашев Г.С., Фурман М.Е.* Остеохондрозы позвоночника. — М., 1973.
  16. *Alsousou J. et al.* The biology of platelet-rich plasma and its application in trauma and orthopaedic surgery: a review of the literature //J. Bone Jt Surg. — 2009. Vol. 91B. — P. 987-996.
  17. *Barbor R.* Diagnostische Localanästhesie bei der ilio-lumbo-sakralen Bänderinsuffizienz //Textbook of Orthopaedic Medicine. — London, 1969. — Bd 2.
  18. *Bogduk N., Twomey L.T.* Clinical anatomy of lumbar spine. — Melbourne, 1991.
  19. *Creaney L., Hamilton B.* Growth factor delivery methods in the management of sports injuries: state of play //Br. J. Sports Med. — 2008. — Vol. 42, N 5. — P. 314-320.
  20. *Dorman T.* Treatment for spinal pain arising in ligaments — using prolotherapy: a retrospective survey //J. Orthop. Med. — 1991. — Vol. 13, N 1. — P. 13-19.
  21. *Eder M., Tilscher H.* Schmerzsyndrom der Wirbelsäule. Grundlagen, Diagnostic, Therapie. — Stuttgart, 1982.
  22. *Foster T.E. et al.* Platelet-rich plasma //Am. J. Sports Med. — 2009. — Vol. 37, N 11. — P. 2259-2272.
  23. *Grüner S.* Sklerosierungstherapie der ligamentär-menigialen Lumbalgie //Orthop. Prax. — 2001. — Bd 37, N 6. — S. 405-407.
  24. *Hill J., Trapp R., Colliver J.* Survey on the use of corticosteroid injections by orthopedists //Contemp. Orthop. — 1989. — Vol. 18. — P. 39-45.
  25. *Hukins D.W.L. et al.* Comparison of structure, mechanical properties, and function of lumbar spinal ligaments //Spine. — 1990. — Vol. 15. — P. 787-795.
  26. *Keorochana G. et al.* MRI classification of interspinous ligament degeneration of the lumbar spine: intraobserver and intraobserver reliability and the frequency of disagreement //Eur. Spine J. — 2010. — Vol. 19, N 10. — P. 1740-1745.
  27. *Paris S.V.* Differential diagnosis of lumbar and pelvic pain //Movement, stability and low back pain. — New York etc., 1997. — P. 319-330.
  28. *Willard F.H.* The muscular, ligamentous and neural structure of the low back and its relation to the back pain //Movement, stability and low back pain. — New York etc., 1997. — P. 3-35.
  29. *Yahia L.H. et al.* Sensory innervation of the human thoracolumbar fascia //Acta Orthop. Scand. — 1992. — Vol. 63. — P. 195-197.

**Сведения об авторах:** *Миронов С.П.* — акад. РАН и РАМН, доктор мед. наук, директор ЦИТО, зав. отделением спортивной и балетной травмы; *Бурмакова Г.М.* — доктор мед. наук, старший науч. сотр. отделения спортивной и балетной травмы; *Салтыкова В.Г.* — врач отделения лучевой диагностики.

**Для контактов:** Бурмакова Галина Максимовна. 127299, Москва, ул. Приорова, дом 10, ЦИТО. Тел.: (495) 459-39-69. E-mail: galina-cito@yandex.ru

