

14. Fu F.H., Harner C.D., Vince K.G. Knee surgery. — Baltimore, 1994.
15. McGinty J.B., Burhart S.S., Johnson D.H. et al. Operative arthroscopy. — 3rd ed. — Lippincott Williams & Wilkins, 2003.
16. Muller W. The knee: form function and ligament reconstruction. — New York, 1983.
17. Noyes F.R., Mooar P.A. et al. The symptomatic anterior cruciate-deficient knee. Part I: The long-term functional disability in athletically active individuals // J. Bone Jt Surg. — 1983. — N 65A. — P. 154–162.
18. Strobel M. Arthroscopie. — Berlin, 1998.
19. Zarins B., Rowe C.R. Combined anterior cruciate ligament reconstruction using semitendinosus tendon and iliotibial tract // J. Bone Jt Surg. — 1986. — Vol. 68A. — P. 160–177.

Сведения об авторах: Миронов С.П. — акад. РАН и РАМН, доктор мед. наук, директор ЦИТО; Лисицын М.П. — канд. мед. наук, доцент кафедры эндоскопической хирургии ФПДО МГМСУ.
Для контактов: Лисицын Михаил Петрович. 127473, Москва, ул. Делегатская, дом 20/1. Тел.: (495) 743-45-84.
E-mail: lissityn@rambler.ru

© Коллектив авторов, 2011

СОВРЕМЕННЫЕ МЕТОДЫ ЛЕЧЕНИЯ ИНФЕКЦИОННОГО АРТРИТА КОЛЕННОГО СУСТАВА

А.К. Орлецкий, Л.Л. Буткова, Д.О. Тимченко

ФГУ «Центральный научно-исследовательский институт травматологии и ортопедии им. Н.Н. Приорова»
Минздравсоцразвития России, Москва

В отделении спортивной и балетной травмы ЦИТО разработан подход к лечению пациентов с инфекционным артритом коленного сустава с использованием артроскопической техники. В период с 2004 по 2010 г. проведено лечение 23 больных с данной патологией в возрасте от 32 до 67 лет. Применение артроскопической техники позволило улучшить результаты лечения и сократить срок пребывания пациентов в стационаре. Показана важность ранней диагностики инфекционного артрита и своевременного начала лечения: задержка с проведением артроскопической ревизии и санации коленного сустава чревата развитием деструктивных изменений хряща и других компонентов сустава. При оценке результатов лечения по шкале Lysholm в 28,6% случаев констатирован хороший, в 71,4% — удовлетворительный результат.

Ключевые слова: артрит, первичный и вторичный инфекционный артрит, гнойный артрит, диагностика, лечение с использованием артроскопической техники.

Modern Methods of Infectious Knee Joint Arthritis Treatment

A.K. Orletskiy, L.L. Butkova, D.O. Timchenko

New approach to the treatment of patients with infectious knee joint arthritis using arthroscopic technique has been elaborated at CITO department of sports and ballet injury. During the period from 2004 to 2010 total number of 23 patients (32 – 67 years) has been treated. Use of arthroscopic technique enabled to improve treatments results and to decrease the duration of hospitalization. The importance of early diagnosis and timely initiation of treatment has been shown. Delay of arthroscopic revision and knee joint sanitation may result in destructive changes in cartilage and other joint components. Evaluation of treatment results by Lysholm scale showed 28.6% of good and 71.4% of satisfactory outcomes.

Key words: arthritis, primary and secondary infectious arthritis, purulent arthritis, diagnosis, treatment using arthroscopic technique.

Артриты — разнообразные по происхождению воспалительные заболевания суставов, при которых поражаются синовиальная оболочка, суставной хрящ, капсула и другие элементы сустава. Различают острый, подострый и хронический артрит. Наибольшей тяжестью отличается гнойный артрит, при котором воспаление может распространяться на синовиальную оболочку, капсулу и окружающие мягкие ткани. Гнойный артрит коленного сустава — инфекционно-воспалительное за-

болевание, развивающееся в результате проникновения в полость сустава патогенной микрофлоры. Хотя частота возникновения подобных артритов относительно невелика, они представляют серьезную проблему, поскольку результаты их лечения зачастую бывают неудовлетворительными. Это связано не только с особенностями развития патологического процесса, но и с несвоевременным началом лечения и применением неэффективных лечебных мероприятий.

Целью настоящего исследования была разработка лечебной тактики при артритах коленного сустава с учетом клинической картины, данных инструментальных и лабораторных исследований.

МАТЕРИАЛ И МЕТОДЫ

В отделении спортивной и балетной травмы ЦИТО и других подразделений института в 2004–2010 гг. наблюдались 23 пациента с артритом коленного сустава (20 мужчин и 3 женщины). Средний возраст пациентов составлял 35 лет (от 32 до 67 лет). У 21 больного был диагностирован серозно-фибринозный артрит, у 1 — гнойный артрит и у 1 — гнойный остеоартрит. Инфицирование коленного сустава у 19 пациентов являлось осложнением после выполнения пункции или внутрисуставных манипуляций при оперативном вмешательстве (менискаэтомия, удаление внутрисуставных тел, пластика передней или задней крестообразной связки). У 9 из этих пациентов артрит развился после лечения в других лечебных учреждениях. Гематогенный путь проникновения инфекции в сустав установлен у 1 больного. В 3 случаях выявить причину развития артрита не удалось.

Первым диагностическим мероприятием, проводившимся при подозрении на развитие артрита, была пункция коленного сустава. Полученная жидкость в 10 случаях носила серозный, в 12 — фибринозный и в 1 случае — гнойный характер. Для уточнения этиологии патологического процесса и подбора антибиотиков с учетом чувствительности микрофлоры проводили микробиологическое исследование полученной жидкости. У всех пациентов пункцию и забор суставной жидкости для микробиологического исследования выполняли до начала антибактериальной терапии. У 3 больных был обнаружен золотистый стафилококк, у 18 — эпидермальный стафилококк, у 2 пациентов патологическая микрофлора не выявлена.

Из инструментальных методов диагностики использовали рентгенографию коленного сустава, компьютерную и магнитно-резонансную томографию. Первые рентгенологические изменения в суставе при гнойном артрите в виде пятнистого остеопороза сочленяющихся концов костей, деструктивных очагов в эпифизах костей можно было обнаружить лишь спустя 10–20 дней от начала заболевания. Компьютерная томография позволяла с большей точностью, чем рентгенография, оценить состояние костных структур коленного сустава, однако диагностическая ценность обоих этих высокоинформативных методов наиболее высока уже на стадии остеоартрита. Разрушение эпифизов сопровождалось формированием полостей с костными секвестрами.

Лабораторная диагностика инфекционного артрита включала определение в крови общих показателей воспалительного процесса (лейкоцитоз, сдвиг палочкоядерных влево, лимфоцитоз, повышение СОЭ, наличие С-реактивного белка, повы-

шение уровня фибриногена). Помимо этого, обязательно проводилось исследование крови на специфические инфекции методом полимеразной цепной реакции или иммунофлуоресцентного анализа, а также исследование крови, взятой на «пике» температуры, на стерильность и содержание эндотоксинов.

Клиническая картина инфекционного артрита коленного сустава зависела от распространенности патологического процесса и объема пораженных тканей, а также от причины возникновения артрита. Одним из первых симптомов была боль, усиливающаяся при движениях голени в коленном суставе. Сустав увеличивался в объеме из-за выпота в верхнем завороте. В некоторых случаях артрит протекал без скопления экссудата в полости сустава («сухой» артрит) — в этих случаях определялась лишь крепитация. Местная температура повышалась, появлялась гиперемия кожных покровов, пальпация коленного сустава была резко болезненна. Боль, припухлость, гиперемия, повышение местной температуры нарастали в течение 2–3 дней. Но поскольку большинство больных после оперативного вмешательства на коленном суставе принимали противовоспалительные и антибактериальные препараты, клинические проявления у многих из них носили стертый, слабо выраженный характер, воспалительный процесс в суставе протекал вяло. В подобных случаях припухлость сустава была малозаметна. При пальпации определялось слабое или умеренное повышение местной температуры и незначительная болезненность. Все это затрудняло диагностику и подчас приводило к диагностическим ошибкам.

Одновременно с местной реакцией отмечалась и общая реакция организма, выраженность которой зависела от количества бактериальных токсинов и продуктов распада тканей, проникающих из очага поражения в кровотоки, а также от сопротивляемости организма. Общее состояние больных расценивалось как средней тяжести или тяжелое из-за нарастающих симптомов интоксикации. В некоторых случаях интоксикация приводила к нарушению функции кроветворения в костном мозге, в результате чего быстро развивались анемия и изменения состава белой крови.

Лечение инфекционного артрита коленного сустава включало местные лечебные воздействия и общую терапию. Применялся как консервативный, так и хирургический метод лечения. Консервативная терапия предусматривала пункцию с удалением экссудата и промывание полости сустава растворами антисептиков (0,02% раствор пливасепта и 1% раствор диоксида). Лечение дополнялось иммобилизацией нижней конечности, антибактериальной, противовоспалительной, иммуностимулирующей и инфузионной терапией. Недостатком консервативного метода лечения является невозможность полноценной форсированной санации

пораженного коленного сустава. В то же время именно на ранней стадии заболевания при адекватном лечении (ежедневное одно- или двукратное промывание полости сустава растворами антисептиков и интенсивная общая терапия) нам удалось у 2 (8,7%) из 23 пациентов полностью купировать воспалительный процесс, не прибегая к более радикальным методам лечения.

Для диагностики инфекционного артрита мы широко использовали современный малоинвазивный эндоскопический метод — артроскопию. Применение артроскопической техники позволяло оценить жизнеспособность тканей и определить объем поражения внутрисуставных структур уже на ранних стадиях заболевания.

Артроскопия коленного сустава проводилась не только с диагностической, но и с лечебной целью. С помощью этого метода уточняли диагноз (определяли степень и распространенность поражения синовиальной оболочки, хряща), производили промывание сустава антисептическими растворами, удаляли поврежденные участки хряща и инородные тела; при последствиях воспаления рассекали спайки, удаляли костные разрастания, увеличивая тем самым объем движений в суставе; выполняли резекцию и выскабливание измененных участков синовиальной оболочки, вымывали фибрин из складок синовио. Во время артроскопии брали образец операционного материала для бактериологического и морфологического исследования с целью установления этиологии инфекционного артрита. В тех случаях, когда гонит развивался после пластики передней или задней крестообразной связки, полностью удаляли аутотрансплантат и фиксаторы. Затем очищали костные каналы от некротических тканей с помощью ложки Фолькмана до появления «кровяной росы». Далее производили форсированное промывание полости сустава большим количеством антисептика (0,02% пливасепт) или физиологического раствора.

После завершения артроскопии полость коленного сустава дренировали для обеспечения хорошего оттока экссудата. Число оставляемых дренажных трубок варьировало от 2 до 4. Один из дренажей обязательно проводили через сквозной внутрикостный канал в большеберцовой кости. В послеоперационном периоде в течение недели осуществляли постоянное промывание полости сустава через дренажные трубки с помощью приточно-отточной системы 0,02% раствором пливасепта в чередовании с физиологическим раствором. Помимо местного лечения, проводили интенсивную общую терапию, которая включала внутривенное введение антибиотиков, массивную инфузионную терапию (не менее 1,5 л раствора в день с целью дезинтоксикации), противовоспалительную, обезболивающую, десенсибилизирующую, иммуностимулирующую терапию. Через 7 дней воспалительный процесс, как правило, купировался, и дренажные трубки удаляли.

В качестве лечебной манипуляции мы использовали артроскопию только на ранних стадиях заболевания. На стадии остеоартрита применяли ее с диагностической целью и как первый этап оперативного лечения. При наличии деструктивных изменений в эпифизах костей, образовании костных секвестров и неэффективности лечения с использованием артроскопической техники вопрос решался в пользу артротомии. При артротомии производили вскрытие и ревизию всех доступных отделов коленного сустава, синовэктомию и некрэктомию, санацию сустава растворами антисептиков. Операцию завершали дренированием всех заворотов сустава. На конечность накладывали брейс. Через дренажные трубки с помощью приточно-отточной системы осуществляли постоянное промывание полости сустава 0,02% раствором пливасепта в чередовании с физиологическим раствором. Постоянное промывание продолжалось 14 дней, дополнительно ежедневно в перевязочной проводили промывание полости сустава через дренажные трубки с помощью шприца 1% раствором диоксида и 0,02% раствором пливасепта. Дренажные трубки удаляли после полного купирования воспалительного процесса и нормализации показателей крови.

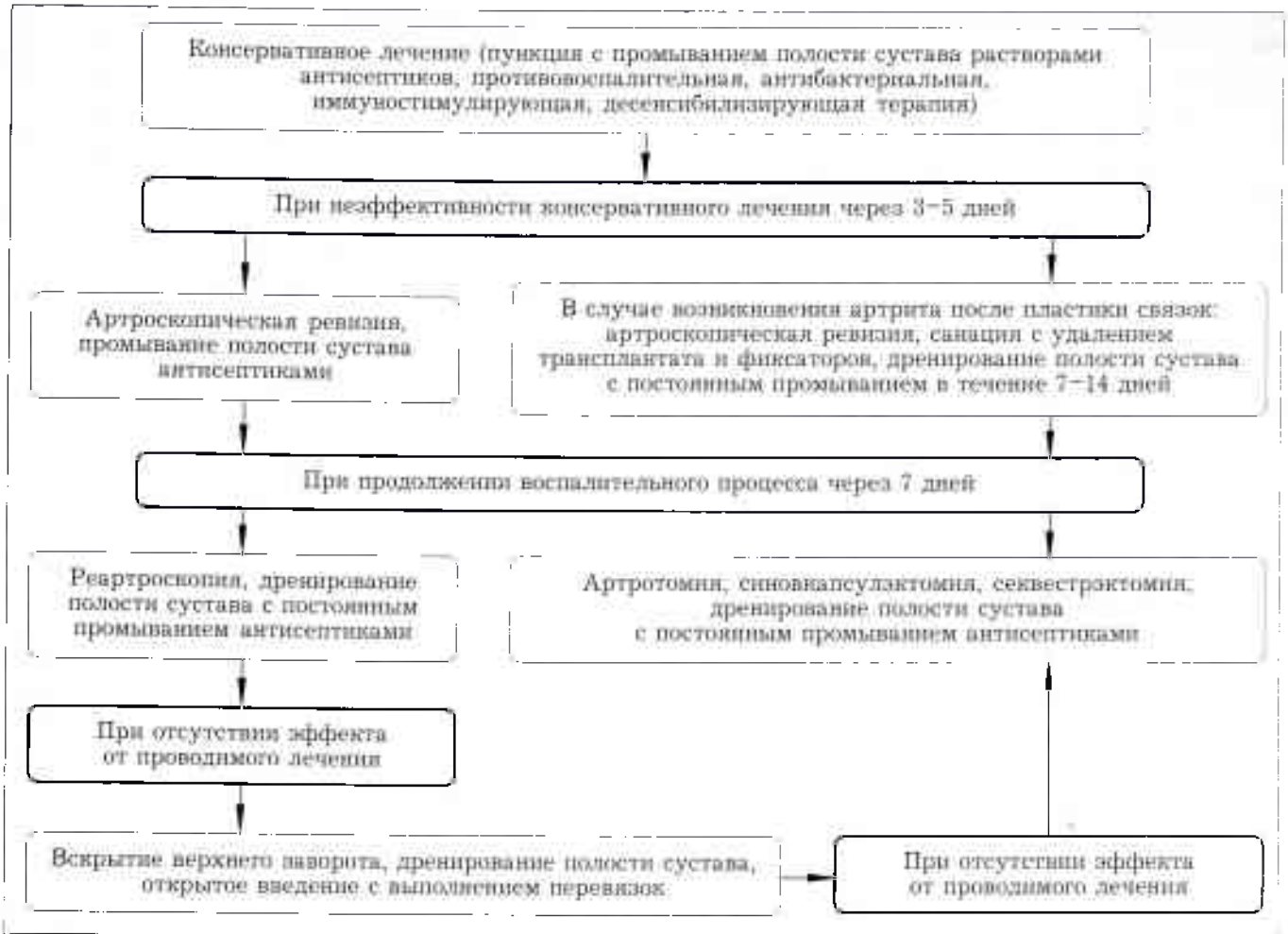
Разработанный алгоритм лечения артрита коленного сустава представлен на с. 97.

РЕЗУЛЬТАТЫ

Результаты лечения прослежены в сроки от 1 до 12 мес у 21 из 23 пациентов. Оценка результатов проводилась по 100-балльной шкале Lysholm: хороший результат — более 77 баллов, удовлетворительный — 67–77 баллов, неудовлетворительный — 66 баллов и менее. У 6 пациентов (28,6%) констатирован хороший результат (в среднем 78 баллов), у 15 (71,4%) — удовлетворительный (69 баллов). Средний срок возвращения пациентов к прежнему уровню профессиональной деятельности колебался от 1 до 6 мес.

Использование артроскопии при лечении инфекционного артрита коленного сустава позволило существенно сократить сроки лечения. Исчезновение болевого синдрома и возможность активных движений в пораженном суставе отмечались через 2–3 нед лечения. У 22 (95,6%) из 23 пациентов удалось купировать воспалительный процесс с помощью артроскопии. Лишь у 1 (4,4%) больного с гнойным артритом санационная артроскопия не дала эффекта. В дальнейшем ему была произведена артротомия коленного сустава. По нашему мнению, неэффективность санационной артроскопии в данном случае была связана с тем, что при ее выполнении из полости сустава не были удалены аутотрансплантат и фиксаторы, а также не проводилось дренирование костного канала и активное промывание полости сустава. В 2 случаях мы столкнулись с образованием гнойных затеков по задней поверхности голени и внутренней поверх-

Алгоритм лечения инфекционного артрита коленного сустава



ности бедра, что потребовало дополнительного вскрытия затеков и активного дренирования. У остальных больных воспалительный процесс был полностью купирован, повторных обострений не наблюдалось, сохранялся хороший и удовлетворительный объем движений в суставах. Одному пациенту через 12 мес было произведено эндопротезирование коленного сустава в связи с развитием деформирующего артроза III-IV стадии.

ОБСУЖДЕНИЕ

Инфекционный артрит является тяжелым заболеванием коленного сустава, сопровождающимся интоксикацией всего организма и нарушением функции сустава вплоть до его анкилозирования. Более 50% больных, перенесших артрит, становятся инвалидами. Это диктует необходимость совершенствования диагностики и лечения данного заболевания с использованием современных методик.

Возбудителем инфекционного артрита коленного сустава чаще всего является неспецифическая микрофлора — *Staphylococcus aureus*, *E. coli*, *Streptococcus spp.*, *Enterobacter*, *Salmonella spp.*, *Candida albicans*, реже — специфическая *N. gonorrhoeae*, *M. tuberculosis*, *Chlamydia trachomatis*. Наиболее тяжелые гнойные артриты вызы-

ваются гемолитическим стрептококком [1, 13]. В зависимости от пути проникновения микроорганизмов инфекционный артрит коленного сустава может быть первичным и вторичным. Первичный инфекционный артрит развивается при повреждениях сустава — травмах, пункциях, введении в полость сустава лекарственных препаратов, оперативных вмешательствах на суставе. Вторичный артрит возникает вследствие проникновения в полость сустава патогенной микрофлоры гематогенным или лимфогенным путем из отдаленных очагов воспаления различной локализации (отит, тромбофлебит, пиелонефрит, карбункул) [1-3, 9]. Поскольку полость коленного сустава представляет собой герметичное пространство и выстлана изнутри синовиальной оболочкой с обширной капиллярной сетью, инфекция попадает в благоприятные условия и в короткие сроки распространяется на все структуры сустава [11].

В зависимости от распространенности воспалительного процесса при инфекционном артрите различают следующие его формы:

- *синовит* — воспаление локализуется только в синовиальной оболочке и не распространяется на другие структуры сустава, а образующийся экссудат может быть серозным или гнойным;

• *панартрит, параартикулярные флегмоны* — воспалительный процесс переходит на другие мягкотканые структуры сустава;

• *остеоартрит* — воспалительный процесс распространяется на внутрисуставной хрящ и эпифизы костей.

В начале заболевания в воспалительный процесс вовлекается только синовиальная оболочка. Она становится гиперемированной, отечной, начинает продуцировать жидкость сначала серозного, серозно-фибринозного, а затем и гнойного характера. На стадии синовита нет деструктивных изменений хряща и костных структур [5, 8]. Именно эта форма инфекционного артрита при своевременно начатом лечении имеет наиболее благоприятный прогноз [4, 6]. В случае расплавления суставной сумки происходит прорыв гнойного экссудата и переход воспаления на окружающие мягкие ткани (панартрит) [10]. Далее в полости коленного сустава начинает образовываться и скапливаться фибрин. Скопление фибрина в области суставного хряща приводит к нарушению питания последнего, что способствует возникновению деструктивных изменений. Воспалительный процесс распространяется на связочный аппарат коленного сустава, полость сустава заполняется серозным, фибринозным, а в дальнейшем и гнойным экссудатом [12]. Образование в синовиальной оболочке гнойно-некротических очагов способствует распространению воспалительного процесса на суставной хрящ и далее на костную ткань эпифизов костей (остеоартрит). В тяжело протекающих случаях в эпифизарных отделах костей формируются остеомиелитические полости с секвестрами. Отложения фибрина и рост грануляций на месте воспалительного процесса приводит к формированию рубцов: развивается тугоподвижность сустава, вплоть до анкилоза.

От момента начала заболевания до появления первых признаков деструкции суставного хряща проходит всего несколько суток, поэтому при любом подозрении на развитие инфекционного артрита коленного сустава следует незамедлительно начинать комплекс лечебных мероприятий [7, 9].

ЗАКЛЮЧЕНИЕ

Инфекционный артрит коленного сустава представляет собой хирургическое заболевание, требующее незамедлительного начала диагностических и лечебных мероприятий. Выжидательная тактика при лечении инфекционного артрита неоправдана в связи с достаточно быстрым развитием деструктивных изменений элементов сустава, что значительно усложняет лечение и ухудшает про-

гноз заболевания. Артроскопия имеет ряд преимуществ перед общепринятыми методами лечения. К ним относятся минимальная инвазивность вмешательства, возможность выполнения ревизии задних отделов сустава (которые остаются недоступными при передней артротомии), полноценной хирургической обработки и санации сустава. При артроскопическом лечении в большинстве случаев не требуется длительной иммобилизации, которая приводит к существенным нарушениям или полной потере функции коленного сустава, выраженной атрофии мышц бедра и голени. Своевременная диагностика формы артрита с последующим выполнением адекватного по объему вмешательства, ранняя активизация больных в послеоперационном периоде способствуют сохранению полноценной функции сустава. Применение артроскопии при инфекционном артрите коленного сустава позволяет существенно сократить сроки лечения пациентов.

ЛИТЕРАТУРА

1. *Гостищев В.К.* Оперативная гнойная хирургия: Руководство для врачей. — М., 1996.
2. *Косинев А.Н., Стручков Ю.В.* Инфекция в хирургии: Руководство. — Витебск, 2004.
3. *Стручков В.И., Гостищев В.К., Стручков Ю.В.* Хирургическая инфекция: Руководство для врачей. — 2-е изд. — М., 1991. — С. 295-301.
4. *Bettin D., Schul B., Schweriny I.* Diagnosis and treatment of joint infections in elderly patients //Acta Orthop. Belg. — 1998. — Vol. 14. — P. 131-135.
5. *Brulhart K.B., Kossmann T.* Infection of the shoulder joint. Etiology, diagnosis and therapy //Schweiz. Med. Wschr. — 1993. — Vol. 123. — P. 1951-1957.
6. *Esterhai J., Gelb I.* Adult septic arthritis //Orthop. Clin. North Am. — 1991. — Vol. 22. — P. 503-514.
7. *Kim S.J., Choi N.H., Ko S.H. et al.* Arthroscopic treatment of septic arthritis of the hip //Clin. Orthop. — 2003. — N 407. — P. 211-214.
8. *Lungerschausen W., Dorow C. et al.* Joint empyema //Chirurg. — 1998. — Vol. 69. — P. 828-835.
9. *Sanchez A.A., Hennrikus W.L.* Arthroscopically assisted treatment of acute septic knees in infants using the micro-joint arthroscope //Arthroscopy. — 1997. — Vol. 13, N 3. — P. 350-354.
10. *Simank H.G., Wadi B., Bernd L.* Joint empyema //Orthopede. — 2004. — Vol. 33. — P. 327-331.
11. *Smith J.W.* Infectious arthritis //Infect. Dis. Clin. North Am. — 1990. — Vol. 4. — P. 523-538.
12. *Stutz G., Kuster M.S., Kleinstuck T. et al.* Arthroscopic management of septic arthritis: stages of infection and results //Knee Surg. Sport. Traumatol. Arthr. J. — 2000. — Vol. 8. — P. 270-274.
13. *Ziebuhr W.* Staphylococcus aureus and Staphylococcus epidermidis: emerging pathogens in nosocomial infections //Contrib. Microbiol. — 2001. — Vol. 8. — P. 102-107.

Сведения об авторах: Орлецкий А.К. — профессор, доктор мед. наук, ведущий науч. сотр., заместитель зав. отделением спортивной и балетной травмы; Буткова Л.Л. — канд. мед. наук, врач травматолог-ортопед отделения стационара дневного пребывания; Тимченко Д.О. — канд. мед. наук, врач травматолог-ортопед отделения спортивной и балетной травмы.

Для контактов: Буткова Людмила Леонидовна. 127299, Москва, ул. Приорова, дом 10, ЦИТО. Тел.: (495) 459-39-69. E-mail: butkova.98@mail.ru