

© Коллектив авторов, 2010

## К ВОПРОСУ ОБ ЭНДОПРОТЕЗИРОВАНИИ ТАЗОБЕДРЕННОГО СУСТАВА НЕКОТОРЫМИ ОТЕЧЕСТВЕННЫМИ ИМПЛАНТАТАМИ

Е.А. Назаров, М.Н. Рябова, А.В. Селезнев

ГОУ ВПО «Рязанский государственный медицинский университет им. акад. И.П. Павлова Минздравсоцразвития»

*Изучены результаты эндопротезирования тазобедренного сустава отечественными эндопротезами цементной фиксации «Сфен-Ц», «Иско-Рудн» и бесцементной фиксации «Феникс», «Компомед» у 156 больных с дегенеративно-дистрофическими поражениями сустава (174 операции). Исследованы динамика минеральной плотности костной ткани вокруг компонентов эндопротезов (сравнительная эталонная компьютерная рентгеноденситометрия), рентгенологические параметры области протезированного сустава (компьютерная рентгенометрия), опорная функция нижних конечностей после эндопротезирования (стабилометрический анализ). Обоснована целесообразность применения отечественных эндопротезов «Сфен-Ц», «Иско-Рудн», «Компомед». Даны рекомендации по ограничению использования эндопротеза «Феникс» первых генераций.*

**Ключевые слова:** эндопротез, тазобедренный сустав, «Сфен-Ц», «Иско-Рудн», «Компомед», «Феникс».

### *Total Hip Arthroplasty with Some Home-Produced Implants*

*E.A. Nazarov, M.N. Ryabova, A.V. Seleznyov*

*Outcomes of total hip arthroplasty performed using home-produced «Sfen-C», «Isko-Rudn» implants for cemented fixation and «Fenix», «Compomed» for non-cemented fixation were studied in 156 patients with degenerative-dystrophic joint lesions (174 operations). Dynamics of peri-implant bone mineral density (comparative standard computed roentgenodensitometry), roentgenologic parameters of the operated joint (computed roentgenometry), weight bearing function of the lower extremities after arthroplasty (stabilometric analysis) were evaluated. Reasonability of application of home-produced implants «Sfen-C», «Isko-Rudn» and «Compomed» was substantiated. Recommendations on implant «Fenix» use limitations were given.*

**Key words:** joint implant, hip joint, «Sfen-C», «Isko-Rudn», «Fenix», «Compomed».

В последнее время прослеживается тенденция к росту частоты дегенеративно-дистрофических заболеваний и травм тазобедренного сустава, что в значительной мере связано с увеличением продолжительности жизни и общим старением населения [8]. Реабилитация этого контингента пациентов требует существенных материальных затрат. Вместе с тем вопросами ранней диагностики дегенеративно-дистрофических поражений тазобедренного сустава, которая способствовала бы эффективному хирургическому лечению, в настоящее время по разным причинам занимаются недостаточно. Это приводит к увеличению числа больных с поздними стадиями заболеваний, когда многие виды оперативных вмешательств уже неэффективны [4].

При медиальных переломах шейки бедренной кости основным органосохраняющим методом лечения считается хирургический — остеосинтез. Однако его применение успешно только в ранние сроки, что в существующих условиях (сельские районы, позднее обращение пострадавших и т.д.) трудноосуществимо [5, 7, 8].

На данный момент оптимальным способом лечения пациентов с поздними стадиями дегенера-

тивно-дистрофических заболеваний тазобедренного сустава и лиц преклонного возраста с медиальными переломами шейки бедренной кости является эндопротезирование [7]. Сейчас в мире ежегодно производится от 500 000 до 1,5 млн операций тотального замещения тазобедренного сустава [1, 10, 14, 15], только в США и Германии их выполняется более 150 000 [3]. В России же, согласно данным Н.В. Коршилова (2000), при общей годовой потребности взрослого населения в эндопротезировании тазобедренного сустава 296 000 этот показатель составляет лишь 20 000–30 000 [6].

Количество существующих и применяемых в медицинской практике моделей эндопротезов тазобедренного сустава достаточно велико — около 600 модификаций как цементной, так и бесцементной фиксации. Выпускаются они в основном зарубежными производителями [2]. В созданных экономических условиях закупать дорогостоящие зарубежные эндопротезы в требуемых количествах непросто. Однако имеются недорогие отечественные эндопротезы, используемые в практической медицине, и в частности в нашей клинике. Это изделия с цементной фиксацией — «Сфен-Ц», «Иско-Рудн» и бесцементной — «Феникс», «Компомед».

Целью нашего исследования было изучение результатов и оценка эффективности применения указанных эндопротезов тазобедренного сустава отечественного производства.

#### МАТЕРИАЛ И МЕТОДЫ

Клиническая часть работы основана на данных обследования и лечения 156 больных, которым в период с 1994 по 2008 г. было выполнено 172 операции первичной замены тазобедренного сустава и 2 ревизионных вмешательства с использованием имплантатов отечественного производства. У 16 больных произведена замена обоих суставов. В 74 случаях были применены эндопротезы «Сфен-Ц», в 37 — «Иско-Рудн», в 36 — «Компомед» и в 27 — «Феникс». Среди оперированных мужчин было 55 (35%), женщины — 102 (65%). Средний возраст пациентов составлял  $58,9 \pm 9,9$  года (минимальный — 26 лет, максимальный — 80 лет).

Показаниями к первичной операции послужили: коксартроз (72), перелом шейки бедра и его последствия (55), асептический некроз головки бедренной кости (33), ревматоидный артрит (8), болезнь Бехтерева (2), перелом вертлужной впадины (1), анкилоз тазобедренного сустава (1). Двум пациентам после удаления нестабильных эндопротезов «Феникс» первой генерации было выполнено ревизионное эндопротезирование имплантатом «Феникс» второй генерации (см. таблицу).

До операции 70 (45%) больных были инвалидами: 13 человек — I группы, 55 — II группы и 2 — III группы. Подавляющее большинство пациентов пожилого возраста (80,9%) одновременно страдали несколькими хроническими соматическими заболеваниями в стадии компенсации и субкомпенсации.

Результаты эндопротезирования оценивали на основании данных клинического, рентгенологического, денситометрического исследований, а также

стабилометрического анализа. Для определения статистической значимости полученных результатов проводили компьютерную статистическую обработку материала. Функциональное состояние тазобедренного сустава после операции оценивали по системе Харриса.

#### РЕЗУЛЬТАТЫ

Результаты эндопротезирования анализировали по группам, выделенным по Charnley (1979). При итоговой оценке исходов эндопротезирования были исключены случаи, в которых отрицательный результат не был связан с операцией (тяжелое соматическое состояние пациента, поражение других суставов и т.п.).

На контрольный осмотр в сроки от 1 года до 6 лет после эндопротезирования имплантатом «Сфен-Ц» явились 43 пациента (48 суставов) — 11 мужчин и 32 женщины. Средний возраст больных составлял  $60,1 \pm 10,1$  года. Преобладали лица пожилого и старческого возраста (24 человека) — преимущественно женщины с постменопаузальным остеопорозом.

Группа «А» состояла из 12 пациентов, оперированных как по поводу травм и их последствий (4 больных), так и по поводу дегенеративно-дистрофических заболеваний (8). Положительные результаты со средней оценкой по Харрису  $82 \pm 9,6$  балла получены у 10 (83%) человек. В случаях травм средняя оценка равнялась 79 баллам, в случаях заболеваний — 84 баллам. Неудовлетворительные результаты (2 больных) были связаны с тяжелым соматическим состоянием из-за прогрессирующей стенокардии (1 пациент) и длительным отсутствием нагрузки травмированной конечности (1).

Группа «В» включала 22 больных с дегенеративно-дистрофическими заболеваниями обоих

Распределение больных по нозологиям, видам эндопротеза и способам его фиксации

Нозология	Эндопротезы				Всего	
	цементной фиксации		бесцементной фиксации		операций	больных
	«Сфен»	«Иско-Рудн»	«Компомед»	«Феникс»		
Перелом шейки бедренной кости	7	24	4	2	37	36
Несросшийся перелом шейки бедренной кости	2	2	3	0	7	7
Ложный сустав шейки бедренной кости	4	1	1	5	11	11
Перелом вертлужной впадины	0	1	0	0	1	1
Идиопатический коксартроз	28	4	15	12	59	49
Диспластический коксартроз	6	1	1	3	11	10
Посттравматический коксартроз	3	0	1	0	4	4
Асептический некроз головки бедренной кости	16	2	11	4	33	29
Болезнь Бехтерева	0	2	0	1	3	2
Ревматоидный артрит	8	0	0	0	8	7
<b>Итого</b>	<b>74</b>	<b>37</b>	<b>36</b>	<b>27</b>	<b>174</b>	<b>156</b>

Примечание. Из 156 больных 154 произведено первичное эндопротезирование (в том числе 16 — с обеих сторон), 2 пациентам выполнено первичное и в дальнейшем ревизионное эндопротезирование.

тазобедренных суставов. Два пациента были оперированы с обеих сторон. Положительные результаты получены у 19 больных (20 операций — 83%) со средней оценкой по Харрису  $88 \pm 7,8$  балла. У 3 больных (4 операции) результат был признан неудовлетворительным, причем только у 1 больного (1 операция) причиной этого явилась асептическая нестабильность ацетабулярного компонента эндопротеза; у 2 других больных (3 операции) сформировалась контрактура протезированных суставов из-за отсутствия реабилитации.

В группу «С» входили 9 больных (12 операций) с двусторонним поражением тазобедренных суставов и сопутствующей патологией других суставов, органов и систем (ревматоидный артрит, гонартроз, анкилоз коленного сустава, остеохондроз поясничного отдела позвоночника). У 6 больных (9 операций — 75%) результаты эндопротезирования расценены как положительные, средняя оценка по Харрису составила  $80 \pm 7$  баллов. Неудовлетворительные результаты были обусловлены: у 1 пациентки с ревматоидным полиартритом, постоянно получающей гормональные препараты,

— развившейся нестабильностью ацетабулярного компонента эндопротеза с последующим нагноением в области оперированного сустава, у 1 больного — крайней степенью поражения контралатерального сустава в сочетании с переломами тел Т8, Т10 позвонков на фоне остеопороза и у 1 пациентки — анкилозом коленного сустава контралатеральной конечности в функционально невыгодном положении.

В целом положительные результаты эндопротезирования протезом «Сфен-Ц» при заболеваниях и травмах тазобедренного сустава были получены в 95,1% случаев (рис. 1). Напомним, что здесь и далее из итоговых расчетов исключены случаи, в которых неблагоприятный результат не был связан с операцией.

После эндопротезирования протезом «Иско-Рудн» на контрольный осмотр в сроки от полугода до 6 лет явились 16 человек (17 операций) — 11 женщин и 5 мужчин. Средний возраст пациентов составлял  $61,6 \pm 9,2$  года. В этой группе также преобладали лица пожилого и старческого возраста — 10 человек, в том числе 8 женщин с постменопаузальным остеопорозом. Более чем у половины больных (10) показанием к операции послужил перелом шейки бедренной кости, возникший при падении с высоты собственного роста. Перелом вертлужной впадины (1 случай) наступил в результате дорожно-транспортного происшествия. От момента травмы до операции проходило 7–88 дней (в среднем 24 дня).

Группа «А» состояла из 9 пациентов с переломами шейки бедренной кости. Положительные результаты были получены у 8 (88,9%) больных со средней оценкой по Харрису  $85 \pm 10,5$  балла. Неудовлетворительный результат у пациентки с переломом шейки бедра был связан с выполненным ранее остеосинтезом трехлопастным гвоздем, который впоследствии мигрировал, что привело к значительному (3,5 см) укорочению конечности.

В группу «В» вошли 4 пациента (4 операции) с дегенеративно-дистрофическими заболеваниями. Хорошие результаты (средняя оценка по шкале Харриса  $82 \pm 0,4$  балла) отмечены у 3 (75%) больных. Причиной неудовлетворительного результата в одном случае было повреждение малоберцовой порции седалищного нерва.

В группе «С», состоявшей из 3 больных (4 операции), у 2 пациентов (3 операции — 75%) получен хороший результат (средняя оценка по Харрису  $87 \pm 1,8$  балла). Причиной неудовлетворительного результата у одной пациентки послужило прогрессирование болезни Паркинсона.

Итак, эндопротезирование протезом цементной фиксации «Иско-Рудн» дало положительные результаты в 93,3% случаев (рис. 2).

После эндопротезирования протезом «Компед» на контрольный осмотр в сроки от 1 года до 7 лет явились 20 пациентов (22 операции) — 9 женщин и 11 мужчин. Средний возраст больных —

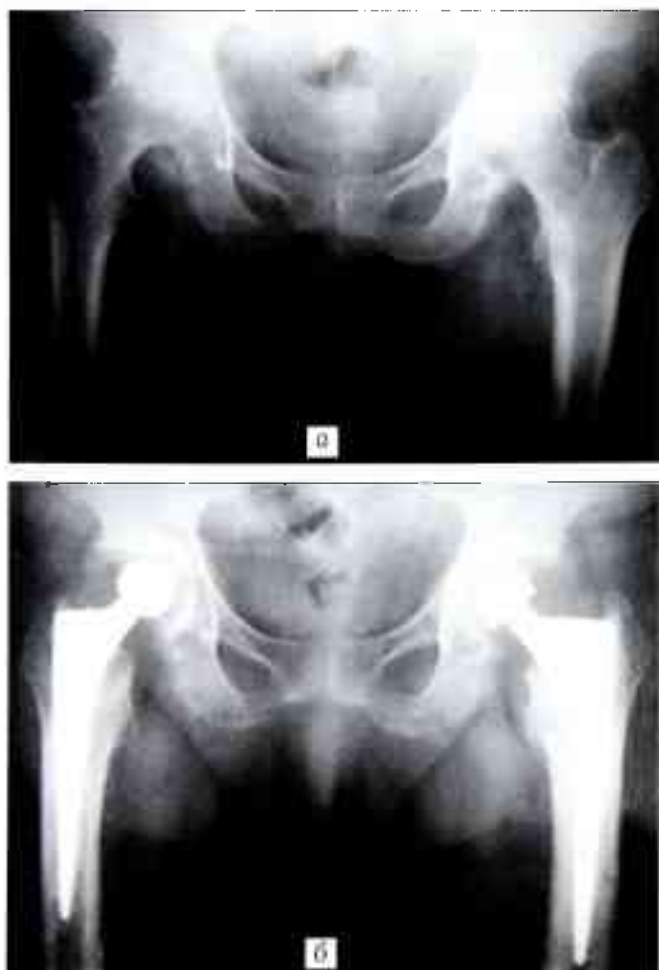
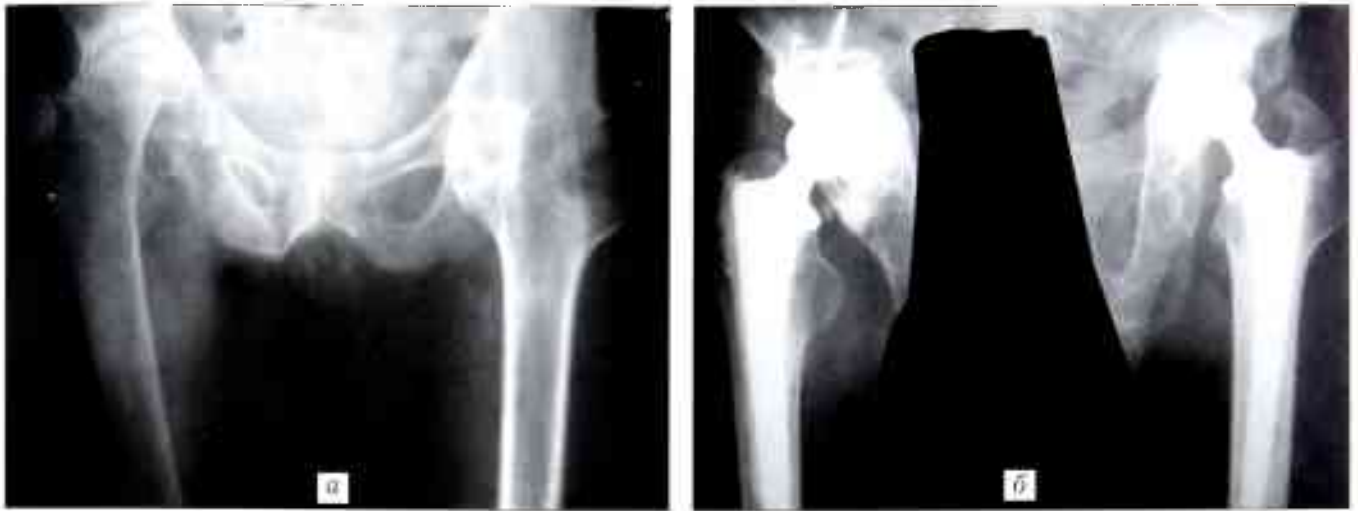
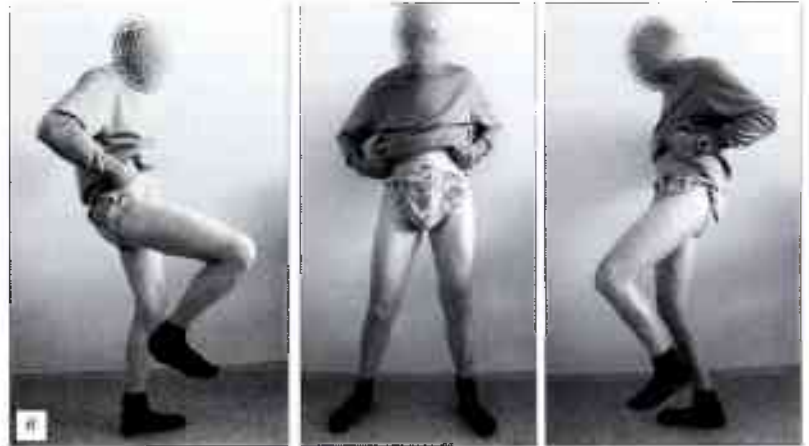
Рис. 1. Рентгенограммы больной К. 78 лет. Диагноз: асептический некроз головок бедренных костей IV степени. а — до операции; б — после эндопротезирования протезом «Сфен-Ц»: слева — через 4 года, справа — через 5 лет после операции.



**Рис. 2.** Больной М. 54 лет. Диагноз: болезнь Бехтерева, костный анкилоз левого тазобедренного сустава, асептический некроз головки правой бедренной кости IV степени.

а — рентгенограмма до операции;  
 б — рентгенограмма после эндопротезирования протезом «Иско-Рудн»: справа — через 5 лет, слева — через 8 мес после операции;  
 в — функциональный результат лечения (оценка по Харрису для правого сустава — 90 баллов, для левого сустава — 86 баллов).



52,5±11,6 года. Лица трудоспособного возраста составляли более половины осмотренных, до операции у мужчин характер работы был связан с тяжелым физическим трудом. Показаниями к операции в 17 случаях явились дегенеративно-дистрофические заболевания тазобедренного сустава, в 5 — перелом шейки бедренной кости и его последствия.

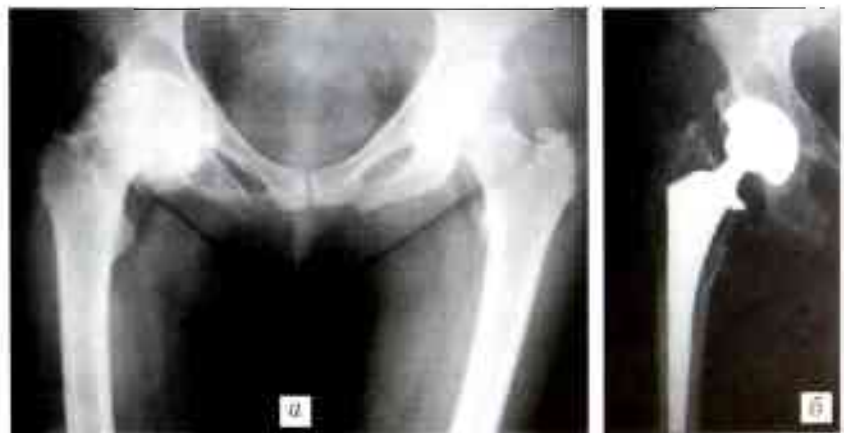В группе «А», включавшей 10 пациентов с заболеваниями и травмами тазобедренного сустава, положительные результаты получены в 5 (50%) случаях, средняя оценка по шкале Харриса равнялась 86±6,8 балла. Неудовлетворительные результаты (5 больных) были обусловлены туннельным синдромом паховой связки (1 больная), тяжелым соматическим состоянием (1), ранней физической нагрузкой (1); в 2 случаях причиной неудовлетворительного результата явилась асептическая нестабильность ацетабулярного компонента эндопротеза.

В группе «В», состоявшей из 8 больных с двусторонним поражением тазобедренных суставов (9 операций), во всех случаях получены поло-

жительные результаты со средней оценкой по Харрису 88±6,8 балла.

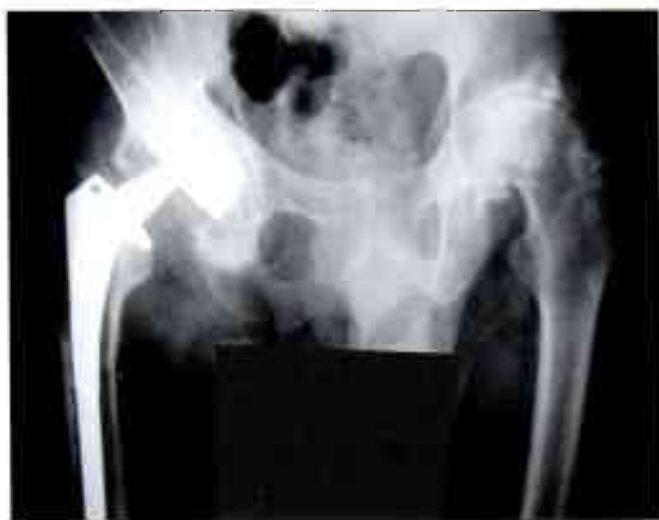В группу «С» вошли 2 пациента (3 операции). У обоих больных результат лечения оценен как отличный — 100 баллов по Харрису.

Таким образом, эндопротезирование протезом «Компомед» при дегенеративно-дистрофических заболеваниях и травмах тазобедренного сустава дало положительный результат у 85% пациентов (рис. 3).



**Рис. 3.** Рентгенограммы больной К. 52 лет. Диагноз: двусторонний коксартроз, справа — III стадии, слева — I стадии.

а — до операции; б — через 4 года после эндопротезирования правого тазобедренного сустава протезом «Компомед».



**Рис. 4.** Рентгенограмма больного К. 43 лет. Слева — асептический некроз головки бедренной кости IV степени. Справа — состояние через 2 года после операции эндопротезирования протезом «Феникс» первой генерации по поводу асептического некроза головки бедренной кости IV степени: зоны резорбции костной ткани вокруг вертлужного и бедренного компонентов, миграция компонентов эндопротеза.

Эндопротез «Феникс» был применен в 27 случаях. Необходимо отметить, что с этой конструкцией связано начало тотального эндопротезирования тазобедренного сустава в Рязанской области. На контрольный осмотр в срок от 2 до 11 лет после операции явились 14 больных (16 операций, в том числе одна ревизионная). Среди них было 11 женщин и 3 мужчин, средний возраст больных составлял  $56,5 \pm 12$  лет. У 6 больных, которым был установлен эндопротез «Феникс» первой генерации, наступила его асептическая нестабильность, что потребовало в последующем ревизионных вмешательств (рис. 4). При использовании эндопротеза второй генерации, в котором отечественный полиэтилен был заменен импортным, результат оказался неудовлетворительным у 6 из 8 осмотренных пациентов (в 75% случаев). В целом эндопротезирование тазобедренного сустава протезом «Феникс» дало неудовлетворительный результат в 85,7% случаев, в связи с чем его дальнейшее использование в нашей клинике приостановлено.

Проведенное нами морфологическое исследование показало, что воздействие чашки эндопротеза


«Феникс» на вертлужную впадину влечет за собой образование крупных (до 250 мкм) осколков костной ткани и разрушение в них остеоцитов. Чашка эндопротеза «Компомед» повреждает вертлужную впадину меньше, размер осколков костной ткани не превышает 150 мкм, при этом остециты и гаверсова система сохраняются. Поскольку резорбция небольших осколков кости при сохранении остеоцитов происходит быстрее, остеоинтеграция чашки «Компомед» завершается в более короткие сроки (рис. 5).

У 53 пациентов (59 операций), в том числе у 37 женщин и 16 мужчин, после эндопротезирования тазобедренного сустава имплантатами «Сфен-Ц», «Иско-Рудн», «Компомед» оценивали минеральную плотность костной ткани (МПКТ) вокруг компонентов протеза через 3, 6, 12 и 18 мес и затем ежегодно до 5 лет. Исследование проводили методом сравнительной эталонной рентгеноденситометрии с помощью разработанной нами программы «Angle measurement» [12] по зонам Gruen, De Lee и Charnly. При использовании этого метода оценивается не сама МПКТ, а оптическая плотность, измеренная в процентах относительно эталона, за который принят эндопротез (рентгенологическое исследование выполнялось в одинаковых условиях, на одном аппарате, одним и тем же рентгенолаборантом).

Независимо от вида имплантата МПКТ вокруг ацетабулярного компонента в первые 6 мес после операции снижалась — в среднем по всем зонам на 10,9% от исходной. В период от 6 до 18 мес МПКТ оставалась относительно стабильной. С 1,5 до 2 лет отмечалось повторное ее снижение в зонах В и С, а в период от 2 до 3 лет — резкое повышение. К 5 годам показатель МПКТ возвращался к величине, соответствующей 2 годам после операции.

Снижение МПКТ вокруг бедренного компонента эндопротеза также наиболее интенсивно происходило в первые 3–6 мес после операции (в среднем на 19,69% от исходной величины). Затем до 18 мес колебания МПКТ были незначительными. Через 2 года наблюдалось повторное снижение ее по всем зонам (за исключением зоны 7). В дальнейшем эти изменения нивелировались, но до исходного уровня МПКТ так и не восстанавливалась.

Всем пациентам для профилактики резорбции костной ткани после операции назначалась медикаментозная терапия: миокальцик, оксидвит совместно с препаратами кальция по схеме [9] либо



**Рис. 5.** Микроскопическая картина костной ткани (окраска гематоксилином и эозином, ув. 200).

а — после имплантации чашки эндопротеза «Компомед»: фрагменты живой губчатой костной ткани с активным костным мозгом; б — после имплантации чашки эндопротеза «Феникс»: изолированно лежащие крупные фрагменты костной ткани.

кальций  $D_3$ -никомед в качестве монотерапии. В комплексе реабилитации включались также лечебная гимнастика (в зале и в бассейне), физиопроцедуры.

С помощью второй части программы «Angle measurement» выполнялась оценка пространственной ориентации компонентов имплантата. Средний угол инклинации вертлужного компонента для всех типов эндопротезов был в пределах нормы. Бедренный компонент в 89,7% случаев находился в нейтральной позиции. Исследовали рентгенологические признаки нестабильности имплантатов. При использовании эндопротеза «Иско-Рудн» они отсутствовали. При применении других типов протезов имели место случаи миграции ацетабулярного компонента («Феникс» — 29,65%, «Компомед» — 5,7%, «Сфен-Ц» — 1,4% наблюдений) и ножки («Феникс» — 3,7%). Линия рентгенологического просветления вокруг чашки эндопротеза более 2 мм отмечалась почти в 30% случаев во всех зонах при использовании эндопротеза «Феникс» и в 1,4% случаев в зоне С при эндопротезировании имплантатом «Сфен-Ц». Вокруг ножки сустава «Феникс» такая линия имела в зонах Gruen 1, 2, 6 и 7.

Для определения степени функциональных изменений в биомеханике оперированной конечности использовали стабилметрический анализ. Исследование проведено у 46 пациентов в сроки от 3 мес до 5 лет после операции на компьютерном диагностическом комплексе «Устройство для регистрации и анализа распределения нагрузок на нижние конечности» [11–13]. Из 7 анализируемых показателей (нагрузка на задний отдел стопы, на латеральный отдел стопы, скорость движения центра давления стоп, скорость движения проекции общего центра масс, ориентация результирующей оси общего центра масс, ориентация результирующей оси центра давления стоп, разница распределения веса на нижние конечности) резко отличалось от нормы распределение веса на нижние конечности. Установлено, что при одностороннем поражении тазобедренного сустава (21 пациент) даже после операции больные продолжают больше (в среднем на 8,6%) нагружать здоровую конечность, и это сохраняется до 5 лет после вмешательства. В случае двустороннего поражения (11 пациентов) при эндопротезировании только с одной стороны больной переносит вес с пораженной конечности на оперированную (в среднем на 3,8%). При билатеральном протезировании (14 пациентов) разница в распределении веса была минимальной — 2,6%, с небольшим отклонением в сторону ранее оперированной конечности.

#### ОБСУЖДЕНИЕ

Высокий процент положительных результатов при использовании эндопротезов «Сфен-Ц» и «Иско-Рудн» (95,1 и 93,3 соответственно) определяет целесообразность применения их в клинической практике. Обе эти модели цементной фиксации с успехом применялись нами у пациентов пожило-

го и старческого возраста, в основном при дегенеративно-дистрофических заболеваниях тазобедренного сустава у пациентов с остеопорозом, при переломах шейки бедренной кости, измененных параметрах тазобедренного сустава. Результаты лечения при использовании этих двух эндопротезов не имели статистически значимых различий ( $p > 0,05$ ).

Эндопротезирование имплантатом «Компомед» дало благоприятный результат в 85% случаев. Этот имплантат применялся нами в основном у лиц трудоспособного возраста, нередко ведущих активный образ жизни. С одной стороны, это положительно сказывалось на сроках реабилитации. С другой стороны, такие пациенты, почувствовав себя лучше, подчас переставали придерживаться данных им рекомендаций, нарушали двигательный режим, что имело в ряде случаев негативные последствия. Таким образом, при дегенеративно-дистрофических заболеваниях тазобедренного сустава, протекающих без остеопороза, можно применять отечественный имплантат бесцементной фиксации «Компомед». Использование же эндопротезов «Феникс» первых генераций, напротив, нежелательно, поскольку результаты эндопротезирования неудовлетворительны в 85,7% случаев.

Изучение динамики МПКТ вокруг компонентов эндопротезов методом эталонной компьютерной рентгеноденситометрии показало, что процессы, протекавшие вокруг имплантатов, соответствовали основным закономерностям, описанным в литературе. Колебания же МПКТ в период от 18 мес до 5 лет мы связываем с тем, что пациенты не являлись на плановый контрольный осмотр и прекращали прием препаратов, влияющих на резорбцию костной ткани, либо принимали их в неадекватных дозах. Поэтому мы считаем необходимым в послеоперационном периоде контролировать динамику МПКТ вокруг эндопротеза (для чего в частности может быть использован простой и доступный метод сравнительной эталонной компьютерной рентгеноденситометрии) с целью последующей фармакологической коррекции потери МПКТ. Необходимо также выявлять нарушения в биомеханике оперированной конечности для своевременного проведения восстановительного лечения.

**Заключение.** Результаты проведенного исследования подтверждают высокую эффективность применения эндопротезов цементной фиксации «Иско-Рудн» и «Сфен-Ц» (более 90% положительных результатов) при лечении переломов шейки бедренной кости у больных пожилого возраста и дегенеративно-дистрофических заболеваний с остеопорозом сочленяющихся костей. Что касается эндопротеза бесцементной фиксации «Компомед», то полученные нами данные (85% положительных результатов при лечении дегенеративно-дистрофических заболеваний тазобедренного сустава без остеопороза) свидетельствуют о целесообразности создания ацетабулярного компонента с фиксацией по типу press-fit. Применение недорогих отечествен-

ных имплантатов «Иско-Руди», «Сфен-Ц» и «Компмед» для эндопротезирования тазобедренного сустава позволяет существенно снизить затраты на лечение и, как следствие, оказать высокотехнологичную помощь большему числу пациентов.

#### ЛИТЕРАТУРА

1. Бабурский В.Н. Билатеральное эндопротезирование в лечении дегенеративно-дистрофического заболевания тазобедренных суставов // Эндопротезирование в России: Сб. науч. статей. — Казань, СПб. — 2008. — Вып. 4. — С. 118–131.
2. Буачидзе О.Ш. и др. Хирургия тазобедренного сустава. — М., 2007.
3. Дустман Х.О., Крюклянс А. Показания для имплантации цементуемых и нецементуемых эндопротезов тазобедренного сустава // Эндопротезирование круглых суставов: Симп. с междунар. участием. — М., 2000. — С. 27–32.
4. Загородний Н.В. Эндопротезирование при повреждении и заболеваниях тазобедренного сустава: Дис. ... д-ра мед. наук. — М., 1998.
5. Ибрагимов Г.И., Лаврунов А.М. Металлоостеосинтез при переломах шейки бедренной кости // Актуальные проблемы травматологии и ортопедии. — И. Новгород, 2001. — Т. 1. — С. 45–46.
6. Корнилов Н.В. и др. Анализ работы Регистра эндопротезирования суставов конечностей по Российской Федерации за 2002 год // Травматол. ортопед. России. — 2003. — № 3–4. — С. 72–78.

**Сведения об авторах:** Назаров Е.А. — профессор, доктор мед. наук, зав. кафедрой травматологии, ортопедии и ВПХ Рязанского ГМУ; Рябова М.Н. — врач-лаборант той же кафедры; Селезнев А.В. — канд. мед. наук, ассистент той же кафедры.

**Для контактов:** Назаров Евгений Александрович. 390039, Рязань, ул. Интернациональная, дом 3А, ОКБ, кафедра травматологии и ортопедии. Тел.: (8) 910 641–25–76. E-mail: vita.r82@mail.ru

© Коллектив авторов, 2010

## ПРИМЕНЕНИЕ ЧАШКИ BICON-PLUS ПРИ ЭНДОПРОТЕЗИРОВАНИИ ТАЗОБЕДРЕННОГО СУСТАВА У БОЛЬНЫХ ДИСПЛАСТИЧЕСКИМ КОКСАРТРОЗОМ

*Н.В. Загородний, В.И. Нуждин, С.В. Каграманов, Г.А. Чрагян*

ФГУ «Центральный научно-исследовательский институт травматологии и ортопедии им. Н.Н. Приорова  
Росмедтехнологий», Москва

*Изучены результаты 633 операций эндопротезирования тазобедренного сустава эндопротезом Цваймюллера с использованием чашки Bicon-Plus, выполненных у 532 больных диспластическим коксартрозом. Сроки наблюдения после операции составили до 12 лет. Показаны особенности использования данной конструкции. Рассмотрены имевшие место осложнения. При оценке по шкале Харриса отличные и хорошие результаты отмечены в 84,7% случаев, удовлетворительные — в 15%, неудовлетворительные — в 0,3%.*

**Ключевые слова:** диспластический коксартроз, эндопротезирование, винчивающаяся чашка.

### *Total Hip Arthroplasty with Bicon-Plus Cup in Patients with Dysplastic Coxarthrosis*

*N.V. Zagorodniy, V.I. Nuzhdin, S.V. Kagramanov, G.A. Chragyan*

*Results of 633 total hip arthroplasties using Zweymuller endoprosthesis with Bicon-Plus cup were studied in 532 patients with dysplastic coxarthrosis. The follow-up was up to 12 years. The peculiarities of that implant application were shown. Complications occurred were discussed. Excellent and good results by Harris score were achieved in 84.7% of cases, satisfactory in 15% and poor in 0.3% of cases.*

**Key words:** dysplastic coxarthrosis, total hip arthroplasty, screwed-in cup.

Тотальное эндопротезирование тазобедренного сустава применяется в ЦИТО более 50 лет. Отсчет

7. Львов С.И., Кузьмин А.М., Курчицев И.В. Стабилографическая оценка исходов лечения больных после переломов шейки бедренной кости // Травматол. ортопед. России. — 2007. — № 1(43). — С. 16–20.
8. Макаров М.А. Влияние структурных и геометрических параметров проксимального отдела бедренной кости на риск возникновения переломов шейки бедра при остеопорозе: Дис. канд. мед. наук. — М., 2000.
9. Миронов С.И., Родионова С.С., Колондаев А.Ф. и др. Схема назначения препаратов, регулирующих интенсивность стрессового ремоделирования костной ткани вокруг имплантатов, при эндопротезировании: Пособие для врачей. — М., 2002.
10. Надеев А.А. и др. Рациональное эндопротезирование тазобедренного сустава. — М., 2004.
11. Пат. на полезную модель 46165 РФ МПК7. Устройство для регистрации и анализа распределения нагрузок на нижние конечности / Назаров Е.А., Селезнев А.В., Иванов А.В. — Опубл. 2005 г.
12. Программа рентгенометрии «Angle Measurement»: свидетельство об отраслевой регистрации разработки № 8991 / Рябова М.Н., Мальченко С.И., Назаров Е.А. — Зарегистрировано в Отраслевом фонде алгоритмов и программ 27.08.2007.
13. Селезнев А.В. Состояние регионарного кровообращения и некоторые биомеханические показатели при деформирующем остеоартрозе голоностопного сустава: Автореф. дис. ... канд. мед. наук. — Рязань, 2005.
14. Havelin L.I. The Norwegian Joint Registry // Bull. Hosp. Jt Dis. — 1999. — Vol. 58, N 3 — P. 139–147.
15. Herberts P., Malchau H., Garellick G. The Swedish National Hip Arthroplasty Register: Annual report 2003. — Stockholm, 2004.

ведется от времени выполнения К.М. Сивашом первой имплантации эндопротеза собственной конст-