



© Коллектив авторов, 2010

ОПРЕДЕЛЕНИЕ ПОКАЗАНИЙ К ОПЕРАТИВНОМУ ЛЕЧЕНИЮ И ВЫБОР ХИРУРГИЧЕСКИХ ДОСТУПОВ ПРИ СЛОЖНЫХ КОМПЛЕКСНЫХ ПЕРЕЛОМАХ ВЕРТЛУЖНОЙ ВПАДИНЫ

А.В. Белецкий, А.И. Воронович, А.Э. Мурзич

Республиканский научно-практический центр травматологии и ортопедии, Минск (Беларусь)

Представлен опыт хирургического лечения 65 пациентов со сложными переломами вертлужной впадины, которым производилась открытая репозиция и внутренняя фиксация отломков с применением реконструктивных пластин. Описаны основные моменты выполнения доступов к вертлужной впадине, этапы репозиции и фиксации при многооскольчатых переломах. Разработан алгоритм определения показаний к оперативному лечению сложных переломов вертлужной впадины. Клинические и рентгенологические результаты лечения изучены в сроки от 1 года до 9 лет. Отличный результат констатирован у 39,5% больных, хороший и удовлетворительный — у 34,9%, неудовлетворительный — у 25,6% пациентов. Показано, что методика открытого остеосинтеза при тяжелых двухколонных переломах наиболее эффективна при проведении вмешательств в сроки до 3 нед после травмы. Одновременное использование переднего и заднего доступов в значительной мере облегчает выполнение репозиции и стабилизации отломков при сложных многооскольчатых переломах, позволяет достичь благоприятных результатов лечения.

Ключевые слова: перелом вертлужной впадины, оперативное лечение, алгоритм определения показаний, внутренний остеосинтез.

Determination of Indications to Surgical Treatment and Choice of Surgical Approaches in Complicated Complex Acetabular Fractures

A.V. Beletskiy, A.I. Voronovich, A.E. Murzich

Experience in surgical treatment of 65 patients with complex fractures of the acetabulum is presented. All patients underwent open reposition with internal fixation of fragments by reconstructive plates. Basic moments of the performance of portals to acetabulum, steps of reposition and fixation in multi-segment comminuted fractures are described. Algorithm for determination of indications to surgical treatment of complex acetabular fractures was determined. Clinical and roentgenologic results were studied at terms from 1 to 9 years. Excellent results were established in 39.5%, good and satisfactory in 34.9%, poor in 25.6% of patients. It was shown that in complex bi-columned fractures the technique of open osteosynthesis was the most effective when used within the first 3 weeks after injury. Simultaneous use of anterior and posterior accesses considerably facilitated the performance of reposition and stabilization of multi-segment comminuted fractures and enabled to achieve favorable treatment results.

Key words: fracture of acetabulum, surgical treatment, algorithm for determination of indications, internal osteosynthesis.

Оперативное лечение комплексных переломов вертлужной впадины остается наиболее сложным и дискуссионным вопросом хирургии поврежденной данной локализации [1, 2, 3]. Современные знания о роли нагрузочных зон вертлужной впадины, конгруэнтности вправления головки и восстановления заднего края впадины расширяют показания к оперативному вмешательству [2, 10, 15, 16, 20]. Однако внутренняя фиксация костных фрагментов очень сложна, поскольку выполнение ее ограничено выбором доступа к местам переломов.

При простых поперечных переломах, переломах одной из стенок или колонн впадины внутренняя фиксация осуществляется с использованием одного из передних либо задних доступов [8, 17, 18]. В более сложных ситуациях применяются рас-

ширенные варианты классических доступов [4, 7, 16, 18]. Так, Letournel и Judet [9, 10] приводили хорошие результаты лечения при использовании расширенного подвздошно-бедренного доступа. Mears в 1983 г. модифицировал доступ Charnley, используемый при эндопротезировании тазобедренного сустава, в трехлучевой расширенный доступ и начал применять его в случаях сложных многооскольчатых переломов вертлужной впадины [4, 13]. Reinert и соавт. в 1988 г. предложили Т-образный модифицированный расширенный доступ и успешно использовали его при двухколонных переломах со смещением отломков [16, 19]. Cole и Bolhofner в 1994 г. видоизменили внутритазовый доступ Stoppa и предложили использовать его в хирургии вертлужной впадины [6]. Однако до нас-

тоящего времени проблема выбора оптимального доступа в зависимости от характера повреждения вертлужной впадины не решена.

Целью нашего исследования было создание алгоритма определения показаний к хирургическому лечению сложных комплексных переломов вертлужной впадины на основе анализа возможностей использования различных доступов и изучения отдаленных результатов лечения.

МАТЕРИАЛ И МЕТОДЫ

За период с 2000 по 2008 г. в клинике РНПЦ ТО (до 2008 г. – ГУ БелНИИТО) оперировано 65 больных со сложными комбинированными переломами вертлужной впадины. Среди пострадавших было 62% мужчин и 38% женщин. Подавляющее большинство составляли лица зрелого, трудоспособного возраста (до 40 лет). Причиной травм в 83% случаев были дорожно-транспортные происшествия, в 17% — падение с высоты и воздействие движущимися механизмами. Сопутствующие повреждения в виде черепно-мозговой травмы отмечены у 15 пострадавших, переломы других костей скелета — у 24, травма органов грудной клетки — у 15, повреждение органов брюшной полости — у 7, в том числе у одного — разрыв мочевого пузыря и у одного — повреждение внутренней подвздошной вены. В ходе предоперационного обследования неврологический дефицит со стороны седалищного нерва выявлен у 17 (26%) пациентов.

Большинство пострадавших (60%) поступали в РНПЦ ТО из других стационаров Республики Беларусь после стабилизации общего состояния — соответственно сроки поступления в клинику составили в среднем 10 дней (от 1 до 21 дня). По той же причине средняя продолжительность предоперационного периода составила 19,5 дня: 68% пациентов были оперированы в сроки до 3 нед, 32% — в сроки от 3 до 4 нед с момента травмы.

С целью диагностики вида перелома всем больным проводилась сравнительная рентгенография обоих тазобедренных суставов в прямой проекции, а также поврежденного сустава в запирательной и подвздошной проекциях по Letournel и Judet [9,

10]. Дополнительно выполнялась компьютерная томография таза с толщиной срезов 2–3 мм и трехмерной реконструкцией, позволяющей получить пространственную характеристику переломов. В своей работе мы использовали классификацию переломов по Letournel [10]. Распределение больных по типам переломов представлено в табл. 1.

При определении показаний к оперативному лечению сложных повреждений вертлужной впадины мы оценивали ряд рентгенологических параметров: целостность крыши вертлужной впадины, величину ее арочного угла, конгруэнтность головки бедренной кости во впадине в трех стандартных проекциях, а также стабильность головки во впадине [11]. По данным КТ оценивали степень смещения отломков и изменение структуры костной ткани в субхондральном слое на глубине 10 мм в крыше вертлужной впадины.

Конгруэнтность оценивали как удовлетворительную, если на рентгенограммах контуры головки бедра и суставной поверхности вертлужной впадины были строго параллельны. Это означало, что крыша впадины не смещена или репозиционирована, а головка точно находится под крышей. Нарушение параллельности указанных поверхностей свидетельствовало о смещении суставной поверхности впадины либо децентрации головки во впадине. Признаками нестабильности перелома являлись наличие смещенного фрагмента задней стенки вертлужной впадины размером более 50% от ее величины, а также центральных или иных подвывихов либо вывихов головки бедра. Для выявления повреждений нагрузочной зоны вертлужной впадины определяли арочный угол [20]. Для этого вычисляли угол между линиями, проведенными из центра головки бедра вертикально и в точку, где перелом пересекал суставную поверхность крыши вертлужной впадины (рис. 1). Величину этого угла определяли на рентгенограммах в прямой и двух косых проекциях по Letournel [10]. Согласно данным Matta [11], при величине угла менее 45° во всех проекциях и нарушении конгруэнтности головки во впадине при отсутствии тракции была показана открытая репозиция.

Табл. 1. Распределение больных по типам переломов вертлужной впадины

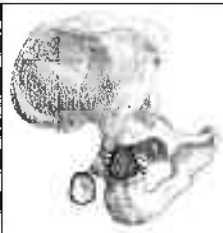
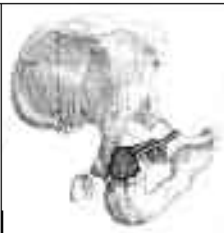

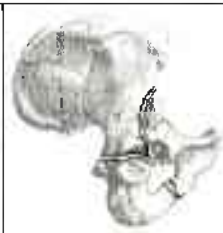

	Тип F	Тип G	Тип H	Тип I	Тип J
Тип перелома вертлужной впадины					
Характеристика перелома	Перелом задней стенки и задней колонны	Перелом задней стенки и поперечный перелом	T-образный перелом	Передний и задний полупоперечный перелом	Перелом обеих колонн
Число больных	5	32	7	3	18

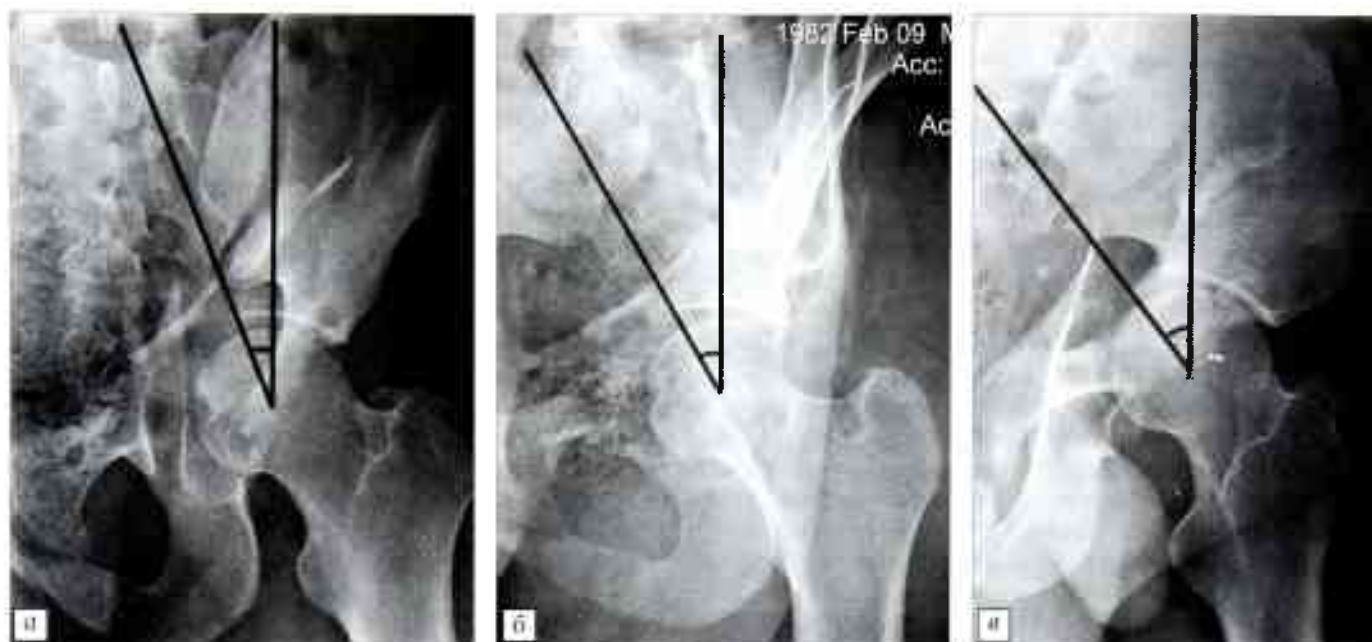

Рис. 1. Больной А. Перелом вертлужной впадины типа I. Определение арочного угла крышки вертлужной впадины. а — медиальный угол (24°) на рентгенограмме в переднезадней проекции; б — передний угол (31°) на рентгенограмме в косо-запирательной проекции; в — задний угол (38°) на рентгенограмме в косо-подвздошной проекции.

Анализ выполненных вмешательств

Перелом заднего края и задней колонны вертлужной впадины (тип F). Во всех случаях таких переломов был применен задний доступ Кохера—Лангенбека (табл. 2). Выполнение доступа осуществлялось по стандартной методике. Важнейшим моментом являлось сохранение целостности наружных ротаторов бедра для предупреждения повреждения питающих сосудов. В 3 из 5 случаев было обнаружено импрессионное повреждение головки бедра различной протяженности, связанное с механизмом травмы. При данном виде переломов задний доступ позволил достичь необходимой визуализации отломков и произвести стабильную фиксацию реконструктивными пластинами. Остаточных смещений после репозиции не наблюдалось.

Перелом заднего края и поперечный перелом вертлужной впадины (тип G). В наших наблюдениях данный тип повреждений занимал первое место по частоте встречаемости. Возможной при-

чиной этого являлся прежде всего типичный механизм получения травмы, а именно автомобильная травма, при которой действие травмирующей силы направлено по оси согнутого и приведенного бедра через его головку на задние отделы вертлужной впадины. У 23 больных был использован одиночный задний доступ Кохера—Лангенбека. Как правило, этот доступ позволял произвести необходимую репозицию отломков. Однако в некоторых случаях он был недостаточен для адекватного восстановления анатомии сустава. Причина заключалась в том, что основное смещение по поперечной линии перелома — обычно ротационное и плоскость излома часто бывает разнонаправленной. Особенно это касалось случаев со сроками после травмы более 3 нед и пациентов с избыточной массой тела. Выделив задние участки линии поперечного перелома, произвести полную репозицию не удавалось. У 5 больных сохранились остаточные смещения по поперечной линии перелома бо-

Табл. 2. Доступы, используемые при лечении комплексных переломов вертлужной впадины

Доступы	Типы переломов					Итого
	F	G	H	I	J	
	число переломов					
Кохера—Лангенбека	5	23	2	1	1	32
Подвздошно-паховый (по Letournel)	0	3	2	1	13	19
Расширенный подвздошно-бедренный	0	0	0	0	3	3
Комбинация доступов Кохера и подвздошно-пахового	0	4	3	0	1	8
Комбинация доступов Кохера и Смит-Петерсена	0	2	0	1	0	3
Всего	5	32	7	3	18	65

лее 3–5 мм, что повлияло на результат операции в отдаленном периоде. У 3 пациентов с данным типом перелома был применен одиночный подвздошно-паховый доступ. Выбор его был обусловлен наличием большого поперечного смещения осколков вертлужной впадины с фрагментами медиальной стенки; степень смещения заднего края была незначительной и не требовала репозиции. В одном случае из данного доступа одновременно была выполнена фиксация поврежденного крестцово-подвздошного сустава.

T-образный перелом вертлужной впадины (тип H). Данный тип перелома диагностирован у 7 больных. Интраоперационно выявлялся многооскольчатый характер повреждений, имелось смещение отломков медиальной стенки впадины. У 2 пациентов был применен одиночный доступ Кохера—Лангенбска, у 2 других — одиночный подвздошно-паховый доступ, у 3 больных использована комбинация подвздошно-пахового и заднего доступа. При репозиции отломков в случае подобных переломов необходимо было соединить обе колонны в дистальной части вертлужной впадины, а затем фиксировать этот комплекс к оставшейся проксимальной части. Выбирая одиночные доступы, мы руководствовались направлением наибольшего смещения отломков, т.е. при более выраженном смещении седалищной кости и задних отделов впадины использовали доступ Кохера, при более значительном смещении передней и медиальной стенки, лобковой кости применяли подвздошно-паховый доступ. После выполнения репозиции остаточные смещения в пределах 3–4 мм по медиальной стенке наблюдались у 2 из 7 больных. Дефекты заполняли губчатой аутокостью. В 2 из 7 случаев была достигнута удовлетворительно стабильная, в остальных — прочная стабильная фиксация. Степень стабильности оценивали интраоперационно после окончания фиксации. Производили сгибательные и ротационные движения в тазобедренном суставе, при которых происходит наибольшее давление головки на поврежденные участки впадины. При отсутствии визуальной и пальпаторно определяемой остаточной подвижности фрагментов фиксацию считали стабильной.

Передний и задний полупоперечный перелом вертлужной впадины (тип I). При таком типе повреждения определялся перелом передней стенки, которая полностью отделялась от остальной части вертлужной впадины, повреждение задней колонны носило характер поперечного перелома. Особенностью данного типа перелома являлось то, что всегда имелся неповрежденный участок крыши вертлужной впадины, целостно связанный с крылом подвздошной кости. Он и являлся основой для проведения этапов репозиции. Из 3 больных данной группы у одного использовали доступ Кохера—Лангенбска, у одного — подвздошно-паховый и у одного — комбинацию доступов Кохера и Смит-Петерсена.

Перелом обеих колонн вертлужной впадины (тип J). Данный тип повреждения является наиболее сложным, поскольку при нем ни один из фрагментов суставной поверхности анатомически не соединен с несмещенной частью крыла подвздошной кости. При этом отсутствует интактный сектор крыши впадины, начиная с которого можно было бы проводить последовательную репозицию. Из 18 оперированных пациентов с такими переломами у 13 был применен подвздошно-паховый доступ, у 3 — расширенный подвздошно-бедренный, у одного — задний доступ и у одного — одновременно передний и задний доступы.

Подвздошно-паховый доступ при тяжелых комплексных повреждениях позволял получить адекватное раскрытие мест переломов, распространявшихся от горизонтальной ветви лобковой кости, передней и медиальной стенки вертлужной впадины, крыла подвздошной кости вплоть до крестцово-подвздошного сочленения. Устранение задних смещений из переднего доступа осуществлялось с помощью малого репозиционного зажима, костодержателя Фарабефа. Практически во всех случаях имелись трудности в выполнении репозиции из-за отсутствия специального инструментария, позволяющего на большой глубине раны производить вправление отломков, смещенных в разных плоскостях. Особенно ощутимо это было при выполнении операций в сроки более 2–3 нед с момента травмы. В 3 из 13 случаев применения подвздошно-паховых доступов отмечены остаточные смещения отломков задней колонны, еще в 2 — дефекты медиальной стенки впадины.

Расширенный подвздошно-бедренный доступ не нашел широкого применения в нашей работе. Большая травматичность вмешательства, деваскуляризация тканей и затруднение процесса реабилитации диктуют необходимость дальнейшей отработки техники его выполнения.

Доступ Кохера—Лангенбска использовался при застарелых переломах с большим смещением отломков с целью создания костной опоры крыши и задней колонны вертлужной впадины для последующего эндопротезирования.

Два доступа в ходе одной операции были использованы нами в 11 случаях при повреждениях типов G, H, I и J. Наибольшее число таких вмешательств выполнено при поперечных оскольчатых переломах со смещением медиальной стенки в сочетании с переломами заднего края вертлужной впадины (6 случаев). Решение о применении двух доступов принимали до операции на основании изучения рентгенологической картины перелома. Однако в спорных ситуациях операцию начинали со стороны наибольшего смещения отломков и уже в ходе вмешательства, в случае неадекватной репозиции противоположной колонны, решали произвести второй разрез. Для этого пациента укладывали и фиксировали на операционном столе во «флотирующем» положении, которое

позволяло изменять угол наклона туловища интраоперационно в пределах 45° по отношению к горизонтальной плоскости в обе стороны.

Репозицию отломков производили с помощью винта Шанца, введенного в седалищную или подвздошную кость, манипулируя им, как «джойстиком». В других случаях смещение устраняли с помощью тазового репозитора, одну браншу которого фиксировали кортикальным шурупом к подвздошной, другую — к седалищной или лонной кости в зависимости от вида смещения. При наличии участка импрессии суставной поверхности осуществляли поднятие хряща с субхондральной пластинкой, заполняя образовавшийся дефект костным трансплантатом из вертельной зоны бедра. Степень репозиции оценивали пальпаторно, визуально и с помощью ЭОП в трех стандартных проекциях. После достижения необходимого вправления отломки фиксировали предварительно спицами Киршнера, а затем окончательно пластинами.

Окончательный остеосинтез костных фрагментов производили с помощью тазовых пластин. Использовали 3,5-миллиметровые стальные и титановые реконструктивные пластины (производства Польши, Швейцарии, Беларуси) и 4-миллиметровые малые спонгиозные и кортикальные шурупы. Пластины, предварительно смоделированные в трех плоскостях, фиксировали из заднего доступа по задней колонне на расстоянии 1–1,5 см от края задней стенки вертлужной впадины, спереди пластину укладывали по контуру терминальной линии таза. При наличии поперечной линии излома фиксацию дополняли межфрагментарными 6,5-миллиметровыми канюлированными шурупами.

РЕЗУЛЬТАТЫ И ОБСУЖДЕНИЕ

Ближайшие результаты лечения в сроки до 6 мес после операции изучены у всех 65 больных. Во всех случаях, кроме одного, при использовании тазовых пластин достигнута стабильная фиксация. Лишь у одного пациента с повреждением типа Н через 3 мес после вмешательства произошел перелом титановой пластины, фиксированной по терминальной линии таза из подвздошно-пахового

доступа, приведший к вторичному смещению отломков.

Осложнениями проведенных операций были: неврит малоберцовой порции седалищного нерва, возникший из-за сдавления нерва ретрактором, повреждение сосудистого пучка, поверхностное нагноение послеоперационной раны, а также внутрисуставное проведение шурупов, выявленное при контрольном КТ-исследовании (табл. 3). Невропатия седалищного нерва полностью регрессировала у 3 пациентов из 9; раневой воспалительный процесс был купирован консервативно и не потребовал удаления металлоконструкций; шурупы, проведенные через сустав, были удалены через 4–6 нед.

Остаточные смещения после выполнения репозиции и фиксации отломков оценивали в конце операции визуально и подтверждали рентгенологическим исследованием в трех проекциях и компьютерной томографией на 7–10-е сутки после операции. При изучении рентгенограмм выявлено, что анатомическое вправление фрагментов вертлужной впадины из 65 больных было достигнуто у 40 (61,5%). У остальных пациентов имелись различной степени неустраненные дислокации отломков. В 4 случаях это были дефекты медиальной стенки, в остальных — смещения на уровне поперечной линии излома, задней колонны или передней стенки вертлужной впадины.

Скелетное вытяжение в послеоперационном периоде мы не применяли. Особый акцент делали на раннюю разработку движений в суставах. Пассивные движения в тазобедренном и коленном суставах разрешались пациентам с 1-х суток после операции, на 2–3-и сутки начинались занятия с инструктором ЛФК по восстановлению движений конечности. На 5–7-е сутки при стабилизации общего состояния больного разрешалась ходьба при помощи костылей с осевой нагрузкой на оперированную конечность до 5–7 кг (касание ступней пола). Запрещались только ротационные движения в тазобедренном суставе на срок до 6 нед. Через 12 нед производилась контрольная рентгенография и при достаточном восстановлении функции мышц тазо-

Табл. 3. Осложнения оперативных вмешательств, выполненных из разных доступов

Доступ	Осложнения			
	неврит седалищного нерва	повреждение а. femoralis	поверхностное нагноение раны	внутрисуставное проведение шурупов
	число больных			
Кохера—Лангенбека	7	0	0	2
Подвздошно-паховый (по Letournel)	1	1	2	1
Расширенный подвздошно-бедренный	0	0	1	1
Комбинация доступов Кохера и подвздошно-пахового	1	0	1	3
Комбинация доступов Кохера и Смит-Петерсена	0	0	0	0

вого пояса и наличии рентгенологических признаков консолидации отломков разрешался постепенный переход к полной нагрузке.

Отдаленные результаты лечения были изучены у 43 (66%) больных. Остальные пациенты либо сменили место жительства, либо отказались явиться на осмотр. Сроки наблюдения составили от 1 года до 9 лет, средний срок наблюдения — 3 года 4 мес.

Клинические результаты лечения оценивались по системе Merle D'Aubigne и Postel [14]. *Отличный результат* констатировали при отсутствии болевого синдрома, полном объеме движений в суставе, передвижении без помощи внешней опоры, *хороший и удовлетворительный результаты* — при незначительном и умеренном болевом синдроме, потере менее 1/3 амплитуды движений в тазобедренном суставе. Развитие посттравматического коксартроза III стадии с соответствующей симптоматикой в виде боли, хромоты и возможности передвигаться только с помощью трости или костыля рассматривали как *неудовлетворительный результат*.

Рентгенологические результаты оперативного лечения оценивали по системе Matta [11, 12]. *Отличным* результат считали при нормальной рентгенологической картине тазобедренного сустава, *хорошим* — при наличии минимальных изменений в виде сужения суставной щели менее чем на 1 мм и незначительного склероза субхондральной пластинки, *удовлетворительным* — если на рентгенограмме определялись остеофиты, суставная

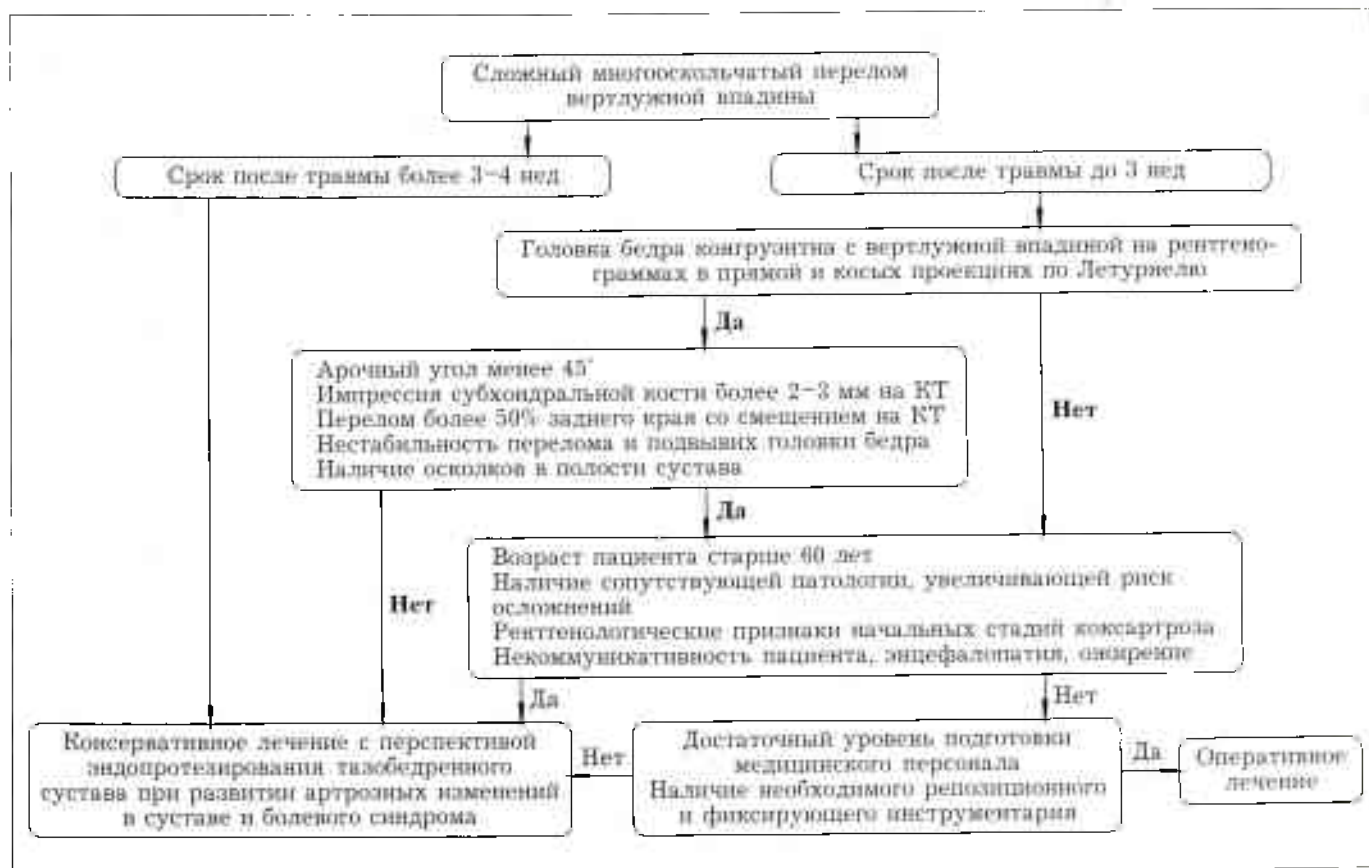
щель была сужена менее чем на 1/2, субхондральный склероз был более выраженным. *Неудовлетворительный* рентгенологический результат констатировали при образовании крупных остеофитов, сужении щели сустава более чем на 1/2, наличии дегенеративных кист в головке бедра и стенках вертлужной впадины.

Отличный клинико-рентгенологический результат был получен у 17 (39,5%) пациентов, хороший и удовлетворительный — у 15 (34,9%), неудовлетворительный — у 11 (25,6%) больных. Отмечено примерное соответствие количественных оценок рентгенологического и клинического исходов лечения на момент осмотра пациентов.

Степень развития околосуставной оссификации оценивали по классификации Brooker [5]. Реже всего околосуставная оссификация наблюдалась после использования подвздошно-пахового доступа: в 10% случаев отмечена I–II степень оссификации. При заднем доступе Кохера—Лангенбека оссификация II–III степени выявлена в 23%, а при комбинации переднего и заднего доступов — лишь в 12,5% случаев. Во всех случаях применения расширенного подвздошно-бедренного доступа наблюдалась параартикулярная оссификация II–III степени.

На основании изучения рентгенограмм и анализа отдаленных результатов лечения был создан алгоритм определения показаний к оперативному лечению при сложных переломах вертлужной впадины.

Алгоритм определения показаний к оперативному лечению при сложных переломах вертлужной впадины



Клинический пример. Больной Р., 19 лет, поступил в клинику РНПЦ ТО из центральной районной больницы 15.10.04 на 5-е сутки после получения травмы (падение с высоты). Диагноз: закрытый Т-образный перелом правой вертлужной впадины со смещением отломков, центральный вывих головки бедра; сотрясение головного мозга (рис. 2, а, б). 22.10.04 (12-е сутки после травмы) произведена операция с одномоментным применением двух доступов — Кохера—Лангенбека и подвздошно-пахового; выполнены открытая репозиция отломков вертлужной впадины, остеосинтез реконструктивными пластинами и шурупами (рис. 2, в). Продолжительность операции составила 5 ч, кровопотеря — 1800 мл.

Результат лечения через 5 лет. Объем движений в тазобедренном суставе: сгибание более 90°, отведение 15°. Пациент ходит, не хромая. Болевой синдром отсутствует (17 баллов по системе Merle D'Aubigne). Рентгенологически: минимальный субхондральный склероз, параартикулярные оссификаты отсутствуют (рис. 2, г, д).

ВЫВОДЫ

1. К причинам неблагоприятных исходов оперативного лечения сложных переломов вертлужной впадины относится неустранимый подвывих головки бедра, отсутствие восстановления нагрузочной зоны крыши впадины, импрессия нагрузочной зоны, которые влекут за собой развитие коксартроза III стадии в сроки до 3 лет после операции.

2. Остаточные дефекты медиальной стенки вертлужной впадины не имеют принципиального влияния на развитие артроза, они подвергаются консолидации и перестройке. Главной целью операции является восстановление сферичности впадины, вправление суставной поверхности ее крыши, устранение ее импрессии.

3. Выбор того или иного доступа для открытой репозиции зависит от преимущественной направленности смещения отломков, технической подготовки хирурга и наличия необходимого инструментария.

4. При переломах типа F и G доступом выбора является задний доступ Кохера—Лангенбека. В случаях большого смещения отломков при поперечном переломе и невозможности полной репозиции фрагментов целесообразно дополнять его одномоментно выполняемым передним доступом.

5. При повреждениях типа H, I и J в сочетании со смещенным переломом задней стенки вертлужной впадины, требующим репозиции, показано применение двух доступов. В случаях, когда задняя стенка интактна либо повреждена, но не требует репозиции, наиболее оправданно проведение вмешательства из подвздошно-пахового доступа.

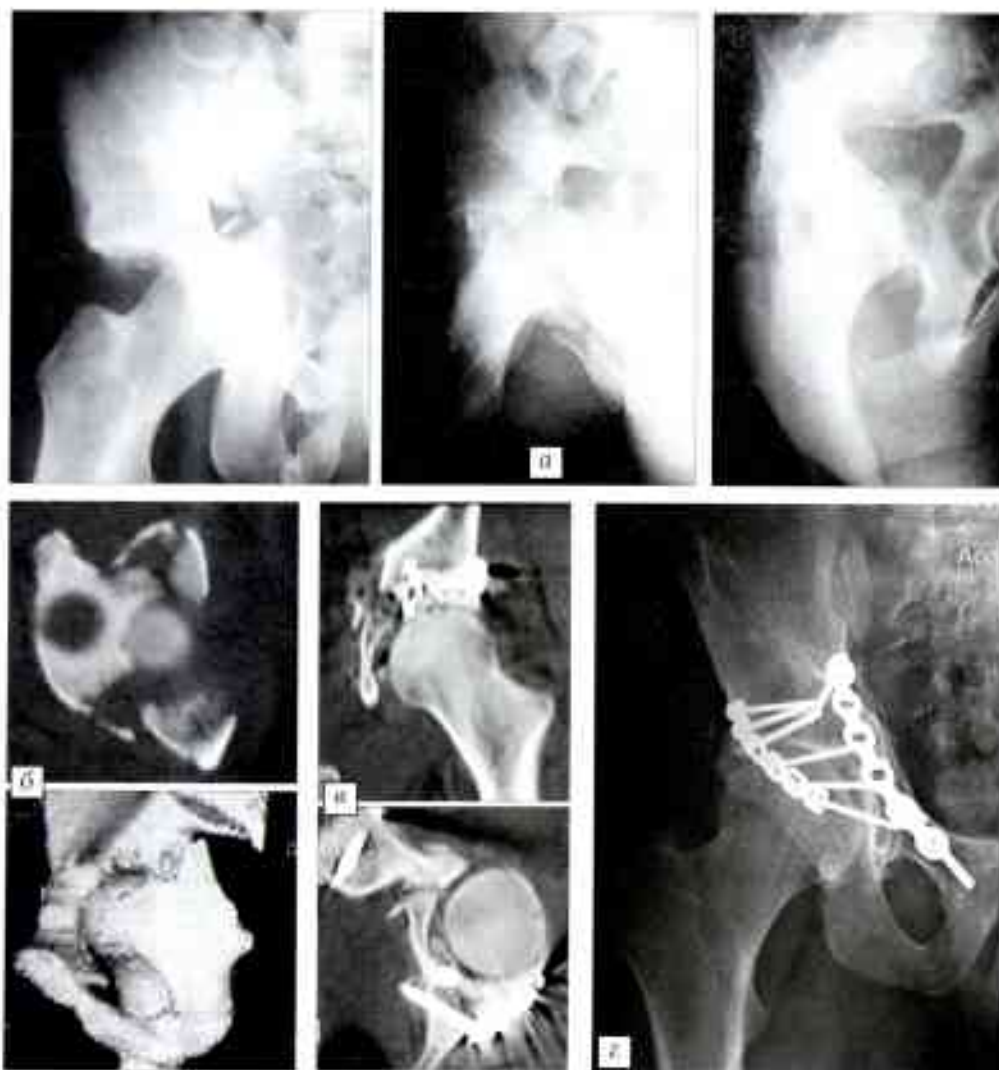


Рис. 2. Больной Р. 19 лет. Перелом вертлужной впадины справа типа H.

а — рентгенограммы в прямой и двух косых проекциях, б — компьютерные томограммы при поступлении;

в — компьютерные томограммы после выполнения остеосинтеза: сохранившийся дефект медиальной стенки заполнен губчатой костью;

г — рентгенограмма через 5 лет после операции: хороший рентгенологический результат (по системе Matta), полная консолидация дефекта медиальной стенки;

д — больной через 5 лет после операции: функция сустава не нарушена.

6. Одномоментное использование передних и задних доступов в значительной мере облегчает проведение репозиции и фиксации костных фрагментов, улучшает клинико-рентгенологический результат лечения, не приводя к существенному увеличению риска осложнений.

ЛИТЕРАТУРА

1. Ситник А.Д. Лечение переломов вертлужной впадины с нарушением конгруэнтности: Автореф. дис. ... канд. мед. наук. — Минск, 1984.
2. Смирнов А.А. Лечение больных с переломами вертлужной впадины: Автореф. дис. ... канд. мед. наук. — Н. Новгород, 2004.
3. Шерстянников А.С. Лечение больных со смещенными переломами вертлужной впадины //Казанский мед. журн. — 2007. — Т. 88, N 2. — С. 176-179.
4. Alonso J.E., Ramon D., Bradley E. Extended iliofemoral versus triradiate approaches in management of associated acetabular fractures //Clin. Orthop. — 1994. — N 305. — P. 81-87.
5. Brooker A.F., Bowerman J.W., Robinson R.A. et al. Ectopic ossification following total hip replacement: incidence and a method of classification //J. Bone Jt Surg. — 1973. — Vol. 55A. — P. 1629-1632.
6. Cole J.D., Bolhofner B.R. Acetabular fracture fixation via a modified Stoppa limited intrapelvic approach //Clin. Orthop. — 1994. — N 305. — P. 112-123.
7. Hakan K., Mehmet A. Extensile triradiate approach in the management of combined acetabular fractures //Arch. Orthop. Trauma Surg. — 2004. — Vol. 124. — P. 476-482.
8. Helfet D.L., Schmeling G.J. Management of complex acetabular fractures through single non-extensile exposures //Clin. Orthop. — 1994. — N 305. — P. 58-68.
9. Letournel E. The treatment of acetabular fractures through the ilioinguinal approach //Clin. Orthop. — 1993. — N 292. — P. 62-76.
10. Letournel E., Judet R. Fractures of the acetabulum //Ed. R.A. Elson. — New York, 1981.
11. Matta J.M. Fractures of the acetabulum: accuracy of reduction and clinical results in patients managed operatively within three weeks after the injury //J. Bone Jt Surg. — 1996. — Vol. 78A. — P. 1632-1645.
12. Matta J.M. Operative treatment of acetabular fractures through the ilioinguinal approach. A 10-year perspective //Clin. Orthop. — 1994. — N 305. — P. 10-19.
13. Mears D.C., Rubash H.E. Extensile exposure of the pelvis //Contemp. Orthop. — 1983. — N 6. — P. 21-31.
14. Merle D'Aubigné R.M., Postel M. Functional results of hip arthroplasty with acrylic prosthesis //J. Bone Jt Surg. — 1954. — Vol. 36A. — P. 451-475.
15. Moed B.R., Carr S.F., Willson M.S. et al. Results of operative treatment of fractures of the posterior wall of the acetabulum //J. Bone Jt Surg. — 2002. — Vol. 84A. — P. 752-758.
16. Reinert C.M., Bosse M.J., Poka A. et al. A modified extensile exposure for the treatment of complex or malunited acetabular fractures //J. Bone Jt Surg. — 1988. — Vol. 70A. — P. 329-337.
17. Rommens P.M. The Kocher-Langenbeck approach for the treatment of acetabular fractures //Eur. J. Trauma. — 2004. — Vol. 30. — P. 265-273.
18. Schmidt C.C., Gruen G.S. Nonextensile surgical approaches for two-column acetabular fractures //J. Bone Jt Surg. — 1993. — Vol. 75B. — P. 556-561.
19. Starr A.J., Watson J.T., Reinert C.M. et al. Complications following the «T extensile» approach: a modified extensile approach for acetabular fracture surgery—report of forty-three patients //J. Orthop. Trauma. — 2002. — Vol. 16. — P. 535-542.
20. Vrahas M.S., Widding K.K., Thomas K.A. The effects of simulated transverse, anterior column, and posterior column fractures of the acetabulum on the stability of the hip joint //J. Bone Jt Surg. — 1999. — Vol. 81A. — P. 966-974.

Сведения об авторах: Белецкий А.В. — профессор, доктор мед. наук, директор РНПЦ травматологии и ортопедии МЗ РБ; Воронович А.И. — канд. мед. наук, ведущий науч. сотр. лаборатории патологии суставов и спортивной травмы РНПЦ травматологии и ортопедии МЗ РБ; Мурзич А.Э. — науч. сотр. той же лаборатории.

Для контактов: Мурзич Александр Эдуардович. 220024, Беларусь, Минск, ул. Кийкеватова, дом 60, кор. 4, РНПЦ травматологии и ортопедии. Тел.: +375 29 681 13 82. E-mail: mae77@list.ru

ВНИМАНИЕ !

Подписаться на «Вестник травматологии и ортопедии им. Н.Н. Приорова» можно в любом почтовом отделении

Наши индексы в Каталоге «ГАЗЕТЫ И ЖУРНАЛЫ» АО «Роспечать»:
 для индивидуальных подписчиков **73064**
 для предприятий и организаций **72153**

В розничную продажу «Вестник травматологии и ортопедии им. Н.Н. Приорова» не поступает

