
Предлагаем для обсуждения



© Коллектив авторов, 2010

КЛАССИФИКАЦИЯ ИНФЕКЦИИ В ОБЛАСТИ ХИРУРГИЧЕСКОГО ВМЕШАТЕЛЬСТВА ПРИ ЭНДОПРОТЕЗИРОВАНИИ ТАЗОБЕДРЕННОГО СУСТАВА

В.М. Прохоренко, В.В. Павлов, Н.В. Петрова, В.Н. Гольник

ФГУ «Новосибирский научно-исследовательский институт травматологии и ортопедии Росмедтехнологий»

Представлен опыт разработки единых подходов к диагностике инфекции в области хирургического вмешательства, накопленный в отделении эндопротезирования и эндоскопической хирургии Новосибирского НИИТО. Показано, что использование стандартизированных подходов к выявлению и регистрации данных осложнений позволяет объективизировать оценку их частоты.

Ключевые слова: эндопротезирование тазобедренного сустава, послеоперационная инфекция, парапротезные инфекции.

Classification and Diagnosis of Surgical Site Infection in Total Hip Replacement

V.M. Prokhorenko, V.V. Pavlov, N.V. Petrova, V.N. Gol'nik

Experience in elaboration of common approaches to diagnosis of surgical site infection accumulated at Novosibirsk SRITO department of joint arthroplasty and endoscopic surgery is presented. It is shown that standardized approaches to the detection and recording of such complication provides for objective evaluation of its rate.

Key words: total hip replacement, postoperative infection, periprosthetic infections.

Эндопротезирование тазобедренного сустава (ТБС) — одна из наиболее эффективных операций, улучшающих качество жизни пациентов [1, 8]. Среди осложнений в послеоперационном периоде выделяют инфекции в области хирургического вмешательства как наиболее трудные для диагностики и лечения. В 30% случаев они приводят к тяжелым последствиям — удалению протеза, развитию хронического постимплантационного остеомиелита, образованию дефектов костей, составляющих тазобедренный сустав, и стойкой утрате трудоспособности [7, 16]. Частота развития парапротезных инфекций при первичных операциях составляет, по данным разных исследований, от 0,3 до 3% и варьирует в зависимости от времени проведения исследования и критериев, используемых авторами для регистрации этих осложнений [2, 12, 13, 20]. Обычно под инфекционными осложнениями понимают гнойно-септические осложнения, проявляющиеся гнойными выделениями из послеоперационной раны, требующие ревизии раны, сопровождающиеся системной воспалительной реакцией организма, подтвержденные бактериологическими исследованиями и развившиеся до выписки пациента из стационара [4, 17, 18].

В мировой литературе для анализа инфекционных осложнений используется множество классификаций хирургической раневой инфекции, развившейся после эндопротезирования ТБС. В классификации глубокой парапротезной инфекции Coventry—Fitzgerald выделяются три типа парапротезной инфекции: ранняя (острая хирургическая), хроническая (подострая хирургическая) и гематогенная [12]. Tsukayama и соавт. [19] дополнительно выделяют особый (IV) тип парапротезной инфекции — бессимптомную контаминацию поверхности протеза, которая проявляется только положительным результатом теста на культуру. В руководствах по профилактике хирургических раневых инфекций и системах эпидемиологического надзора [2, 9, 17] авторы учитывают лишь инфекции, возникшие в течение 12 мес после установки имплантата. Именно эти случаи считаются связанными с интраоперационным или ранним послеоперационным загрязнением раны и, следовательно, только их и можно предупреждать. В зависимости от глубины вовлечения в процесс тканей выделяют поверхностную, глубокую инфекцию разреза и инфекцию органа/полости. Европейские регистры эндопротезирования [13] фиксируют инфекцион-

ные осложнения по числу ревизионных операций, выполненных в связи с инфекцией и сопровождающихся удалением эндопротеза. Ряд авторов учитывают только случаи инфекционных осложнений, при которых удалось получить бактериологическое подтверждение [14, 15]. Gierny [11] применил к парапротезным инфекциям классификацию остеомиелитов у взрослых: тип II — ранний и поверхностный остеомиелит (периостит), возникающий в течение 4 нед после операции или в течение 2 нед после возникновения острого позднего септического эпизода, и тип IV — поздний рефрактерный остеомиелит.

В России единой общепризнанной классификации инфекционных раневых осложнений после эндопротезирования крупных суставов в настоящее время нет. Это затрудняет выявление и стандартизацию лечения пациентов с инфекцией в области хирургического вмешательства и не позволяет объективно оценивать результаты работы различных ортопедических клиник, занимающихся эндопротезированием крупных суставов.

В подтверждение сказанного приведем формулировку диагноза при инфекционном осложнении после эндопротезирования ТБС в одном клиническом случае (авторская стилистика сохранена). Инфекционное осложнение возникло через 2 мес после первичной операции. Стационарная помощь оказывалась пациенту в разных ортопедических центрах России в течение 4 лет. Диагнозы указаны в хронологическом порядке.

1. Состояние после эндопротезирования. Гнойный артрит правого ТБС.

2. Острый реактивный артрит правого ТБС.

3. Оперированный правый ТБС. Эндопротез правого ТБС, нестабильность протеза. Нарушение функции сустава II–III ст. Привычный вывих головки эндопротеза.

4. Закрытый вывих головки эндопротеза правого бедра с краевым переломом верхней трети бедренной кости без смещения.

5. Состояние после эндопротезирования правого ТБС. Флегмона верхней трети правого бедра. Гнойный коксит справа. Септическое состояние.

6. Нагноение в области правого ТБС. Состояние после эндопротезирования в 1997 г.

7. Состояние после удаления эндопротеза правого ТБС, резекции верхней трети правого бедра, миопластики остеомиелитического очага.

8. Состояние после эндопротезирования правого ТБС. Гнойный артрит. Хронический остеомиелит правого ТБС.

9. Состояние после гнойного коксартроза, депротезирования правого ТБС. Хронический остеомиелит костей правого ТБС, свищевая форма, вне обострения.

10. Состояние после глубокого нагноения протеза правого ТБС.

11. Репротезирование правого ТБС. Состояние после глубокого нагноения протеза правого ТБС.

12. Состояние после тотального замещения ТБС, инфицирование.

13. Состояние после неоднократных репротезирования правого ТБС, инфицирование. Укорочение правой нижней конечности на 5 см. Выраженный болевой синдром. Комбинированная контрактура правого ТБС. НФС 3.

Мы предлагаем для обсуждения унифицированный подход к выявлению и регистрации инфекции в области хирургического вмешательства, основанный на анализе литературных данных и результатах собственных исследований.

МАТЕРИАЛ И МЕТОДЫ

Проведен ретроспективный анализ исходов 1929 операций первичного эндопротезирования ТБС, выполненных в 2003–2007 гг. Период наблюдения в каждом конкретном случае составил 12 мес с момента выполнения операции. Частота возникновения инфекционных осложнений рассчитывалась с использованием различных классификаций с последующим сравнением полученных результатов с данными, представленными в литературе. В исследование были включены бактериологически подтвержденные случаи либо случаи, в которых имелись явные клинические доказательства инфекции в области хирургического вмешательства (свищи, флегмоны) [5].

РЕЗУЛЬТАТЫ И ОБСУЖДЕНИЕ

Исходы 1929 операций первичного эндопротезирования ТБС были проанализированы с различных позиций.

1. *Эпидемиологические критерии* (стандартные случаи определения инфекции) [2, 9]. После 1929 операций первичного эндопротезирования ТБС было выявлено 38 случаев инфекции в области хирургического вмешательства, что составило 1,97%. На поверхностные парапротезные инфекции приходилось 36,8% (14 случаев), на глубокие — 63,2% (24 случая). По данным службы эпидемиологического надзора Англии, встречаемость инфекции в области хирургического вмешательства при эндопротезировании ТБС равняется 2,23% [17], что коррелирует с нашими данными. Однако имеются различия в клинических вариантах: в цитируемом исследовании преобладали поверхностные инфекции — 83%, глубокие инфекции и инфекции органа/полости (сустава) встречались реже — 17%.

2. *Критерии глубокой инфекции* с вовлечением в процесс полости сустава (классификация Coventry—Fitzgerald) [12]. По мнению большинства авторов [10, 20], прогностическое значение для развития сепсиса и «инфицированной» нестабильности протеза имеют только глубокие инфекции, которые и учитываются при регистрации. Частота их возникновения составляет 1–2,5% [16, 19]. В нашем исследовании частота глубокой инфекции составила 1,24%. По данным Sinha и соавт. [18], ранняя санирующая операция, дренирование раны и этиотропная антибактериальная терапия ведут к купированию признаков инфекции и сохранению протеза у 9 из 10 пациентов. Другие авторы приводят показатель эффективности дебридмента не выше 23% [11, 14]. В нашем исследовании из 38 пациентов удалось сохранить протез, используя агрессивную хирургическую тактику и целенап-

равленную антибактериальную терапию, у 28 (73,68%) больных.

3. **Критерии Европейских регистров эндопротезирования** [13]. За период с 1979 по 1998 г. операции по поводу глубокой инфекции после эндопротезирования ТБС произведены в странах Северной Европы в 0,56–0,62% случаев и составили от 4 до 10,5% всех случаев ревизионных операций. Исследователи фиксируют в регистре инфекционные осложнения по количеству ревизионных операций, сопровождающихся удалением протеза.

В нашем исследовании инфицированная нестабильность протеза возникла у 11 пациентов, что составило 28,95% от числа больных с инфекцией в области хирургического вмешательства и 0,57% от общего числа оперированных. У 10 из этих пациентов была глубокая парапротезная инфекция, у 1 больного инфекция первоначально расценивалась как поверхностная. В 9 случаях имела место ранняя инфекция, развившаяся в сроки до 3 мес (медиана — 14 сут). В 2 случаях диагностирована поздняя глубокая инфекция — через 6 и 10 мес. Ревизионные операции по поводу инфицированной нестабильности были выполнены 10 больным (0,52% от общего числа оперированных). У 5 пациентов произведены одновременно удаление и имплантация эндопротеза. У 3 из этих больных в нашем послеоперационном периоде отмечалось обострение инфекционного процесса, из них у 2 эндопротез был удален; у 2 других больных в течение 12 мес после ревизионного эндопротезирования рецидивов инфекции не наблюдалось. Двухэтапное эндопротезирование выполнено 2 пациентам, из них у одного признаков инфекции в течение 12 мес после операции не выявлено. У 3 пациентов произведено удаление эндопротеза без ревизионного протезирования: двое из них отказались от повторной установки имплантата, в отношении третьего больного вопрос о втором этапе будет решен после купирования признаков воспаления.

Оценка частоты развития инфекции в области хирургического вмешательства после 1929 операций первичного эндопротезирования ТБС, проведенная с использованием различных критериев, оказалась следующей: по эпидемиологическим критериям — 1,97%, по Coventry Fitzgerald — 1,24%, по бактериологическим критериям — 1,56%, по количеству удаленных эндопротезов — 0,52%. Разноречивость полученных оценок очевидна.

Ниже мы приводим клинические критерии, которые представляют собой синтез упомянутых выше критериев и являются, по нашему мнению, оптимальными для классифицирования инфекции в области хирургического вмешательства.

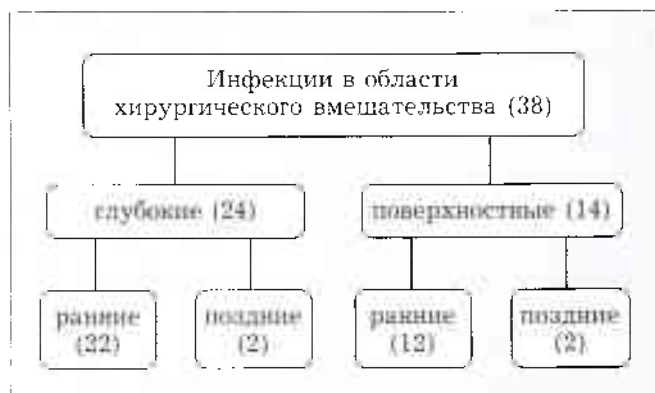
По времени возникновения клинических проявлений: ранние и поздние инфекции. Ранние инфекции в области хирургического вмешательства (до 3 мес с момента операции). Манифестация, как правило, острая. Характерна следующая клиническая картина: локальные признаки воспа-

ления в виде отека, гиперемии, локального повышения температуры, усиление болевого синдрома в раннем послеоперационном периоде (на этапе нахождения больного в стационаре). В нашем исследовании ранние инфекции составили 89,47% (34 случая). Медиана срока проявления для всех инфекций была равна 12 сут, для ранних инфекций — 7 сут. Острая инфекция, представленная как ранней послеоперационной, так и острой гематогенной, у пациентов со стабильным протезом, по мнению некоторых авторов [3, 12], может лечиться консервативно. Время возникновения и характер развития инфекции, а также ее длительность являются определяющими в выборе тактики ведения пациентов. По данным ряда авторов [8, 18], большинство инфекций наблюдаются в первые 3 мес, т.е. относятся к ранним острым.

Поздние инфекции в области хирургического вмешательства (3–12 мес). Манифестация может быть как острой, так и хронической. Характерны образование свищей, остеофлегмон, рецидивирующие вывихи имплантата, длительно текущий тромбоз, стойкий болевой синдром, инфицированная нестабильность эндопротеза. В нашем исследовании только у 4 пациентов инфекция возникла позднее 3 мес. В эту группу могли войти как не диагностированные ранние, так и гематогенные инфекции. Повышенная восприимчивость к инфекции может длиться до 1 года, и даже при транзиторной бактериемии, например при удалении зуба, травме, резекции кишки, возможно развитие острой гематогенной инфекции.

По локализации инфекционного процесса: поверхностные и глубокие инфекции. Их разделение проводится по анатомическому признаку. Границей раздела служит глубокая фасция бедра. Мы считаем целесообразным объединение глубокой инфекции и инфекции органа/полости в одну форму, так как при эндопротезировании ТБС капсула сустава иссекается (частично или полностью) и разделение их становится условным.

Ниже представлена структура инфекций в области хирургического вмешательства в соответствии с приведенными критериями.



Структура инфекционных осложнений в области хирургического вмешательства.

Решающее значение в диагностике рассматриваемых осложнений имеют, по нашему мнению, клинические критерии, а проведение таких манипуляций, как разведение краев раны, пункция области эндопротеза (в случае получения патологического субстрата), санационная опсрация удаления гематомы, уже само по себе служит основанием для выставления диагноза инфекции в области хирургического вмешательства по признаку «подтверждение действием» [2, 4].

Дополнительными критериями, подтверждающими диагноз, служат данные лабораторных исследований (бактериологическое и биохимическое исследование пунктата). Они оказывают существенную помощь в выявлении, установлении характера и этиологии процесса и при их положительном значении являются определяющими в выборе тактики и оценке прогноза.

Бактериологическое подтверждение. Определение этиологии парапротезных инфекций играет немаловажную роль в установлении путей распространения патогенов, повышении эффективности лечения и разработке мер профилактики. Создание банка данных штаммов, выделенных у пациентов с инфекцией, позволяет проводить эмпирическую терапию до получения результатов обследования каждого конкретного больного с высокой долей вероятности воздействия на «причинный» возбудитель. В нашем исследовании бактериологическое подтверждение было получено в 30 случаях, что составило 78,95% от числа больных с инфекционными осложнениями и 1,56% от общего числа оперированных (см. таблицу).

Этиология инфекции в области хирургического вмешательства после эндопротезирования тазобедренного сустава

Возбудитель инфекции	Количество выделенных штаммов	
	абс.	%
<i>Staphylococcus epidermidis</i> , метициллинчувствительный (MSSE)	7	17,9
<i>Staphylococcus epidermidis</i> , метициллинрезистентный (MRSE)	2	5,1
<i>Staphylococcus aureus</i> , метициллинчувствительный (MSSA)	6	15,4
<i>Staphylococcus aureus</i> , метициллинрезистентный (MRSA)	3	7,7
<i>Enterococcus faecalis</i>	4	10,2
<i>Enterococcus faecium</i>	4	10,2
<i>Pseudomonas aeruginosa</i>	5	12,8
<i>Proteus vulgaris</i>	1	2,6
<i>Proteus mirabilis</i>	1	2,6
<i>Enterobacter aerogenus</i>	1	2,6
<i>Stenotrophomonas maltophilia</i>	1	2,6
<i>Acinetobacter baumannii</i>	1	2,6
<i>Escherichia coli</i>	2	5,1
<i>Klebsiella pneumoniae</i>	1	2,6
Всего	39	100

Биохимический анализ синовиальной жидкости или материала, полученного методом пункции парапротезных тканей, и определение в них маркеров воспаления позволяет провести дифференциальную диагностику между воспалительными изменениями и травматическими. Критериями бактериального воспаления являются содержание белка 30–60 г/л, количество лейкоцитов более 200 000 в 1 мкл, нейтрофилов 80–95%, содержание глюкозы 1,1–1,7 ммоль/л [6].

Основываясь на результатах проведенного исследования и опыте лечения пациентов с инфекционными осложнениями после эндопротезирования ТБС [4, 6], мы предлагаем следующую классификацию инфекционных осложнений в области хирургического вмешательства:

- I. По возбудителю (этиологический фактор)
- II. По срокам возникновения
 - ранние (до 3 мес)
 - поздние (3–12 мес)
- III. По характеру течения
 - острые
 - хронические
- IV. По форме клинических проявлений
 - латентная (положительный результат бактериологических исследований)
 - флегмоноподобная
 - свищевая
 - атипичная
- V. По распространенности
 - эпифасциальные
 - субфасциальные
- VI. По признаку стабильности эндопротеза
 - стабильный эндопротез
 - нестабильный эндопротез:
 - тотальная нестабильность
 - нестабильность бедренного компонента
 - нестабильность ацетабулярного компонента.

Для кодирования диагноза по системе МКБ 10 считаем наиболее целесообразным использовать код T84.5 — «Инфекция и воспалительная реакция, обусловленная эндопротезированием».

Приведем несколько примеров формулирования диагноза в соответствии с предложенной классификацией.

Пример 1: острая эпифасциальная (поверхностная) стафилококковая (MSSA) инфекция области хирургического вмешательства. Свищевая клиническая форма. Тотальная стабильность эндопротеза правого ТБС.

Пример 2: острая ранняя субфасциальная (глубокая) стафилококковая (MRSA) инфекция области хирургического вмешательства. Флегмоноподобная клиническая форма. Тотальная стабильность эндопротеза левого ТБС.

Пример 3: хроническая поздняя субфасциальная (глубокая) стафилококковая (MRSE) инфекция области хирургического вмешательства. Свищевая клиническая форма. Инфицированная тотальная нестабильность эндопротеза левого ТБС.

ВЫВОДЫ

1. Следует продолжить формирование национального регистра эндопротезов с регистрацией всех форм инфекционных осложнений.

2. Применение предложенной классификации позволит унифицировать методику выявления и регистрации инфекционных осложнений при эндопротезировании крупных суставов и подходы к лечению.

ЛИТЕРАТУРА

1. Загородний Н.В. Эндопротезирование тазобедренного сустава эндопротезами нового поколения // Вестн. травматол. ортопед. - 1999. - № 4. - С. 28-33.
2. Манграм А.Дж., Хорин Т.К., Пирсон М.Л. и др. Профилактика инфекций в области хирургического вмешательства: Руководство НСРАС // Клини. микробиол. антимикроб. химиотер. - 2003. - Т. 5, № 1. - С. 74-101.
3. Николаенко В.К., Бураченко Б.П. Особенности эндопротезирования при гнойных поражениях тазобедренного сустава // Вестн. травматол. ортопед. - 2004. - № 2. - С. 3-12.
4. Павлов В.В. Прогнозирование, диагностика, профилактика и лечение инфекции в области хирургического вмешательства при эндопротезировании тазобедренного сустава: Дис. ... д-ра мед. наук. - Новосибирск, 2008.
5. Петрова Н.В. Профилактика парепротезной инфекции при эндопротезировании тазобедренного сустава: Дис. ... канд. мед. наук. - Новосибирск, 2008.
6. Прохоренко В.М. Ревизионные оперативные вмешательства при эндопротезировании тазобедренного сустава: Дис. ... д-ра мед. наук. - Новосибирск, 1999.
7. Прохоренко В.М. Первичное и ревизионное эндопротезирование тазобедренного сустава. - Новосибирск, 2007.
8. Тихилов Р.М., Шаповалов В.М. Руководство по эндопротезированию тазобедренного сустава. - СПб, 2008. - С. 271-293.
9. *Antibiotic prophylaxis in surgery. A national clinical guideline SIGN.* - URL: <http://www.sign.ac.uk>
10. Bauer T.W., Parvizi J., Kobayashi N. et al. Diagnosis of periprosthetic infection // J. Bone Jt Surg. - 2006. - Vol. 88A. - P. 869-882.
11. Cierny G., DiPasquale D. Periprosthetic total joint infections: staging, treatment, and outcomes // Clin. Orthop. - 2002. - N 403. - P. 23-28.
12. Coventry M.B. Treatment of infections occurring in total hip surgery // Orthop. Clin. North. Am. - 1975. - Vol. 6, N 4. - P. 991-1003.
13. Havelin L.I., Espehaug B., Vollset S.E. et al. The Norwegian arthroplasty register. A survey of 17444 hip replacements 1987-1990 // Acta Orthop. Scand. - 1993. - Vol. 64. - P. 245-251.
14. Jahoda D., Nyc O., Simsa J. et al. Late hematogenous infection of prosthetic joints in our patients and proposal for a system of prevention // Acta Chir. Orthop. Traumatol. Cech. - 2007. - Vol. 74, N 6. - P. 397-400.
15. Loehr J.F., von Foerster G., Frommelt L. et al. Prevention and detection of late infection in hip arthroplasty // Prevention and treatment of infection in orthopaedic surgery: Synos Foundation Symp. - Berne, 2003. - Abstract IV-3.
16. Ochsner P.E. Total hip replacement Implantation technique and local complications. - Berlin, Heidelberg, 2003. - P. 65-90.
17. Ridgeway S., Wilson J., Coello R. et al. Infection of surgical site infection after arthroplasty of the hip // J. Bone Jt Surg. - 2005. - Vol. 87B. - P. 850-855.
18. Sinha S., Chang W.R., Campbell A.C. et al. Management of early deep prosthetic infection // Internet. J. Orthop. Surg. - 2003. - Vol. 1, N 2. - URL: <http://www.ispub.com/ostia>
19. Tsukayama D.T., Goldberg V.M., Kyle R. Diagnosis and management of infection after total knee arthroplasty // J. Bone Jt Surg. - 2003. - Vol. 85. - P. 75-80.
20. Zimmerli W., Ochsner P.E. Management of infection associated with prosthetic joints // Infection. - 2003. - Vol. 31, N 2. - P. 99-108.

Сведения об авторах: Прохоренко В.М. - профессор, доктор мед. наук, зав. кафедрой травматологии Новосибирского ГМУ, зам. директора Новосибирского НИИТО по лечебно-научной работе, зав. отделением эндопротезирования и эндоскопической хирургии суставов Новосибирского НИИТО; Павлов В.В. - доктор мед. наук, старший науч. сотр. отделения эндопротезирования и эндоскопической хирургии суставов Новосибирского НИИТО, руководитель функциональной группы патологии тазобедренного сустава и осложнений; Петрова Н.В. - канд. мед. наук, науч. сотр. отделения эндопротезирования и эндоскопической хирургии суставов Новосибирского НИИТО; Гольник В.Н. - врач того же отделения.

Для контактов: Петрова Наталья Валерьевна. 630091, Новосибирск, ул. Фрунзе, дом 17, НИИТО. Тел./факс: (383) 224-47-22; моб. тел.: (8) 960-795-36-03. E-mail: NPetrova@niito.ru

ВНИМАНИЕ !

Подписаться на «Вестник травматологии и ортопедии им. Н.Н. Приорова» можно в любом почтовом отделении

Напи индексы в Каталоге «ГАЗЕТЫ И ЖУРНАЛЫ» АО «Роспечать»:

для индивидуальных подписчиков **73064**

для предприятий и организаций **72153**

В розничную продажу «Вестник травматологии и ортопедии им. Н.Н. Приорова» не поступает

