



ОБЗОР ЛИТЕРАТУРЫ

© О.М. Семенкин. 2010

ХИРУРГИЧЕСКОЕ ЛЕЧЕНИЕ БОЛЬНЫХ С ПЕРЕЛОМАМИ ДИСТАЛЬНОГО МЕТАЭПИФИЗА ЛУЧЕВОЙ КОСТИ

О.М. Семенкин

ГОУ ВПО «Самарский государственный медицинский университет» Росздрава;
ГУЗ «Самарская областная клиническая больница им. М.И. Калинина»

Ключевые слова: дистальный метаэпифиз лучевой кости, переломы, хирургическое лечение.

Surgical Treatment of Patients with Radial Distal Metaepiphysis Fractures

O.M. Semyonkin

Key words: distal metaepiphysis of the radius, fractures, surgical treatment.

Актуальность проблемы лечения больных с переломами дистального метаэпифиза лучевой кости (ДМЛК) определяется высокой частотой этих повреждений у взрослого населения (10–33% от всех переломов длинных костей), а также значительной (до 76,8%) долей неудовлетворительных исходов [10, 33, 34]. Общепринятым методом лечения этих переломов в амбулаторных условиях является закрытая ручная репозиция костных отломков и фиксация их гипсовой лонгетой [12]. К сожалению, лишь небольшая часть переломов данной локализации (к ним относятся стабильные репозируемые переломы) хорошо поддается лечению указанным методом. Увеличение в последние годы числа нестабильных повреждений способствует росту оперативной активности [51].

Универсальная классификация переломов, предложенная в 1990 г. группой АО, позволяет не только дать морфологическую характеристику большинства переломов дистального отдела костей предплечья, но и определить способ лечения и прогнозировать его исход [59]. Этому способствует также разделение всех видов переломов на «стабильные» и «нестабильные». Рентгенологические критерии нестабильности были описаны Lafontaine и соавт. [54]. К ним относят: 1) разможнение метафизарного отдела лучевой кости; 2) смещение наклона суставной поверхности лучевой кости в тыльную сторону более 20°; 3) наличие «ступеньки» между отломками более 1 мм при внутрисуставном переломе; 4) перелом локтевой кости, в том числе ее шиловидного отростка; 5) укорочение лучевой кости более 5 мм; 6) низкая плотность кости. Авторы полагают, что при наличии двух и более критериев переломы являются нестабильными и подлежат оперативному лечению.

По мнению многих травматологов, внесуставные стабильные переломы (A2) в случае удовлетворительной репозиции не требуют хирургической коррекции [19]. Green и соавт. [40] считают репозицию неудовлетворительной, если сохраняется внутрисуставное смещение отломков более 2 мм, укорочение лучевой кости более 2 мм, смещение ладонного наклона к тылу более 15°. В этих случаях следует при-

бегнуть к хирургическому лечению. К основным способам оперативного лечения переломов ДМЛК можно отнести: чрескостную фиксацию спицами Киршнера, чрескостный остеосинтез, пакостный или интрамедуллярный остеосинтез, а также сочетание нескольких способов [36].

Чрескостная фиксация спицами Киршнера является наиболее технически простым и недорогим способом лечения, который используют в амбулаторной практике [11]. Большинство авторов считают его показанным при внесуставных переломах типа A2–A3 и внутрисуставных B1–B2–B3, C1 переломах, если закрытым путем достигнута анатомическая репозиция [33, 36]. Clickel и соавт. [37], Chia и соавт. [26] добавляют к этому списку переломы типа C2, а Mirza и соавт. [57] — C3 при использовании спиц в сочетании с наружным стержневым фиксатором.

В зависимости от вида перелома и сопутствующих повреждений используются разные варианты проведения спиц: через шиловидный отросток лучевой кости [79]; через место перелома по Karandji [6, 16, 47]; через оба отломка лучевой кости и локтевую кость без трансфиксации дистального лучелоктевого сочленения [27]; через шиловидный отросток лучевой кости с фиксацией дистального лучелоктевого сочленения [58, 65]; проведение пары перекрещивающихся спиц через дистальный отломок с захватом проксимального [73].

Причины неудач при использовании рассматриваемого способа кроются в таких ошибках, как неточная репозиция и недостаточно прочная фиксация [50], повреждение сухожилий и нервов, миграция спиц [43]. Ухудшают результаты лечения и такие осложнения, как развитие инфекции [35], вторичное смещение отломков при оскольчатых переломах [75]. Общая частота ранних осложнений достигает 75% [63]. К недостаткам способа следует также отнести необходимость применения внешней иммобилизации с длительным (до 1,5 мес) обездвижением кистевого, а порой и локтевого сустава [33, 56].

Для снижения частоты повреждений нервов и сухожилий при проведении спиц используют мини-

разрезы кожи: ладонно-латеральный — в области шиловидного отростка лучевой кости; тыльно-локтевой — не далее 5 мм в локтевую сторону от бугорка Листера [26, 41]. Mathoulin и Panciera [56] для улучшения качества репозиции рекомендуют использовать операционный стеноскоп и артроскопическую технику.

Чрескостный остеосинтез получил широкое распространение при лечении больных с переломами ДМЛК. Показаниями к его применению являются: внесуставные переломы со значительной компрессией губчатого вещества метафиза и распространением на диафиз (A3), внутрисуставные оскольчатые переломы (C2–C3) с выраженным нарушением конгруэнтности суставной поверхности, открытые переломы, двусторонние повреждения, политравма, наличие у пострадавшего остеопороза [29, 33].

Аппарат внешней фиксации может быть наложен на первом этапе лечения, предшествующем накостному остеосинтезу, в связи с выраженным отеком конечности, контузией или инфицированием мягких тканей предплечья, а также с сопутствующими соматическими заболеваниями, исключающими открытую репозицию с внутренней фиксацией [36].

Все аппараты для чрескостного остеосинтеза можно условно разделить на стержневые, спицевые и комбинированные. В стержневых аппаратах стабилизация отломков достигается монологическим проведением двух или более винтов Шанца в проксимальный отломок лучевой кости и двух — во II пястную кость с последующей фиксацией их на штангах [48]. В спицевых конструкциях отломки фиксируются перекрещивающимися спицами, закрепленными во внешних кольцевых опорах [15]. В комбинированных аппаратах с целью улучшения репозиции и фиксации отломков используются спицы и стержни [4, 7, 12].

Основным требованием, предъявляемым к наружному фиксатору, является обеспечение осевой стабильности [76]. Некоторые авторы считают, что рассматриваемый способ позволяет восстановить прежде всего утраченную длину лучевой кости, а угловые параметры суставной поверхности в меньшей степени [49]. Кроме того, преимущества аппаратной коррекции как закрытого способа лечения уменьшаются при высокоэнергетических переломах с одновременным смещением отломков в тыльную и ладонную стороны, а также при внутрисуставном смещении [25].

Следует отметить, что сроки фиксации предплечья в аппарате достаточно велики: по данным разных авторов, они составляют 22–42 дня [2], 4–8 нед [33], 6–10 нед [3]. Средняя продолжительность временной нетрудоспособности пострадавших при использовании чрескостного остеосинтеза достигает 90 дней [13]. Длительное нахождение конечности в аппарате внешней фиксации способствует развитию стойкой контрактуры в кистевом суставе. Эффективное средство профилактики этого осложнения — применение в аппаратах шарнирных устройств [1, 3, 9], а также наружных фиксаторов, не захватывающих кистевой сустав [64, 76].

Среди возможных осложнений при использовании чрескостного остеосинтеза наиболее существенными являются: потеря репозиции и вторичное сме-

щение отломков, ятрогенные переломы, невриты [55, 78], осложнения в месте проведения штифтов [49, 70], нагноение кожи вокруг спиц, остеомиелит, замедленное формирование костной мозоли, синдром Зудека и Турнера [2, 33]. Общая частота осложнений и функциональных расстройств достигает 23–36,8% [48, 63]. Несмотря на это нельзя не согласиться с тем, что аппарат внешней фиксации незаменим при лечении больных с сочетанной травмой и оскольчатыми переломами.

Открытую репозицию и внутреннюю фиксацию в последние годы стали активнее применять в связи с ростом числа высокоэнергетических переломов у молодых, активных пациентов — с одной стороны, и совершенствованием хирургических методик и фиксаторов — с другой [8, 10, 23, 29, 52, 53, 67]. Многие хирурги полагают, что открытая репозиция и остеосинтез с помощью пластин является методом выбора при нестабильных внутрисуставных переломах ДМЛК, так как они обеспечивают точную репозицию и стабильную фиксацию отломков [46, 50]. По мнению Ortner и Krammer [62], И.О. Голубова [8], абсолютными показаниями к накостному остеосинтезу служат внесуставные переломы A3, а также внутрисуставные переломы C2 и C3. Противопоказаниями к наложению пластин авторы считают распространенный остеопороз и разможнение суставной поверхности лучевой кости, не позволяющие жестко закрепить винты. Schneeberger и соавт. [71] постоянно рекомендуют при оперативном лечении переломов типа C3 дополнять внутренний остеосинтез костной пластикой и фиксацией мелких отломков спицами Киршнера. Р.Н. Рахматуллин и соавт. [14] при внутрисуставных переломах лучевой кости фиксируют ее фрагменты канюлированными компрессионными винтами AutoFix после не прямой репозиции и санации лучезапястного сустава под контролем артроскопа.

В зависимости от вида перелома и смещения отломков применяют один из двух доступов к дистальному отделу лучевой кости: тыльный [24, 29] или ладонный [8, 31, 44], а порой — оба [67].

По Б. Бойчеву и соавт. [5] тыльный доступ осуществляют посередине задней поверхности лучевой кости между сухожилиями *m. extensor digitorum communis* и *m. extensor pollicis longus*. Из технических погрешностей авторы отмечают возможное повреждение нерва, иннервирующего длинный разгибатель большого пальца. Передненаружный доступ начинают от шиловидного отростка лучевой кости и продолжают сверху по переднему краю *m. brachioradialis*, непосредственно над лучевой артерией. Надкостницу рассекают точно между началом волокон *m. pronator quadratus* и *extensor carpi radialis longus*. Этот доступ дает возможность выполнения манипуляций на наружном крае лучевой кости. Однако существует риск сдавления или повреждения лучевой артерии и поверхностной ветви лучевого нерва. Среди недостатков и осложнений доступа следует отметить потерю ладонного наклона суставной поверхности лучевой кости, синдром Зудека, разрыв сухожилий разгибателей [24, 30]. Все это обуславливает высокую частоту (от 12 до 30% случаев) повторных операций по удалению тыльно расположенных фиксаторов [74].

Наш опыт применения тыльного доступа при неправильно срастающихся переломах ДМЛК с тыльным смещением отломков позволяет считать, что можно избежать ирритации сухожилий разгибателей путем закрытия металлоконструкции лоскутами *retinaculum extensorum* и отказаться от повторных операций по удалению фиксаторов [17].

В связи со сложностью оперативного лечения и высоким риском осложнений при тыльном расположении пластин ладонный доступ все более привлекает внимание специалистов. По мнению Frank и Magzi [33], его применение показано при внесуставных простых и оскольчатых переломах с тыльным и ладонным смещением (A2, A3), частично и полностью внутрисуставных переломах (B1.2 и B3), внутрисуставных переломах (C) в тех случаях, когда тыльные фрагменты лучевой кости не смещены или могут быть хорошо репонированы непрямым путем. Что касается вопроса о том, всегда ли следует рассекать *retinaculum extensorum* при ладонном доступе, то многие авторы считают рассечение связки необходимым только при наличии клинических признаков синдрома запястного канала [18, 19].

С появлением в арсенале хирургов систем с угловой стабильностью (LCP — «locking compression plate») стало возможным устанавливать фиксаторы на кость с пониженной минеральной плотностью, в том числе на ладонной стороне лучевой кости, вне зависимости от направления смещения отломков [20, 29, 45, 61, 77].

В публикациях последних лет многие авторы высказываются за остеосинтез с применением фиксаторов с угловой стабильностью из ладонного доступа, объясняя это: 1) большей стабильностью крепления благодаря прочному кортикальному слою лучевой кости, изоляцией имплантатов от проходящих сухожилий квадратным пронатором, а также отсутствием необходимости в костной аутопластике [38, 77]; 2) технической простотой ладонного доступа, снижением риска осложнений, возможностью произвести анатомическую репозицию и добиться стабильной длительной фиксации костных отломков (в том числе и порозных) при оскольчатых переломах [28, 61]; 3) сокращением продолжительности операции в среднем на 40% и более быстрым восстановлением функции конечности [44]; 4) отсутствием потери коррекции отломков и необходимости удаления имплантатов [20, 51]; 5) возможностью раннего функционального ведения больного и достижением хороших результатов [60].

Тем не менее ладонный доступ не лишен недостатков. К техническим сложностям следует отнести затрудненную визуализацию лучезапястного сустава, неудобство выполнения костной пластики и фиксации пластин. К тому же нередки такие осложнения, как разрывы сухожилия длинного сгибателя и разгибателя большого пальца из-за чрезмерной длины винтов, повреждение лучевой артерии и поверхностной ветви срединного нерва, развитие синдрома Зудека и синдрома запястного канала при слишком дистальном расположении пластины, а также контрактур вследствие ишемии квадратного пронатора [62, 74]. Избежать этих серьезных осложнений можно тщательным предоперационным планированием, использованием прецизионной хирурги-

ческой техники и операционного стеноскопа. Forthman и Segalman [32] в результате экспериментальных исследований выяснили, что при проведении винтов субкортикально (на 2 мм ниже тыльного кортикального слоя) прочность конструкции не снижается, но значительно уменьшается риск повреждения сухожилий.

При тяжелых переломах ДМЛК, включающих повреждение обеих суставных поверхностей и метафизарной части (подгруша C3.2), анатомическая репозиция отломков представляет существенные трудности. В этих случаях Beuermann и соавт. [23], Ring и соавт. [67] используют двусторонний доступ с одновременной фиксацией крупных костных фрагментов тыльной и ладонной пластинами с блокируемыми винтами, а мелких отломков — спицами. Bass и соавт. [22] для большей стабильности конструкции применяют наружный стержневой фиксатор. Несмотря на то, что авторами были получены хорошие функциональные и удовлетворительные рентгенологические результаты, тыльное расположение пластины приводило к ирритации и разрывам сухожилий длинного сгибателя большого пальца и общего разгибателя IV пальца.

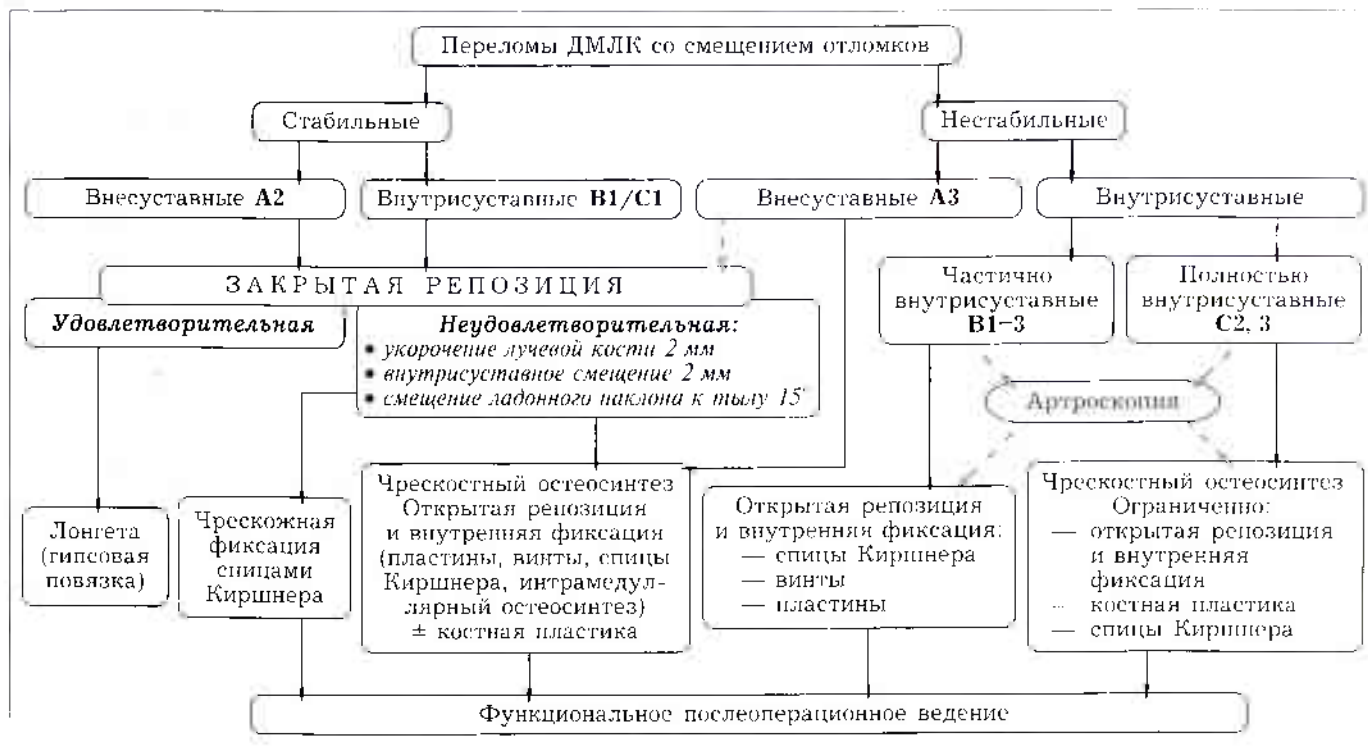
В случае оскольчатых переломов, распространяющихся с метафизарного отдела на диафиз лучевой кости, Rush и соавт. [68] применяют дистракционную мостовидную пластину LC DCP с фиксацией III пястной кости и диафиза лучевой кости.

При лечении пациентов пожилого возраста существенной проблемой является фиксация отломков со сниженной плотностью костной ткани. Gradl и соавт. [39] при переломах на фоне остеопороза вместо накостной фиксации выполняют интрамедуллярный остеосинтез с блокируемыми винтами из тыльного доступа.

Для замещения костного дефекта и профилактики вторичного смещения отломков при компрессионных и оскольчатых переломах наряду со спонгиозной аутокостью [42] все шире применяют альтернативные материалы: гидроксиапатит [69], костный цемент [7, 80], остеоиндуктивные препараты [76] и др.

Отмечая активное внедрение накостного остеосинтеза в практику лечения переломов ДМЛК, нельзя не обратить внимание на сообщение Axelrod и McMurtry [21] о высокой (до 50%) частоте осложнений при открытом выполнении репозиции и остеосинтеза. По данным Paksima и соавт. [63], частота ранних осложнений при лечении этим способом составляет 30,6%. Основными путями снижения уровня осложнений и улучшения результатов лечения больных с внутри- и внесуставными переломами являются индивидуальный подход, компьютерное планирование, применение малоинвазивной хирургической техники и низкопрофильных имплантатов [66]. Forthman и соавт. [31] сообщают о новых возможностях в хирургии переломов лучевой кости: 1) при комплексных оскольчатых переломах применяются специфические для каждого из фрагментов (для лучевой и срединной колонн) пластины; 2) для лечения разгибательных переломов используется анатомически изогнутая ладонная пластина; 3) костные отломки с пониженной плотностью фиксируются блокируемыми винтами. По мнению авторов, низкопрофильные, анатомически контурированные им-

Алгоритм хирургического лечения больных с переломами дистального метаэпифиза лучевой кости (ДМЛК)



плантаты с угловой стабильностью, объединенные концепцией специфической фиксации фрагментов, а также ладонное расположение пластин при переломах с тыльным смещением позволяют добиться хороших результатов даже при сложных переломах и выраженном остеопорозе лучевой кости.

На основании изложенного выше в современном развитии хирургического лечения больных с нестабильными переломами ДМЛК можно выделить следующие тенденции:

- расширение показаний к выполнению открытой репозиции и фиксации отломков системами с угловой стабильностью (LCP), особенно у молодых, активных пациентов;
- предпочтительное использование ладонного доступа при любом направлении смещения отломков;
- применение малоинвазивной техники (артроскопии) и низкопрофильных мини-имплантатов.
- замещение дефектов костной ткани альтернативными материалами.

Алгоритм лечения переломов ДМЛК схематически можно представить следующим образом (см. выше). Нужно отметить, что приведенная схема не является путеводителем во всех случаях. Выбор способа оперативного лечения зависит, на наш взгляд, не только от вида перелома и качества кости, но и от сопутствующих повреждений, возраста пациента и от требований, предъявляемых им к поврежденной руке. В конечном итоге выбор делает каждый хирург, исходя из того, какой метод доступен ему и является, по его мнению, оптимальным, с возможностью изменения тактики в процессе лечения. Если перелом нестабилен и требует хирургической коррекции, основной вопрос, стоящий перед врачом: что выбрать — наружную чрескостную фиксацию с длительным обездвижением кистевого сустава или открытую репозицию и накостный остеосинтез с возможностью раннего функционального

ведения больного? От обоснованности ответа на этот вопрос в значительной мере зависит как удовлетворенность травматолога результатом своего труда, так и исход лечения больного с переломом дистального метаэпифиза лучевой кости.

ЛИТЕРАТУРА

1. Аверкиев А.В., Грицанов А.И., Гаас А.В. Шарнирные дистракционные аппараты для лечения некоторых повреждений и заболеваний лучезапястного и пястно-фалангового суставов // Ортопед. травматол. — 1984. — № 3. — С. 64-65.
2. Альджабор Хани Саид. Дистракционный остеосинтез внутри- и околоуставных переломов Колеса: Автореф. дис. ... канд. мед. наук. — Самара, 1997.
3. Афаунов А.И., Афаунов А.А., Духу Р.Ю., Плясов С.А. К вопросу о лечебной тактике при дистальных эпиметафизарных переломах лучевой кости // Съезд общества кистевых хирургов России, 1-й: Тезисы докладов. Ярославль, 2006. — С. 26-27.
4. Бейдик О.В., Котельников Г.П., Островский И.В. Остеосинтез стержневыми и спицестержневыми аппаратами внешней фиксации. — Самара, 2002. — С. 116-117.
5. Бойчев Б., Конфорти Б., Чоканов К. Оперативная ортопедия и травматология. — София, 1961. — С. 301-305.
6. Вакарчук И.Г., Горня Ф.И., Бузу Д.Г., Цану П.П. Внутрочаговый остеосинтез фрагментов дистального метаэпифиза лучевой кости спицами по Каланджи // Современные технологии диагностики, лечения и реабилитации при повреждениях и заболеваниях верхней конечности: Тезисы докладов I Междунар. конгресса. — М., 2007. — С. 176-178.
7. Голубев В.Г., Бушцев О.М., Кутепов И.А. Применение композиционного биоматериала MIG 115 в лечении больных с переломами дистального метаэпифиза лучевой кости на фоне системного остеопороза // Современные технологии диагностики, лечения и реабилитации при повреждениях и заболеваниях верхней конечности: Тезисы докладов I Междунар. конгресса. — М., 2007. — С. 178-179.

8. Голубев И.О. Результаты хирургического лечения переломов дистального метаэпифиза костей предплечья // Съезд общества кистевых хирургов России, 1-й: Тезисы докладов. — Ярославль, 2006. — С. 53.
9. Исайкин А.А. Лечение сложных внутрисуставных эпиметафизарных переломов лучевой кости аппаратами Волкова—Оганесяна в условиях поликлиники: Дис. ... канд. мед. наук. — Самара, 2001.
10. Ключевский В.В. Хирургия повреждений: Руководство для фельдшеров, хирургов и травматологов районных больниц. — 2-е изд. — Рыбинск, 2004. — С. 465–481.
11. Коломиец А.А., Злобин М.В. Организация оказания помощи больным с переломами дистального метаэпифиза костей предплечья // Современные технологии диагностики, лечения и реабилитации при повреждениях и заболеваниях верхней конечности: Тезисы докладов I Междунар. конгресса. — М., 2007. — С. 188–189.
12. Котельников Г.П., Миронов С.П., Мирошниченко В.Ф. Травматология и ортопедия: Учебник. — М., 2006. — С. 182–184.
13. Круминьш М.К. Лечение больных с переломами дистального метаэпифиза лучевой кости компрессионно-дистракционным аппаратом Калиберза: Автореф. дис. ... канд. мед. наук. — Рига, 1984.
14. Рахматуллин Р.И., Минасов Б.Ш., Рахманкулов Э.Н. Применение артроскопии при лечении переломов дистального эпиметафиза лучевой кости // Современные технологии диагностики, лечения и реабилитации при повреждениях и заболеваниях верхней конечности: Тезисы докладов I Междунар. конгресса. — М., 2007. — С. 206–207.
15. Ребров В.Н., Гаврюшенко Н.С., Мильгина М.А., Плотников С.Ю. Изучение прочностных характеристик дистального метаэпифиза лучевой кости и систем «кость-фиксатор» // Вестн. травматол. ортопед. — 2008. — N 2. — С. 57–60.
16. Редько И.А. Переломы предплечья и анализ оперативных методов лечения // Современные технологии диагностики, лечения и реабилитации при повреждениях и заболеваниях верхней конечности: Тезисы докладов I Междунар. конгресса. — М., 2007. — С. 207–208.
17. Семенкин О.М., Измалков С.И. Новый способ хирургического лечения переломов дистального метаэпифиза лучевой кости // Мед. акад. журн. — 2007. — N 3, приложение 10. — С. 245–246.
18. Семенкин О.М., Измалков С.И., Куликов Д.В., Соловьева Э.Б. Всегда ли оправдана декомпрессия запястного канала при переломах дистального отдела лучевой кости? // Травматол. ортопед. России. — 2008. — N 2 (48), приложение. — С. 76.
19. Arin E., Haentjens P. Primary internal fixation of distal radius fractures with volar displacement // Poster book of VII Congress of the Federation of the Eur. societies for surgery of the hand. — Barcelona, 2000. — P. 83. — P. 49.
20. Arora R., Lutz M., Fritz D. et al. Palmar locking plate for treatment of unstable dorsal dislocated distal radius fractures // Arch. Orthop. Trauma Surg. — 2005. — Vol. 125. — P. 399–404.
21. Axelrod T.S., McMurtry R.Y. Open reduction and internal fixation of comminuted, intraarticular fractures of the distal radius // J. Hand Surg. — 1990. — Vol. 15A. — P. 1–11.
22. Bass R.L., Blair W.F., Hubbard P.P. Results of combined internal and external fixation for the treatment of severe AO-C3 fractures of the distal radius // J. Hand Surg. — 1995. — Vol. 20A, N 3. — P. 373–381.
23. Beyermann K., Prommersberger K.-J. Die gleichzeitige Versorgung mehrfragmentärer distaler Radiusfrakturen von einem palmaren und dorsalen Zugang // Handchir. Mikrochir. Plast. Chir. — 2000. — Bd 32. — S. 404–410.
24. Brink P.R.G., Klein L. Should we use the pi-plate instead of the T-plate for distal radius fracture fixation and osteotomies? // Abstracts 5th Eur. Trauma Congress. — Vienna, 2002. — P. 108.
25. Chari R., Packer G. The role of external fixation in the treatment of unstable fractures of the distal radius. Is the type of comminution important? // Abstract Book 6th EFORT Congress. — Helsinki, 2003. — P. 155.
26. Chia B., Catalano L.W., Glickel S.Z. et al. Pinning of distal radius fractures: An anatomic study demonstrating the proximity of K-wires to structures at risk // J. Hand Surg. — 2009. — Vol. 34A, N 6. — P. 1014–1020.
27. D'Anca A.F., Sternlieb S.B., Byron T.W., Feinstein P.A. External fixator management of unstable Colles' fractures: an alternative method // Orthopaedics. — 1984. — N 7. — P. 853–859.
28. Dietz J., Hartigan B.J., Husain S. et al. Factors affecting decision making in the treatment of distal radius fractures // Annual meeting of Am. acad. Orthop. Surg.: Proceedings. — San Francisco, 2008. — N 398. — P. 532.
29. Fernandez D.L., Jupiter J.B. Fractures of the distal radius. A practical approach to management. — Berlin; Heidelberg; New York, 1996.
30. Finsen V., Aasheim T. Initial experience with the Forte plate for dorsally displaced distal radius fractures // Poster Book of VII Congress of the Federation of the Eur. Societies Surg. Hand. — Barcelona, 2000. — P. 82. — P. 48.
31. Forthman C.L., Rikli D., Jupiter J.B. et al. A prospective multicenter study of new fragment specific locking implants for distal radius fractures // Annual meeting of Am. Acad. Orthop. Surg.: Proceedings. — Washington, 2005. — N 80. — P. 471.
32. Forthman C.L., Segalman K.A. Comparison of distal radius volar plate constructs: subcortical vs. transcortical locking screws // Annual meeting of Am. Acad. Orthop. Surg.: Proceedings. — San Francisco, 2008. — N 401. — P. 533.
33. Frank J., Marzi I. Distaler Radius // Rueter A., Trentz O., Wagner M. Unfallchirurgie. — München; Jena, 2004. — S. 831–851.
34. Ewald T., Day C.S., Kamath A.F. Age discrepancies in the treatments and radiographic outcomes of distal radius fractures // Annual meeting of Am. Acad. Orthop. Surg.: Proceedings. — Chicago, 2006. — N 363. — P. 616.
35. Gehrman S.V., Windolf J., Kaufmann R.A. Distal radius fracture management in elderly patients: a literature review // J. Hand Surg. — 2008. — Vol. 33A. — N 3. — P. 421–429.
36. Germann G., Sherman R., Levin I. Decision-making in reconstructive surgery (upper extremity). — Springer, 2000.
37. Glickel S., Catalano L.W., Raia F.J. et al. Long-term outcomes of closed reduction and percutaneous pinning for the treatment of distal radius fractures // J. Hand Surg. — 2008. — Vol. 33A. — N 10. — P. 1700–1705.
38. Gondusky J.S., Carney J.R., Erpenbach J. et al. Locked vs nonlocked volar and dorsal T plates for dorsally comminuted distal radius fractures // Annual meeting of Am. Acad. Orthop. Surg.: Proceedings. — San Francisco, 2008. — P. 533.
39. Gradl G., Gierer P., Beck M. et al. Intramedullary nailing versus volar plating for the treatment of distal radius fractures // Annual meeting of Am. Acad. Orthop. Surg.: Proceedings. — San Francisco, 2008. — P. 533.
40. Green D.P., Hotchkiss R.N., Pederson W.C., Wolfe S.W. D. Green's operative hand Surgery. — 5th ed. — 2006. — Vol. 1. — P. 1628.
41. Gupta S., Ryan D. Methods to reduce collateral damage caused by Kirschner wire fixation of distal radius fractures // Annual meeting of Am. Acad. Orthop. Surg.: Proceedings. — Chicago, 2006. — P. 625.
42. Herrera M., Chapman C.B., Roh M. et al. Treatment of unstable distal radius fractures with cancellous allograft and external fixation // J. Hand Surg. — 1999. — Vol. 24, N 6. — 1269–1278.
43. Hochwald N.L., Levine R., Tornetta III P. The risk of Kirschner wire placement in the distal radius: a comparison of techniques // J. Hand Surg. — 1997. — Vol. 22A. — P. 580–584.

44. *Johnstone A.J.* The AO distal radius plating system: the advantages of using the volar approach for most complex fractures // Abstract Book 6th EFORT Congress. — Helsinki, 2003. — P. 155.
45. *Jupiter J.B.* Contemporary perspectives on the role of stable internal fixation with osteoporotic wrist fractures // Annual meeting of Am. Acad. Orthop. Surg.: Proceedings. — San Francisco, 2008. — P. 219.
46. *Kamath A.F., Makini E., Day C.S.* Fragmentation predicts failure in operative and non-operative treatment of distal radius fractures // Annual meeting of Am. Acad. Orthop. Surg.: Proceedings. — San Francisco, 2008. — P. 540.
47. *Kapandji A.I.* L'ostéosynthèse par double embrochage intrafocal. Traitement fonctionnel des fractures non articulaires de l'extrémité inférieure du radius // Ann. Chir. — 1976. — Vol. 30. — P. 903-908.
48. *Karkkainen J., Goransson H., Kroger H.* External fixation in Colles' fracture: results and complications. A retrospective study // Abstract Book 6th EFORT Congress. — Helsinki, 2003. — P. 155.
49. *Klein W., Dee W.* Die erste Erfahrungen mit einem neuen Handgelenkfixateur zur Behandlung distaler Radiusfrakturen // Handchir. Mikrochir. Plast. Chir. — 1992. — Bd 24. — S. 202-209.
50. *Knox J.B., Ambrose H., McCallister W.V., Trumble T.E.* Percutaneous pins vs volar plates for unstable distal radius fractures: a biomechanical study using a cadaver model // J. Hand Surg. — 2007. — Vol. 32A. — N 6. — P. 813-817.
51. *Koock H., Chan D.* Unsere Erfahrungen mit der winkelstabilen T-Platte bei distalen Radiusfrakturen bei 603 Patienten // Handchir. Mikrochir. Plast. Chir. — 2004. — Bd 36. — S. 5.
52. *Krimmer H., Traenkle M., Schober F., van Shoonhoven J.* Ulna-Impaction-Syndrom — Therapie: Druckentlastende Verfahren am Ulnakopf // Handchir. Mikrochir. Plast. Chir. — 1998. — Bd 30. — S. 343-406.
53. *Ladd A.L.* Internal fixation: is this the new gold standard? // Annual meeting of Am. Acad. Orthop. Surg.: Proceedings. — San Francisco, 2008. — P. 216.
54. *Lafontaine M., Hardy D., Delince P.H.* Stability assessment of distal radius fractures // Injury. — 1989. — Vol. 20. — P. 208-210.
55. *Margaliot Z., Haase S.C., Kotsis S.V. et al.* A meta-analysis of outcomes of external fixation versus plate osteosynthesis for unstable distal radius fractures // J. Hand Surg. — 2005. — Vol. 30A, N 6. — P. 1185.e1-1185.e17.
56. *Mathoulin Ch., Panciera P.* Arthroscopy in articular fractures of distal Radius // Abstract Book of 9th Congress of the IFSSH. — Budapest, 2004. — A 0005.
57. *Mirza A., Jupiter J.B., Reinhart M.K., Meyer P.* Fractures of the distal radius treated with cross-pin fixation and a nonbridging external fixator, the CPX system: a preliminary report // J. Hand Surg. 2009. — Vol. 34A, N 4. — P. 603-616.
58. *Mortier J.P., Kuhlmann J.N., Richet C., Baux S.* Brochege horizontal cubito-radial dans les fractures de l'extrémité inférieure du radius comportent un fragment postero-interne // Rev. Chir. Orthop. — 1986. — Vol. 72. — P. 567-571.
59. *Mueller M.E., Nazarian S., Koch P., Schatzker J.* The comprehensive classification of fractures of long bones. — Berlin, 1990.
60. *Nassab P., Postak P.D., Lawton J.N. et al.* Biomechanical properties of fixed-angle volar radius plates under dynamic loading // Annual meeting of AAOS: Proceedings. — San Diego, 2007. — P. 520.
61. *Orbay J.L., Fernandez D.L.* Volar fixed-angle plate fixation for unstable distal radius fractures in the elderly patient // J. Hand Surg. — 2004. — Vol. 29A, N 1. — P. 96-102.
62. *Ortner F., Krammer G.* Volare winkelstabile Radiusosteosynthese // Chirurgie (Aust). — 2002. — N 2. — S. 28-31.
63. *Paksima N., Tejwani N.C., McLaurin T.M. et al.* Early complications of distal radius fractures: operative and nonoperative treatment // Annual meeting of Am. Acad. Orthop. Surg.: Proceedings. — San Diego, 2007. — P. 510.
64. *Peunig D., Gausepohl T., Mader K.* Der radio — radiale Fixateur externe zur Korrektur der fehlgeheilten distalen Radiusfraktur // Handchir. Mikrochir. Plast. Chir. — 1999. — Bd 31. — S. 227-233.
65. *Rayhack J.* The history and evolution of percutaneous pinning of displaced distal radius fractures // Orthop. Clin. North Am. — 1993. — Vol. 24. — P. 287-300.
66. *Rikli D.A., Babst R., Jupiter J.B.* Distale Radiusfraktur: neue Konzepte als Basis fuer die operative Therapie // Handchir. Mikrochir. Plast. Chir. — 2007. — Bd 1. — S. 2-8.
67. *Ring D., Prommersberger K.-J., Jupiter J.B.* Combined dorsal and volar plate fixation of complex fractures of the distal part of the radius // J. Bone Jt Surg. — 2004. — Vol. 86A, N 8. — P. 1646-1652.
68. *Ruch D.S., Ginn T.A., Yang C.C. et al.* Use of a distraction plate for distal radial fractures with metaphyseal and diaphyseal comminution // J. Bone Jt Surg. — 2005. — Vol. 87A, N 5. — P. 945-954.
69. *Sakano H., Koshino T., Takeuchi R. et al.* Treatment of the unstable distal radius fracture with external fixation and a hydroxyapatite spacer // J. Hand Surg. — 2001. — Vol. 26, N 5. — P. 923-930.
70. *Sanders R.A., Keppel F.L., Waldrop J.I.* External fixation of distal radial fractures: results and complications // J. Hand Surg. — 1991. — Vol. 16, N 3. — P. 385-391.
71. *Schneeberger A., Ip W., Poon T., Chow S.* Open reduction and plate fixation of displaced AO type C3 fractures of the distal radius: restoration of articular congruity in eighteen cases // J. Orthop. Trauma. — 2001. — Vol. 15, N 5. — P. 350-357.
72. *Shin A.* External fixation, internal fixation or cast: when to operate on distal radius fractures and with what? // Annual meeting of Am. Acad. Orthop. Surg. — Chicago, 2006. — P. 414.
73. *Stein A.H. Jr, Katz S.F.* Stabilization of comminuted fractures of the distal inch of the radius: percutaneous pinning // Clin. Orthop. — 1975. — N 108. — P. 174-181.
74. *Stern P.J.* Complications of plate fixation of the distal radius // Annual meeting of Am. Acad. Orthop. Surg.: Proceedings. — San Diego, 2007. — P. 161.
75. *Strassmair M., Wilhelm K.* Verlust des Repositionsergebnisses der Kapanji-Spickung am distalen Radius // 43 Symp. der DAH: Zusammenfassung. — Wien, 2002. — P. 3. — S. 78.
76. *Yamako G., Ischii Y., Matsuda Y. et al.* Biomechanical characteristics of nonbridging external fixators for distal radius fractures // J. Hand Surg. — 2008. — Vol. 33A, N 3. — P. 322-326.
77. *Wagner M.* General principles for the clinical use of the LCP // Injury. — 2003. — Vol. 34. — P. S-B31-S-B42.
78. *Weber S.C., Szabo R.M.* Severely comminuted distal radius fracture as an unsolved problem: complications associated with external fixation and pins and plaster techniques // J. Hand Surg. — 1986. — Vol. 11A. — P. 157-165.
79. *Willenegger H., Guggenbuhl A.* Zur operativen Behandlung bestimmter Faelle von distalen Radius Frakturen // Helv. Chir. Acta. — 1959. — Bd 26. — S. 81-87.
80. *Zimmerman R., Gabl M., Lutz M. et al.* Injectable calcium phosphate bone cement Norian SRS for the treatment of intra-articular compression fractures of the distal radius in osteoporotic women // Arch. Orthop. Trauma Surg. — 2003. — Vol. 123. — P. 22-27.

Сведения об авторе: Семенкин Олег Михайлович — канд. мед. наук, врач травматолог-ортопед Самарской областной клинической больницы, ассистент кафедры травматологии, ортопедии и поликлинической хирургии ИПО СамГМУ.
Для контактов: 443099, Самара, ул. Молодогвардейская, дом 92, кв. 7. Тел: 8 (846) 956 56 65; (8) 902 374 57 14.