

© Коллектив авторов, 2010

ТОТАЛЬНОЕ ЭНДОПРОТЕЗИРОВАНИЕ КОЛЕННОГО СУСТАВА С ИСПОЛЬЗОВАНИЕМ КОМПЬЮТЕРНОЙ НАВИГАЦИИ ПРИ ТЯЖЕЛЫХ ДЕФОРМАЦИЯХ КОНЕЧНОСТИ

Г.М. Кавалерский, В.Ю. Мурылев, П.М. Елизаров, А.Г. Жучков,
Л.А. Якимов, Я.А. Рукин, Д.И. Терентьев

ГОУ ВПО «Московская государственная медицинская академия им. И.М. Сеченова»; Московский городской центр эндопротезирования костей и суставов на базе ГУ «Городская клиническая больница им. С.П. Боткина»

Представлен опыт выполнения тотального цементного эндопротезирования коленного сустава с использованием компьютерной навигации. В исследование включены 42 пациента с грубыми деформациями коленного сустава, мыщелков и диафиза большеберцовой и бедренной костей, в том числе 5 больных с уже имплантированным эндопротезом тазобедренного сустава на одноименной стороне, — так называемые «сложные» случаи, в которых применение стандартной методики эндопротезирования с использованием направителей было невозможно. Применение в этой ситуации компьютерной навигации позволило добиться высокоточной установки эндопротеза с обеспечением правильного связочного баланса и соблюдением всех осей и углов. Сроки реабилитации пациентов и функциональные результаты были аналогичны таковым в «обычных» случаях первичного эндопротезирования коленного сустава с применением навигационных технологий.

Ключевые слова: коленный сустав, сложные случаи эндопротезирования, компьютерная навигация.

Total Knee Replacement Using Computer Navigation in Severe Extremity Deformities

G.M. Kavalerskiy, V.Yu. Murylev, P.M., Elizarov, A.G. Zhuchkov, L.A. Yakimov,
Ya.A. Rukin, D.I. Terent'ev

Experience in cement total knee arthroplasty using computer navigation is presented. There were 42 patients with severe deformities of knee, condyles as well as tibia and femur diaphyses. Five patients out of them had prior implanted hip endoprostheses on ipsilateral side in whom use of routine arthroplasty technique with guide was impossible. In such cases computer navigation allowed to achieve high-precise insertion of implant with provision of correct ligament balance and maintenance of all axes and angles. The terms of rehabilitation and functional results were similar to «common» cases of primary knee joint replacement using computer navigation.

Key words: knee joint, difficult cases of arthroplasty, computer navigation.

В последние годы в мире число выполняемых операций тотального эндопротезирования коленного сустава неуклонно увеличивается. Например, в Великобритании произведено уже более 53 000 таких операций. По данным литературы, имплантация эндопротеза позволяет в 90% случаев избавить пациента от болей и улучшить качество его жизни на срок более 15 лет [9].

По мере развития метода совершенствовались не только материалы для изготовления эндопротезов, инструментарий, но и хирургическая техника [11]. Облегчить и значительно повысить точность имплантации эндопротеза позволило включение в интраоперационное обеспечение компьютерной навигации. К сожалению, эта методика пока не нашла широкого распространения в ортопедических клиниках России. Десятилетний международный опыт применения навигационного обеспечения при эндопротезировании выявил ряд его преимуществ. Навигационная компьютерная сис-

тема, базирующаяся на компьютерном сканировании анатомических образований в трехмерном пространстве, дает возможность выверенно правильно произвести требуемые опиловы суставных поверхностей [1, 3, 6, 7]. Как следствие, навигация уменьшает потенциальный риск неправильной установки компонентов эндопротеза [1, 4, 7].

Успех «стандартной» имплантации складывается из нескольких составляющих: грамотное предоперационное планирование, правильное использование шаблонов в ходе реализации методики операции, опыт и чутье хирурга, применение прецизионных инструментов и т.д. Однако и при наличии всех этих составляющих возникают сложности в обеспечении правильной ориентации компонентов эндопротеза относительно механической оси конечности, в компенсации вальгусной или варусной деформации конечности, соблюдении адекватного угла ротации при установке компонентов [2, 6, 7].

Ряд авторов отмечают, что корректность имплантации эндопротеза «по старинке», т.е. по направлятелям и шаблонам, зачастую зависит от правильности формы костномозгового канала и толщины слоя окружающих мягких тканей [5, 8]. Хирург может столкнуться с трудностями в выборе анатомических ориентиров у больных с так называемыми «полными» и «худыми» голеними, ожирением. Даже небольшая избыточная толщина мягких тканей на латеральной стороне голени повышает вероятность установки тиббиального компонента с большим вальгусом, чем это требуется [5].

Компьютерная навигация при операциях на коленном суставе позволяет уменьшить потенциальный риск неправильной установки эндопротеза, оптимизировать опилов костей и достичь адекватного баланса связок в плане обеспечения стабильности сустава [1, 10]. Применение ее особенно показано и может выручить в сложных случаях эндопротезирования — при асептическом некрозе мыщелков, при дефектах большеберцовой и бедренной кости, когда требуется компенсировать дефект, а сделать это за счет опилов костей под контролем зрения не всегда удастся. Возникают трудности в восстановлении механической оси конечности, опилов получается неэкономным, приходится дополнительно использовать металлические блоки. (К сожалению, мы не встретили в литературе публикаций по применению компьютерного обеспечения при эндопротезировании с использованием блоков для восполнения дефицита кости.) Кроме того, существует группа больных гонартрозом, у которых имеются выраженные деформации нижних конечностей за пределами коленного сустава (деформации бедер, голени). Использование интрамедуллярных и других направителей для выполнения «стандартной» методики эндопротезирования при больших деформациях не может обеспечить создания правильных углов опилов костей и как следствие — корректной имплантации эндопротеза.

В Центре протезирования костей и суставов на базе Московской городской клинической больницы им. С.П. Боткина система компьютерной навигации — «Stryker Navigation System» — применяется около двух лет. С использованием этой системы произведено 115 операций первичного эндопротезирования коленного сустава у 97 больных. Наблюдение за послеоперационным течением, особенностями активизации пациентов, изучение полученных функциональных результатов позволяет нам сделать выводы о преимуществах данной методики перед «стандартной» методикой имплантации эндопротеза. Навигация позволила в 91% случаев практически идеально имплантировать эндопротез коленного сустава с соблюдением всех осей и углов, обеспечением правильного связочного баланса. Стабильность, сбалансированность сустава уменьшала болевой синдром и создавала возможность для ранней активизации пациентов [1].

В настоящем сообщении представлен опыт тотального цементного эндопротезирования коленного сустава в нестандартных ситуациях, когда только компьютерное обеспечение операции позволяло правильно имплантировать эндопротез.

МАТЕРИАЛ И МЕТОДЫ

В исследование включены 42 пациента с грубыми деформациями коленного сустава, голени, мыщелков и диафиза бедренной кости — так называемые «сложные случаи». Больные были разделены на четыре группы:

1-я группа — 17 пациентов с асептическим некрозом мыщелков большеберцовой кости с грубой деформацией оси конечности (от 25 до 36°) и вальгусной (7 человек) или варусной (10) деформацией. Угол вальгуса колебался от 25 до 32°, угол варуса — от 26 до 36°. Дефицит кости составлял от 25 до 33% площади мыщелков костей голени. У больных данной группы в ходе операции требовалось компенсировать дефицит большеберцовой кости путем использования дополнительных металлических блоков;

2-я группа — 12 пациентов с гонартрозом III стадии, врожденной деформацией диафиза бедра (4 больных) и голени (8) с выраженным искривлением костномозгового канала. Форма костномозгового канала не позволяла применить у этих больных интрамедуллярный направитель для выполнения «стандартной» методики эндопротезирования. Нескорректное использование направителя в данной ситуации привело бы к заведомо ложному выбору оси конечности и, как следствие, — к неправильной установке компонентов эндопротеза;

3-я группа — 8 пациентов с посттравматическими деформациями. В анамнезе — перелом метадиафиза бедра (3 больных), диафиза бедра (2), мыщелков бедра (3). У 6 больных производился остеосинтез в разные сроки после травмы с удалением металлоконструкции по сращению перелома. У пациентов данной группы имели место посттравматический гонартроз и нарушение оси конечности. В 4 случаях отмечалась наружная ротация мыщелков бедра (угол 7–16°) при их неправильном сращении;

4-я группа — 5 пациентов с имплантированными ранее протезами тазобедренного сустава на той же стороне, где требовалось эндопротезирование коленного сустава. У 3 больных при эндопротезировании тазобедренного сустава были использованы ревизионные ножки, у одного — длинная ножка, которая помешала бы установке интрамедуллярного стержня-направителя в качестве ориентира при «стандартном» выполнении эндопротезирования коленного сустава. У пятого больного в анамнезе были перипротезный оскольчатый перелом диафиза бедра, который фиксировали пластиной с тросами, замедленная консолидация и позднее сращение перелома с вальгусной деформацией. Все эти больные страдали деформирующей

щим гонартрозом III стадии, но были выделены в отдельную группу, поскольку у них при имплантации эндопротеза коленного сустава требовалось особенно точное вычисление центра ротации и оси конечности. Просчеты в установке эндопротеза коленного сустава (вполне вероятные в случае применения «стандартной» методики) могли бы привести в дальнейшем к нестабильности эндопротеза тазобедренного сустава.

У пациентов всех групп наблюдалась классическая клиническая картина гонартроза III стадии с ограничением движений, снижением опорности конечности и выраженным болевым синдромом. Большинство больных (78%) пользовались дополнительными средствами опоры при ходьбе.

Дооперационное и послеоперационное функциональное состояние коленного сустава оценивали по шкале Оксфорда (Oxford 12 Item Knee Score). Всем больным в порядке предоперационного планирования проводили в двух проекциях рентгенографию пораженного коленного сустава с захватом тазобедренного и голеностопного суставов. Затем составляли (склеивали) единую пленку с изображением всей конечности, по которой оценивали механическую и анатомическую ось и углы деформаций. При предоперационном планировании учитывали угол установки бедренного компонента в прямой проекции (угол между механической осью бедра и чрезмыщелковой линией бедренного компонента — 90°), угол наклона тибияльного компонента во фронтальной плоскости (угол между механической осью и плато тibiaи — 90°), угол наклона бедренного компонента в боковой проекции (90°), сагиттальную проекцию большеберцовой кости для определения угла наклона плато большеберцовой кости кзади и аксиальный бедренно-тибиальный угол (угол между бедренной и тибияльной механическими осями — 180°). В послеоперационном периоде — на 2–3-й день после вмешательства проводили аналогичное рентгенологическое исследование. Отклонение от заданных углов не более чем на 3° расценивали как хороший результат в плане стабильности эндопротеза в перспективе.

Включенным в исследование больным имплантировали тотальный эндопротез цементной фиксации Nex Gen («Zimmer») с задней стабилизацией и заменой суставной поверхности надколенника или эндопротез Scorpio («Stryker»). При имплантации эндопротеза руководствовались рекомендациями и методиками фирм-производителей, применяли оригинальный прецизионный инструментарий. Больным всех групп вне зависимости от марки эндопротеза проводилась схожая предоперационная подготовка, антибиотикопрофилактика, анестезиологическое пособие. Операция выполнялась с использованием жгута или надувной манжеты. Достижимое с их помощью полное обескровливание вен позволяло адекватно цементировать компоненты эндопротеза при имплантации.

Эндопротезирование с использованием навигационного оборудования

Операцию начинали с разрезов по 0,6 см и установки вкручиваемых в бедренную и большеберцовую кость кортикальных 3-миллиметровых стержней-пинов. На пинах фиксировали датчики для обеспечения связи с компьютером и согласования компьютерной программы с анатомическими костными структурами. Во время ротации бедра проводили кинематический анализ для определения центра вращения головки бедренной кости. Все требуемые по шаблонам опилены кости выполняли под контролем компьютера, который подсказывал правильную ориентацию компонентов.

При выполнении операции по стандартной методике «Zimmer» не всегда оказывалось возможным произвести опиление большеберцовой кости под тибияльный компонент эндопротеза ниже уровня ее дефектов. Кроме того, тибияльная платформа протеза Nex Gen имеет наклон кзади 7° . Это необходимо учитывать при резекции тибияльного отдела для точного определения ротации тибияльного компонента. Еще большие сложности возникали при использовании дополнительных тибияльных блоков. В связи со сказанным пришлось несколько изменить методику парциальной резекции мыщелка большеберцовой кости. С целью оптимизации экономного опиления нами было предложено использовать дополнительный фиксатор резекционного направителя для опиления большеберцовой кости под тибияльный блок (пат. на полезную модель 82539 РФ от 10.05.09). Мы исходили из того, что неоднородная структура мыщелков с участками склероза и остеопороза во время выполнения опиления вызывает деформацию полотна пилы, а треугольная деформация проксимального отдела большеберцовой кости усложняет точную фиксацию резекционного блока. В результате поверхность опиления получается неровной, что делает установку тибияльного компонента с блоком некорректной. Дополнительный фиксатор резекционного направителя представляет собой прямоугольную пластину 80×60 мм толщиной 1,27 мм. Пластина устанавливается в первую резекционную щель и фиксируется пинами к большеберцовой кости через отверстия диаметром $\frac{3}{8}$ мм под стандартные фиксирующие пины. Для этого в пластине с одной из коротких сторон имеется прорезь размером 40×4 мм. Отверстия расположены по 4 с каждой стороны от прорези на расстоянии 1 мм друг от друга и от прорези (рис. 1).




Рис. 1. Устройство для дополнительной фиксации резекционного направителя для опиления большеберцовой кости под тибияльный блок тотального эндопротеза коленного сустава.

Через отверстия пирами достигается стабильная фиксация направителя и исключается деформация полотна пилы, увеличивается жесткость фиксации резекционного блока. В результате создается оптимальная поверхность опилов под блок эндопротеза без каких-либо дефектов. Направитель не требует дополнительных отверстий при установке. Необходимый размер блоков определяется при предоперационном планировании.

Послеоперационное ведение пациентов всех представленных групп было схожим.

РЕЗУЛЬТАТЫ И ОБСУЖДЕНИЕ

При эндопротезировании коленного сустава ортопед может столкнуться с ситуацией, когда введение интрамедуллярных направителей («стандартная» методика протезирования) нецелесообразно, а порой и невозможно из-за имеющихся деформаций костей бедра и голени. Использование в этой ситуации направителей будет некорректным и не сможет обеспечить правильную имплантацию эндопротеза. В таких случаях оправданно применение компьютерной навигации. На экране монитора в операционной наглядно выдается планируемое положение поэтапной установки эндопротеза. Каждый из этапов можно скорректировать, перепроверить и оставить в памяти компьютера. По навигационной картине можно рассчитать требуемый экономный опилов. Исходя из возможностей навигационного оборудования логично предположить, что его применение обосновано в сложных случаях эндопротезирования.

При протезировании больных с асептическим некрозом мышц большеберцовой кости, грубой деформацией оси конечности навигатор позволял вычислить, какую толщину кости надо экономно снять, чтобы компенсировать «провал» кости установкой тиббиального блока эндопротеза. Внедренный нами в клиническую практику фиксатор резекционного направителя для опилов большеберцовой кости дает хирургу возможность произвести корректный опилов под тиббиальный компонент с блоком. Последующие этапы операции выполняются по навигатору с идеальным первым опиловом плато большеберцовой кости.

Приведем клинические примеры.

Больной Ч., 53 лет, был прооперирован по поводу диспластического коксартроза справа 20.06.07: выполнено тотальное эндопротезирование правого тазобедренного сустава протезом «Zimmer» бесцементной фиксации. Интраоперационно произошел перипротезный перелом правой бедренной кости на границе средней и нижней трети. Произведен остеосинтез пластиной. Послеоперационный период протекал гладко, рана зажила первичным натяжением. Пациент активизирован и выписан 6.07.07 на амбулаторное лечение. На фоне нагрузки 9.08.07 появились боли в нижней трети правого бедра, к которым вскоре присоединились хруст и патологическая подвижность, боли усилились. 28.08.07 в нашей клинике выполнен остеосинтез бедра пластиной с тросами Cable Ready («Zimmer»), однако вновь произошла миграция металлоконструкции.

Дальнейшее лечение перелома проводилось в тазобедренной гипсовой повязке. Перелом консолидировался с вальгусной деформацией правого бедра и избыточной костной мозолью по его внутренней поверхности. Последние 2 года пациента беспокоили боли в области правого коленного сустава, сгибательная контрактура и деформация, снижение опороспособности конечности. Рентгенологически определялись признаки деформирующего гонартроза III стадии (рис. 2, а). Положение эндопротеза тазобедренного сустава клинически и рентгенологически стабильное.

В июне 2009 г. больному произведено тотальное эндопротезирование коленного сустава протезом Nex Gen LPS («Zimmer») (рис. 2, б). Корректное применение «стандартной» методики протезирования было невозможно, интрамедуллярному введению бедренного направителя мешали костная мозоль, металлофиксаторы. Использование навигационного оборудования по ходу операции позволило правильно определить центр вращения головки бедренной кости, правильную ось конечности. Это имело принципиально важное значение для последующей стабильности протеза не только коленного, но и тазобедренного сустава.

Больная Л., 74 лет. В возрасте 24 лет в результате автоаварии получила винтообразный перелом правого бедра в средней трети. В течение 1,5 мес проводилось лечение скелетным вытяжением, затем фиксация

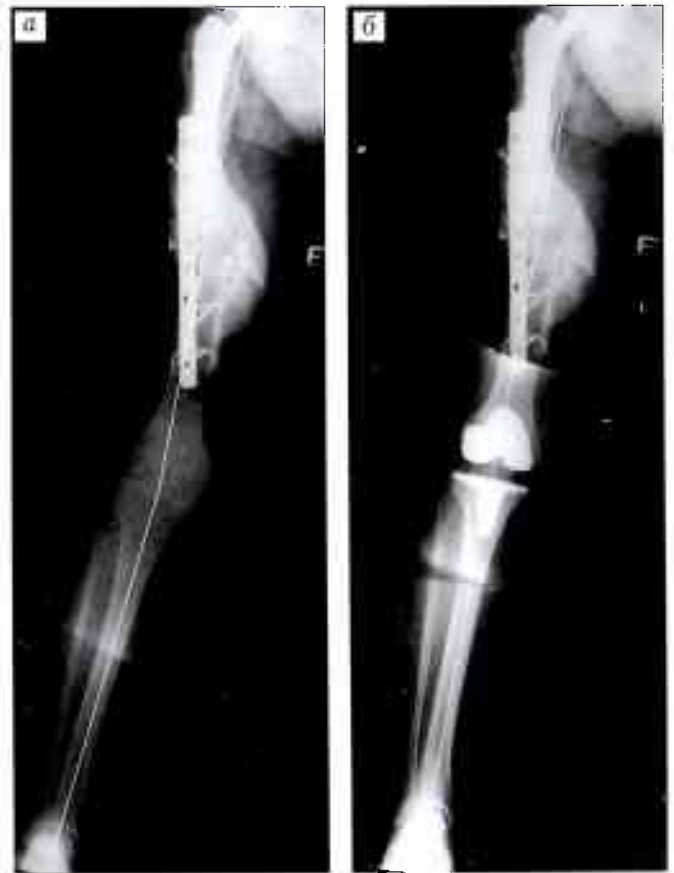
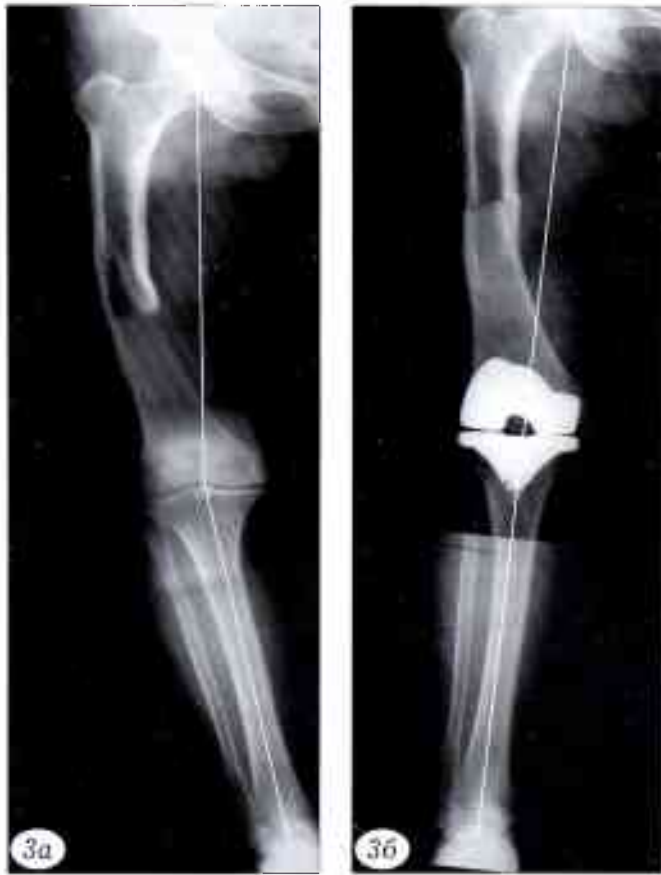
Рис. 2. Больной Ч. 53 лет. Сросшийся перипротезный перелом правого бедра с исходом в правосторонний гонартроз. Фиксация отломков пластиной с тросами. Грубая вальгусная деформация бедра (23°).

а — рентгенограмма до эндопротезирования коленного сустава; б — после тотального эндопротезирования коленного сустава протезом Nex Gen LPS цементной фиксации. Правильная механическая и анатомическая оси конечности.



в глухой гипсовой повязке до сращения перелома. Перелом сросся с варусной деформацией бедра. Три года назад выявлен деформирующий гонартроз справа (рис. 3, а) с прогрессирующим ухудшением клинической и рентгенологической картины. Посттравматическое искривление бедра заставило прибегнуть к использованию навигации в ходе операции эндопротезирования коленного сустава. Произведена имплантация эндопротеза Scorpio («Stryker») в соответствии с механической осью конечности (рис. 3, б).

Больной А., 72 лет. В течение 9 лет беспокоят боли в области левого коленного сустава. Неоднократно получал курс внутрисуставных инъекций гормональных препаратов, хондропротекторов. Со временем наступила прогрессирующая деформация коленного сустава, снизилась опороспособность конечности. В течение последних 2 лет вынужден принимать нестероидные противовоспалительные препараты в связи с болевым синдромом. Пользуется дополнительными средствами опоры (костыли). При обследовании: сгибательно-разгибательная контрактура левого коленного сустава (85–160°), варусная деформация при осевой нагрузке (20°). Рентгенологически определяется деформирующий артроз III стадии, асептический некроз внутреннего мыщелка большеберцовой кости (рис. 4, а). Произведено эндопротезирование коленного сустава протезом «Zimmer». В связи с «провалом» мыщелка его восстановление достигнуто применением дополнительного блока. Использование навигационного оборудования и дополнительного фиксатора резекционного направителя позволило создать оптимальную поверхность опиловки под блок эндопротеза без дефектов опиловки (рис. 4, б).

Еще один клинический пример представлен на рис. 5.

При оценке результатов операции мы ориентировались на то, что, согласно данным литературы, отклонение оси конечности от стандарта во фронтальной плоскости в ту или иную сторону на угол более 3° увеличивает риск последующей нестабиль-

Рис. 3. Больная Л. 74 лет. Посттравматическое искривление правого бедра, деформирующий гонартроз справа.
а — рентгенограмма до операции: посттравматическая варусная деформация правого бедра (19°), склероз внутреннего мыщелка большеберцовой кости, проседание наружного мыщелка, остеофиты;
б — после тотального эндопротезирования коленного сустава протезом цементной фиксации Scorpio.

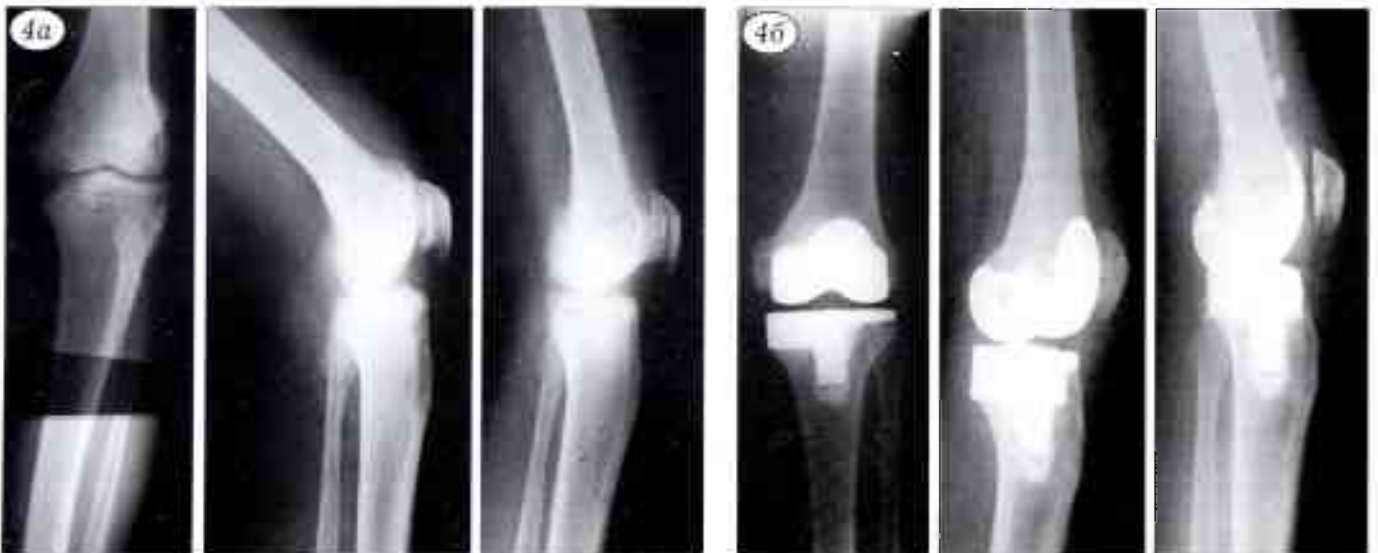

Рис. 4. Больной А. 72 лет. Асептический некроз внутреннего мыщелка левой большеберцовой кости, деформирующий артроз III стадии, варусная деформация голени (20°), бедренно-патellarный остеоартроз.
а — рентгенограммы до операции;
б — после эндопротезирования протезом «Zimmer» цементной фиксации. Дефект внутреннего мыщелка компенсирован дополнительным блоком.

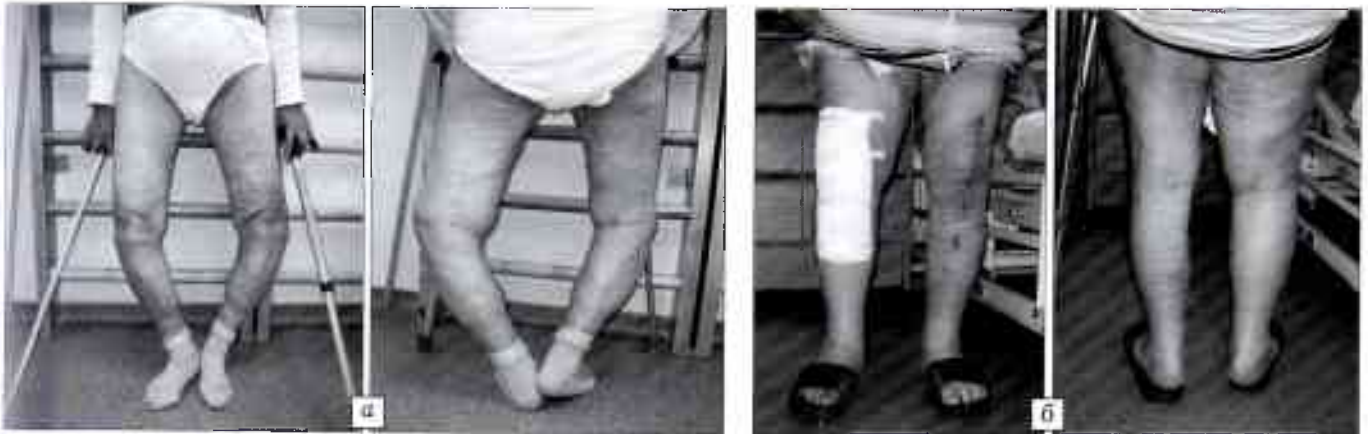

Рис. 5. Больная С. 73 лет. Двусторонний гонартроз, двусторонний асептический некроз внутренних мыщелков большеберцовой кости, варусная двусторонняя деформация (угол деформации при осевой нагрузке слева 36° , справа 26°). а — при поступлении; б — произведено двустороннее эндопротезирование коленных суставов под контролем навигационного оборудования. 7-е сутки после эндопротезирования справа. Интервал между оперативными вмешательствами 2 мес.

ности эндопротеза. В нашем исследовании отклонение фронтального тибioфemorального угла было в пределах нормы (около 3°) у 88% больных. Этот показатель следует рассматривать как прогностический признак стабильности протеза с точки зрения опорности и биомеханики конечности. Фронтальный угол тибияльного компонента имел отклонение не более 3° в сторону вальгуса или варуса у 91% больных. Отклонение угла бедренного компонента в допустимых пределах отмечено в 93% случаев. Эти данные свидетельствуют о том, что установка эндопротеза по осям и ротация при использовании «компьютерных» методик производится достаточно точно. Задний наклон плато большеберцовой кости при протезировании протезом Scorpio варьировал от 0 до 3° (что является показателем правильной установки имплантата) у 94% больных.

Какой-либо разницы в послеоперационном ведении больных, сроках их активизации, объеме движений в коленном суставе при имплантации эндопротезов фирм «Zimmer» и «Stryker» не было. По нашим данным, результаты операции не зависели от марки эндопротеза.

При оценке функциональных результатов использовали шкалу Оксфорда, по которой проводилось анкетирование пациентов, и ее визуальный аналог. «Идеальный» функциональный результат (12 баллов) приравнивался к нулевой отметке. До операции средний балл для всех четырех групп составлял 51 (соответственно по группам 53–53–50–49) из максимальных 60. Через 6–7 мес после операции он равнялся 16 (17–15–17–19), что соответствует хорошему функциональному результату.

Течение раннего послеоперационного периода во всех группах больных было схожим. На 2-е сутки после операции удаляли дренаж, больного начинали активизировать, используя костыли, с нагрузкой оперированной конечности, приступали к разработке оперированного сустава. Во всех группах проводилась аналогичная профилактика тром-

боэмболических осложнений, курс антибиотикопрофилактики. Из послеоперационных осложнений (6 случаев) отмечались краевой некроз в области шва (у 5 больных) и поверхностное нагноение раны (у 1 больного). Во всех этих случаях достигнуто заживление ран вторичным натяжением.

Сроки реабилитации больных, несмотря на имевшиеся у них до операции сложные деформации, были сходны со сроками реабилитации в «обычных» случаях первичного эндопротезирования коленного сустава с применением навигационных технологий. Каких-либо различий в активизации пациентов, сроках нагрузки оперированной конечности не было. При наблюдении за больными в течение 6–7 мес признаков нестабильности эндопротезов не выявлено.

ВЫВОДЫ

1. Применение компьютерной навигации при эндопротезировании коленного сустава у больных с тяжелыми деформациями конечности на уровне сустава или диафиза бедренной либо большеберцовой кости позволяет выполнить установку компонентов эндопротеза с высокой точностью.

2. При эндопротезировании коленного сустава у пациентов с ранее имплантированным эндопротезом тазобедренного сустава (особенно ревизионным) применение компьютерной навигации дает возможность более правильно восстановить механическую ось конечности.

3. Предложенный фиксатор резекционного блока для парциальной резекции мыщелка большеберцовой кости, позволяющий компенсировать конструктивные недостатки фиксации данного блока, целесообразно использовать как при операциях с компьютерной навигацией, так и при «стандартном» эндопротезировании.

4. При применении описанной методики в «сложных» случаях эндопротезирования коленного сустава сроки реабилитации пациентов и функциональные результаты аналогичны таковым

в «обычных» случаях первичного эндопротезирования с использованием навигационных технологий.

ЛИТЕРАТУРА

1. Кавалерский Г.М., Мурылев В.Ю., Елизаров П.М. и др. Оценка ближайших результатов тотального эндопротезирования коленного сустава с применением компьютерной навигации // Вестн. травматол. ортопед. — 2009. — N 1. — С. 29–33.
2. Anderson K.C., Buehler K.C., Markel D.S. Computer assisted navigation in total knee arthroplasty: comparison with conventional methods // J. Arthroplasty. — 2005. — Vol. 20, N 7, Suppl. 3. — P. 132–138.
3. Barrack R.L., Schrader T., Bertot A.J. et al. Component rotation and anterior knee pain after total knee arthroplasty // Clin. Orthop. — 2001. — N 392. — P. 46–55.
4. Brys D.A., Lombardi A.V., Mallory T.H., Vaughn B.K. A comparison of intramedullary and extramedullary alignment systems for tibial component placement in total knee arthroplasty // Clin. Orthop. — 1991. — N 263. — P. 175–179.
5. Chiu K.Y., Yau W.P., Tang W.M. The accuracy of extramedullary guides for tibial component placement in total knee arthroplasty // Int. Orthop. — 2008. — Vol. 32, N 4. — P. 467–471.
6. Deckyng R., Markmann Y., Fuchs J., Puhl W. Leg axis after computer navigated total knee arthroplasty: a prospective randomized trial comparing computer-navigated and manual implantation // J. Arthroplasty. — 2005. — Vol. 20. — P. 282–288.
7. Klein G.R., Austin M.S., Smith E.B., Hozzack W.J. Total knee arthroplasty using computer assisted navigation in patients with deformities of femur and tibia // J. Arthroplasty. — 2006. — Vol. 21. — P. 284–288.
8. Maestro A., Harwin S.F., Sandoval M.G. et al. Influence of intramedullary versus extramedullary alignment guides on final total knee arthroplasty component position. A radiographic analysis // J. Arthroplasty. — 1998. — Vol. 13. — P. 552–558.
9. Mizu-uchi H., Matsuda S., Miura H. et al. The evaluation of post-operative alignment in total knee replacement using a CT-based navigation system // J. Bone Jt Surg. — 2008. — Vol. 90B. — P. 1025–1031.
10. Sparmann M., Wolke B., Czupalla H. et al. Positioning of total knee arthroplasty with and without navigation support. A prospective, randomized study // J. Bone Jt Surg. — 2003. — Vol. 85B. — P. 830–835.
11. Unitt L., Sambatakakis A., Johnstone D. et al. Short-term outcome in total knee replacement after soft-tissue in total knee replacement release and balancing // J. Bone Jt Surg. — 2008. — Vol. 90B. — P. 159–165.

Сведения об авторах: Кавалерский Г.М. — профессор, доктор мед. наук, зав. кафедрой травматологии, ортопедии и хирургии катастроф ММА им. И.М. Сеченова; Мурылев В.Ю. — доктор мед. наук, профессор той же кафедры, руководитель Московского городского центра эндопротезирования костей и суставов на базе ГКБ им. С.П. Боткина; Елизаров П.М. — канд. мед. наук, доцент кафедры травматологии, ортопедии и хирургии катастроф ММА им. И.М. Сеченова; Жучков А.Г. — канд. мед. наук, врач травматолог-ортопед Московского городского центра эндопротезирования костей и суставов на базе ГКБ им. С.П. Боткина; Якимов Л.А. — доктор мед. наук, профессор кафедры травматологии, ортопедии и хирургии катастроф ММА им. И.М. Сеченова; Рукин Я.А. — ассистент той же кафедры; Терентьев Д.И. — аспирант той же кафедры.

Для контактов: Мурылев Валерий Юрьевич. 125101, Москва, 2-й Боткинский проезд, дом 5, кор. 22, ГКБ им. С.П. Боткина. Тел.: (499) 762-61-96. E-mail: vamur@m9.com

ИНФОРМАЦИЯ

Международная юбилейная научно-практическая конференция

«СОВРЕМЕННЫЕ ПОВРЕЖДЕНИЯ И ИХ ЛЕЧЕНИЕ»

Посвящается 200-летию со дня рождения Н.И. Пирогова

(11–12 ноября 2010 года, Москва, Российская академия государственной службы при Президенте РФ)

Организаторы: Министерство здравоохранения и социального развития РФ; Департамент здравоохранения города Москвы; ГОУ ВПО «Московский государственный медико-стоматологический университет», кафедра травматологии, ортопедии и военно-полевой хирургии



В плане работы конференции

- Лекции ведущих специалистов нашей страны и зарубежных коллег
- Обсуждение актуальных проблем хирургии суставов
- Практические сателлитные мероприятия с международным участием
- Выставка медицинского оборудования, имплантатов, лекарственных препаратов ведущих отечественных и зарубежных производителей

Основные научные темы

- Боевые повреждения опорно-двигательного аппарата и их последствия
- Транспортная травма
- Ожоги и их последствия
- Остеосинтез и эндопротезирование при последствиях переломов позвоночника, костей и суставов

Формы участия в конференции

- Программный доклад — 20 мин
- Устное сообщение — 10 мин
- Стендовый доклад
- Участник + публикация статьи
- Участник + публикация тезисов
- Публикация статьи
- Публикация тезисов
- Участник конференции без докладов и публикаций

Технический комитет: 117105, Москва, Варшавское шоссе, 17, стр. 9, этаж 5, конференция «Современные повреждения и их лечение», посвященная 200-летию со дня рождения Н.И. Пирогова.

Тел.: +7 (495) 786-39-63, факс: +7 (495) 788-98-55, e-mail: info@orthoexpo.ru, www.orthoexpo.ru