

РЕФРАКЦИОННАЯ ИНТРОСКОПИЯ НА СИНХРОТРОННОМ ИЗЛУЧЕНИИ: РАСШИРЕНИЕ ВОЗМОЖНОСТЕЙ ВИЗУАЛИЗАЦИИ ПЕРЕСТРОЙКИ КОСТНОЙ ТКАНИ

Д.К. Погорелый, А.Н. Торгашин, К.М. Подурец, С.С. Родионова

Российский научный центр «Курчатовский институт»;
ФГУ «Центральный научно-исследовательский институт травматологии и ортопедии им. Н.Н. Приорова
Росмедтехнологий», Москва

Описан метод рефракционной интроскопии на синхротронном излучении применительно к визуализации костных структур и аллотрансплантатов у лабораторных животных. Целью работы являлась адаптация метода для исследования перестройки аллотрансплантата в кости лабораторных животных. Метод проверен на 150 образцах большеберцовых костей крыс. Показано, что применение рефракционной интроскопии на синхротронном излучении дает возможность четко визуализировать границы аллотрансплантата и собственной костной ткани крысы. Метод может быть рекомендован для исследования динамики перестройки костной ткани у экспериментальных животных в течение значительного периода времени после операции.

Ключевые слова: рефракционная рентгеновская интроскопия, синхротронное излучение, перестройка аллотрансплантата, костная пластика, костно-пластические материалы.

Refraction Introscopy at Synchronized Radiation: Possibility Expansion for Visualization of Bone Remodeling

D.K. Pogorelyi, A.N. Torgashin, K.M. Podurets, S.S. Rodionova

Method of refraction introscopy at synchronized radiation for visualization of bone structures and allografts in laboratory animals was described. The aim of study was adaptation of method for the study of allografts in bones of laboratory animals. Method was approved at 150 samples of rat tibia. It was shown that use of refraction introscopy at synchronized radiation enabled properly to visualize the borders of allografts and own bone tissue of rat. Method may be recommended for the study of bone remodeling dynamics in experimental animals during long term after operation.

Key words: refraction roentgen introscopy, synchronized radiation, allograft remodeling, bone plasty, bone-plastic materials.

Актуальность проблемы использования аллотрансплантатов для замещения дефектов костной ткани определяется увеличением в структуре патологии опорно-двигательного аппарата доли множественных и сочетанных травм, часто сопровождающихся нарушением костной регенерации. Применение аллотрансплантатов имеет важное значение при транскортикальной комбинированной пластике ложных суставов костей конечности [6], при лечении доброкачественных опухолей [7], ревизионном эндопротезировании суставов [8, 9, 14].

Самым распространенным методом оценки процесса перестройки аллотрансплантата по-прежнему является рентгенография. Однако возможности данного метода имеют свои пределы. Особенно это заметно при исследовании мелких костных структур или структур, не сильно различающихся по плотности. В связи с рассеянием рентгеновского пучка при прохождении через структуры, близкие по плотности, изображение имеет вид единого целого. По этой причине при применении костного аллотрансплантата нередко невозможно оце-

нить границы между костным трансплантатом и собственной костной тканью.

Неэффективность данного метода исследования особенно ощущается при использовании мелких трансплантатов для заполнения дефекта кости у экспериментальных животных. В то же время возросший в последние годы интерес к местному применению ряда препаратов — например бисфосфонатов или морфогенетических белков, может быть удовлетворен только в экспериментальных исследованиях. В связи с этим возникает острая необходимость в визуализации перестроечных процессов, происходящих на границе имплантат—кость. Большой информативностью обладает цифровая микрофокусная рентгенография с прямым многократным увеличением [1, 3], которая позволяет более детально рассмотреть мелкие объекты и их структурные особенности. Однако данная методика не способна четко выявлять границу между структурами, близкими по плотности, в частности между трансплантатом и собственной костью. В связи с этим применение стандартных рент-

геновских медицинских аппаратов, таких как аппарат рентгеновский диагностический переносной 10Л6-01 (10Л6-011), и портативных рентгеновских аппаратов семейства «ПАРДУС» или «Электроника» [1, 2] оказывается недостаточно эффективным.

В последнее время активно развиваются исследования, связанные с применением методов рефракционной [5, 12] и фазоконтрастной [10] рентгеновской интроскопии. В этих методах для формирования изображения используется не только поглощение рентгеновских лучей, но и их преломление на внутренних границах раздела сред, что приводит к значительному повышению контрастности изображений.

Целью нашей работы была адаптация метода рентгеновской рефракционной интроскопии на синхротронном излучении к исследованию перестройки аллотрансплантата в кости лабораторных животных.

МАТЕРИАЛ И МЕТОДЫ

В эксперименте использовали 150 самок белых нелинейных крыс с массой тела 130–150 г. В средней трети большеберцовой кости животных при помощи бора создавали костный дефект длиной 5 мм, шириной 2 мм, глубиной 1–2 мм, объемом 15–20 мм³, который в последующем замещали костным недеминерализованным или деминерализованным имплантатом, соединенным с различными веществами. Через 12 нед животных выводили из эксперимента и выполняли резекцию конечности на уровне нижней трети бедренной кости. Резецированную конечность фиксировали в формалине и помещали в пробирку для удобной транспортировки и хранения. В течение 10 дней после выведения животного из эксперимента, не вынимая образец из пробирки, проводили его исследование на источнике синхротронного излучения.

Метод рентгеновской интроскопии состоит в следующем. Рентгеновские лучи, проходящие через объект со сложным внутренним строением, преломляются на границах раздела областей разного химического состава, причем порядок величины углов отклонения равняется долям угловой секунды. На стандартных рентгеновских снимках такое отклонение никак не проявляется. При использовании рентгенооптической схемы с угловым разрешением на уровне долей угловой секунды преломление лучей в объекте оказывает существенное влияние на формирование изображения объекта прошедшим через него пучком. Такой рентгенооптической схемой является двухкристальный спектрометр на совершенных кристаллах, в котором первый кристалл формирует коллимированный пучок, а второй кристалл служит угловым анализатором (рис. 1). Если в объекте, расположенном между кристаллами, часть пучка испытывает преломление, она в простейшем случае не отражается вторым кристаллом и, соответственно, выбывает из основного пучка, достигающего де-

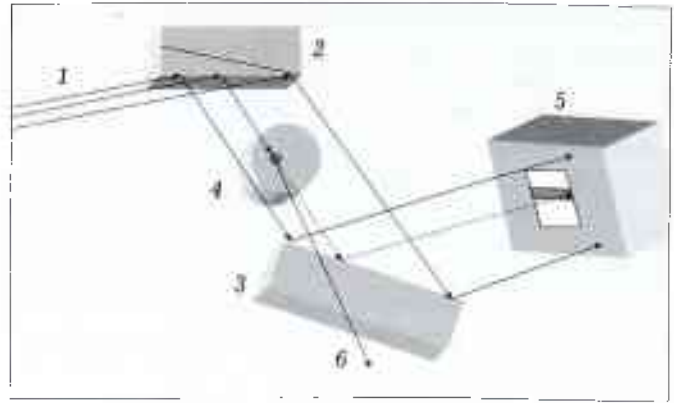


Рис. 1. Схема эксперимента: 1 — падающий белый пучок, 2, 3 — кристаллы, 4 — исследуемый объект, 5 — детектор, 6 — преломленный пучок.

тектора и формирующего изображение. Изображение, получаемое при расположении объекта между кристаллами, представляется как рефракционное изображение (хотя поглощение всегда присутствует в его формировании). При расположении объекта между вторым кристаллом и детектором регистрируется изображение с контрастностью, определяемой только поглощением лучей в веществе, без вклада преломления (абсорбционное изображение).

Поскольку в результате отражения от первого кристалла пучок становится монохроматическим с энергетической шириной $\Delta E/E \approx 10^{-6}$, такая схема неизбежно приводит к большой потере интенсивности начального излучения, и для ее осуществления нужен источник с высокой яркостью, например источник синхротронного излучения. На Курчатовском источнике синхротронного излучения [11] действует установка для рефракционной интроскопии, на которой были выполнены работы по получению представленных ниже высококонтрастных изображений биологических тканей [13].

Особенностью построения схемы этой установки является специфическая геометрия пучка синхротронного излучения, имеющего горизонтальный размер в несколько сантиметров при вертикальном размере около 5 мм. Для получения большего равноосного поля зрения в качестве первого кристалла использована пластина кремния с расположением отражающих плоскостей под углом к поверхности кристалла (асимметричное отражение). Трудностью в использовании асимметричного отражения является невозможность оперативной перестройки прибора на разные значения энергии излучения. Поэтому для перестройки прибора были изготовлены разные варианты первого кристалла с углом между отражающей плоскостью (с индексом 511) и поверхностью 16° (ориентация поверхности с индексом 100) и 9° . Для обоих кристаллов использовался один и тот же кристалл-анализатор с отражающими плоскостями (индекс 333), параллельными поверхности кристалла. Для первой пары кристаллов геометрия дифракции опре-

деляла энергию отраженного пучка $E=17$ кэВ, для второй пары — $E=25$ кэВ. При расположении объекта между вторым кристаллом и детектором регистрировалось абсорбционное изображение, сформированное только за счет поглощения рентгеновских лучей в объекте.

Изображения регистрировали позиционно-чувствительным детектором [4]. Детектор состоит из скинтиллятора, объектива и Пелтье-охлаждаемой ПЗС-матрицы размером 1024×1024 пикселей. Скнтиллятор представляет собой поликристаллический столбчатый слой $CsI(Tl)$ на подложке из аморфного графита. Пространственное разрешение детектора составляло около 50 мкм, поле зрения — 30×30 мм. Время экспозиции на 1 кадр равнялось 10 с.

РЕЗУЛЬТАТЫ

Результаты сравнительных исследований представлены на рис. 2–6.

На рентгенограмме, полученной с помощью стандартного рентгеновского аппарата (рис. 2), проявляется общий контур большеберцовой и малоберцовой костей, но зона дефекта, структура костного ложа и костного имплантата не прослеживается. Это обуславливается тем, что генерируется пучок с широким распределением значений энергии квантов, максимум которого близок к половине значения напряжения на трубке (в данном случае он близок к 30 кэВ).

Рентгенограмма, полученная при помощи цифрового рентгеновского аппарата с прямым увеличением (рис. 3), дает более детальное представление о структуре костей голени крысы, однако граница между трансплантатом и собственной костной тканью остается сглаженной.

Абсорбционное изображение, полученное с помощью источника синхротронного излучения при энергии $E=17$ кэВ (рис. 4), по сравнению с предыдущим изображением более контрастно за счет

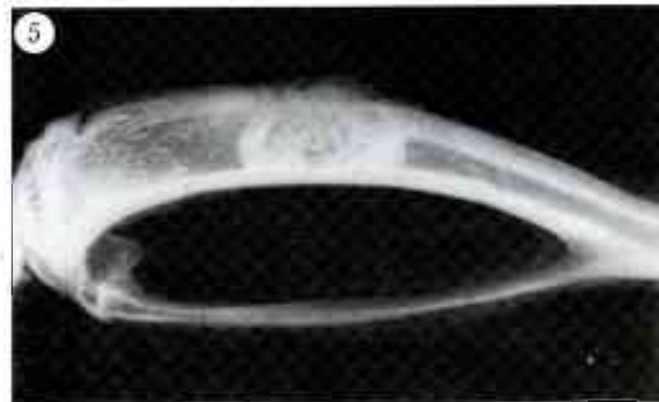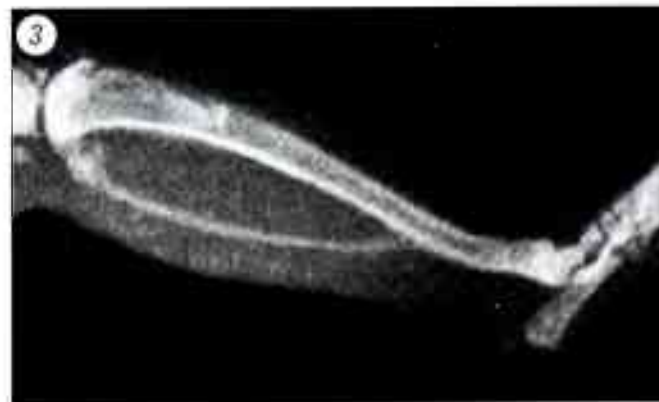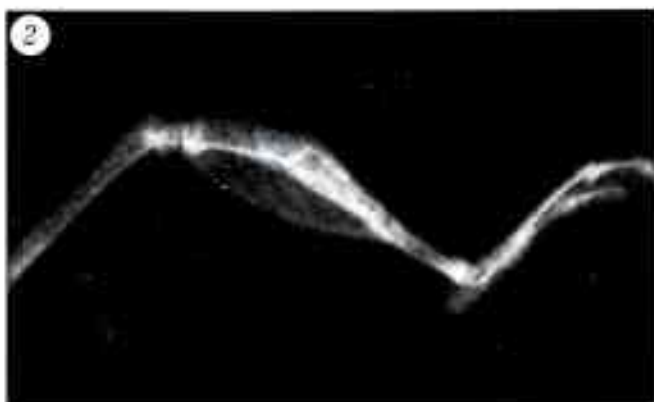


Рис. 2. Рентгенограмма костей голени крысы, выполненная на аппарате рентгеновском диагностическом переносном 10Л16-01 (10Л16-011).

Рис. 3. Рентгенограмма костей голени крысы, выполненная на цифровом рентгеновском аппарате с прямым увеличением.

Рис. 4. Абсорбционное изображение большеберцовой и малоберцовой костей крысы, полученное при энергии излучения $E=17$ кэВ.

Рис. 5. Рефракционное изображение большеберцовой и малоберцовой костей крысы, полученное при энергии излучения $E=17$ кэВ.

Рис. 6. Рефракционное изображение большеберцовой и малоберцовой костей крысы, зоны дефекта, костного имплантата, полученное при энергии излучения $E=25$ кэВ.

меньшей энергии излучения, но вследствие малой прозрачности костной ткани при такой энергии (2 мм кости поглощают более 90% интенсивности излучения) его информативность остается низкой. В зоне дефекта структурные различия между собственной костной тканью крысы и костным имплантатом не визуализируются. При использовании энергии излучения $E=17$ кэВ рефракционное изображение (рис. 5) еще более контрастно, чем абсорбционное (см. рис. 4), за счет включения рефракционного механизма формирования контраста. Однако поскольку определяющим механизмом формирования контраста является поглощение, изображение по-прежнему малоинформативно, хотя при данном способе исследования появляется возможность четкого разделения собственной костной ткани крысы и костного имплантата.

Увеличение энергии излучения до $E=25$ кэВ позволило сделать рефракционное изображение более детальным (рис. 6) за счет снижения поглощения (2 мм костной ткани поглощают при этой энергии 56% интенсивности излучения) и увеличения доли рефракционного контраста. Рефракционные изображения, полученные при энергии 25 кэВ, являются наиболее информативными при изучении перестройки аллотрансплантата. Отчетливо видна граница имплантата и кости реципиента, что позволяет с достаточной достоверностью судить о перестройке костной ткани.

Роль рефракционного контраста в формировании изображений скелета крысы иллюстрирует рис. 7, на котором представлены абсорбционное (а) и рефракционное (б) изображения одного и того же участка лапы крысы. Явно видны следующие различия двух изображений: на рефракционном изображении ярко очерчены границы костей, в том числе внутренние границы трубчатых участков кортикальной ткани; выделяют участки трабекулярной ткани, богатые внутренними границами раздела, которые по размеру меньше величины пространственного разрешения детектора и потому имеют вид затемненных областей. По-видимому, для данной толщины объектов дальнейшее повышение энергии излучения нецелесообразно, так как это приведет лишь к увеличению прозрачности тканей и ужесточению требований к угловому разрешению экспериментальной схемы.

Заключение. Как показала сравнительная оценка изображений, полученных разными способами, рефракционная рентгеновская интроскопия с использованием энергии излучения 25 кэВ является наиболее эффективным методом исследования костных тканей лабораторных животных. Метод может применяться не только для получения общей информации о состоянии трансплантата и окружающей его костной ткани после изготовления образцов для исследования, но и с целью изучения динамики перестройки костной тка-




Рис. 7. Изображения одного и того же участка лапы крысы, полученные при энергии синхротронного излучения 25 кэВ: а — абсорбционное, б — рефракционное.

ни в течение значительного периода времени после операции. Низкая лучевая нагрузка дает возможность использовать данную методику *in vivo*, однако для решения этого вопроса требуется существенная модернизация установки.

ЛИТЕРАТУРА

1. Васильев А.Ю. Рентгенография с прямым многократным увеличением в клинической практике. — М., 1998. — С. 148.
2. Иванов С.А., Потрахов Н.Н. Портативные микрофокусные рентгеновские аппараты для медицинской диагностики // Мед. техника. 1998. — № 6. — С. 6–8.
3. Иванов С.А., Потрахов Н.Н., Мазуров А.И. Новые диагностические возможности микрофокусной рентгенографии // Петербургский журн. электроники. — 1998. — № 2. — С. 12–16.
4. Кононов Н.К., Беляев А.Д., Игнатов С.М. и др. Цифровой сцинтилляционный детектор для медицинской диагностической станции «Медиана» // Приборы и техника эксперимента. — 2004. — № 5. — С. 1–3.
5. Подурец К.М., Соменков В.А., Шильштейн С.Ш. Радиология с рефракционным контрастом // ЖТФ. — 1989. — Т. 58, № 6. — С. 115.
6. Склянчук Е.Д., Зоря В.И., Гурьев В.В., Просвиринов А.А. Транскортикальная комбинированная пластика ложных суставов костей конечностей // Вестн. травматол. ортопед. — 2009. — № 3. — С. 80–85.
7. Снетков А.И., Лекишвили М.В., Касьянов И.А. и др. Использование пластического материала «Перфоост» в клинике детской костной патологии // Вестн. травматол. ортопед. — 2003. — № 4. — С. 74–80.

8. Barden B., Fitzek J.G., Huttegger C., Loer F. Supportive strut grafts for diaphyseal bone defects in revision hip arthroplasty //CORR. — 2001. — N 387. — P. 148–155.
9. Board T.N., Rooney P., Kearney J.N., Kay P.R. Impaction allografting in revision total hip replacement //J. Bone Jt Surg. — 2006. — Vol. 88B. — P. 852–857.
10. Davis T.J., Gao D., Gureyev T.E. et al. Phase-contrast imaging of weakly absorbing materials using hard X-rays //Nature. — 1996. — Vol. 384. — P. 335.
11. Korchuganov V., Blokhov M., Kovalchuk M. et al. The status-2004 of the Kurchatov center of SR //Nuclear Instruments and Methods in Physics Research (A). — 2005. — Vol. 543. — P. 14.
12. Lewis R.A., Hall C.J., Hufton A.P. et al. //X-ray refraction effects: application to the imaging of biological tissues //Br. J. Radiology. — 2003. — Vol. 76. — P. 301.
13. Manushkin A.A., Pogoreliy D.K., Podurets K.M. et al. Refraction imaging of the biological and medical objects at the «Mediana» station of the Kurchatov synchrotron radiation source //Nuclear Instruments and Methods in Physics Research (A). — 2007. — Vol. 575. — P. 225–227.
14. Paprosky S.J., Jablonsky W.G., Magnus W.S. Periprosthetic femoral fractures treated with a long-stem cementless component //J. Arthroplasty. — 2001. — Vol. 16, N 3. — P. 379–383.

Сведения об авторах: *Погорельый Д.К.* — науч. сотр. Курчатовского центра синхротронного излучения и нанотехнологий РНЦ «Курчатовский институт»; *Торгашин А.Н.* — аспирант ЦИТО; *Подурец К.М.* — доктор физ.-мат. наук, зам. начальника отдела Курчатовского центра синхротронного излучения и нанотехнологий; *Родионова С.С.* — профессор, доктор мед. наук, руководитель научно-клинического центра остеопороза ЦИТО.

Для контактов: Родионова Светлана Семеновна. 127299, Москва, ул. Приорова, дом 10, ЦИТО. Тел.: (495) 601-44-07. E-mail: S-S-Rodionova@yandex.ru

ОБЗОР ЛИТЕРАТУРЫ

© Н.Ю. Матвеева, Н.А. Еськин, 2010

МЕТОДЫ ВИЗУАЛИЗАЦИИ В ДИАГНОСТИКЕ ПАТОЛОГИИ ПЛЕЧЕВОГО СПЛЕТЕНИЯ

Н.Ю. Матвеева, Н.А. Еськин

ФГУ «Центральный научно-исследовательский институт травматологии и ортопедии им. Н.Н. Приорова Росмедтехнологий», Москва

Ключевые слова: плечевое сплетение, визуализация, ультрасонография.

METHODS OF VISUALIZATION FOR DIAGNOSIS OF BRACHIAE PLEXUS PATHOLOGY

Matveeva N. Yu., Esikin N.A.

Key words: brachial plexus, imaging, ultrasonography.

Диагностика травм и заболеваний плечевого сплетения до сих пор является сложной проблемой, несмотря на значительный прогресс, достигнутый в развитии методов визуализации. Традиционно с этой целью используют компьютерную томографию (КТ), магнитно-резонансную томографию (МРТ), миелографию.

МРТ и КТ-миелографию сегодня считают основными методами диагностики травм плечевого сплетения. В ряде исследований рассчитаны такие важные статистические показатели, как специфичность, чувствительность и точность методов, подтвержденные при оперативных вмешательствах [5, 6, 8, 12, 13, 15, 25].

В проспективном исследовании Penkert и соавт. [25] в группе из 40 пациентов была проведена оценка точности дооперационного выявления целостности интраспинальных корешков плечевого сплетения с помощью КТ-миелографии и МРТ. При сопоставлении полученных данных с результатами хирургического вмешательства, включавшего

гемиламинэктомия, установлено, что точность КТ-миелографии составила 85%, МРТ — 52%.

По сообщению Wilbey и соавт. [5], специфичность, чувствительность и точность МРТ при обследовании 43 пациентов с подозрением на брахиоплексопатию составили соответственно 100, 63 и 77%. Результаты МРТ сопоставлялись с клиническими данными и данными патоморфологического исследования. Точность МРТ в отношении травм и новообразований плечевого сплетения достигала 88%. Авторы отмечают преимущество МРТ перед КТ и миелографией в диагностике постганглионарных повреждений корешков плечевого сплетения, а также эффективность этого метода при поиске причин компрессии и тракции сплетения, выявлении посттравматических невром и участков фиброза.

В исследование Doi и соавт. [12] были включены 35 пациентов с авульсией корешков плечевого сплетения [12]. После проведения миелографии выполнялись МРТ и КТ. Оба метода продемонст-

